И. К. АХУНБАЕВ атындагы КЫРГЫЗ МАМЛЕКЕТТИК МЕДИЦИНАЛЫК АКАДЕМИЯСЫ

Б. Н. ЕЛЬЦИН атындагы КЫРГЫЗ-РОССИЯ СЛАВЯН УНИВЕРСИТЕТИ

Д 14.24.708 диссертациялык кеңеши

Кол жазма укугунда
УДК 616.314.16-08

ШАЙЫМБЕТОВА АЛТЫНАЙ РЫСБЕКОВНА

ӨНӨКӨТ ПЕРИОДОНТИТТИ ЖЕЗ, КҮМҮШ ЖАНА АЛТЫНДЫН НАНОЭЭРИТМЕЛЕРИН ТИШТИН КАНАЛЫНА УЗАК МӨӨНӨТКӨ КАЛТЫРУУ МЕНЕН ДАРЫЛООНУН НАТЫЙЖАЛУУЛУГУ

14.01.14 – стоматология

Медицина илимдеринин кандидаты
окумуштуулук даражасын изденүүгө диссертациянын
автореферааты

Бишкек – 2025

Иш Б. Н. Ельцин атындагы Кыргыз-Россия Славян университетинин терапиялык стоматология кафедрасында аткарылган.

Илимий жетекчиси:	**Шаяхметов Давлетша Белекович** медицина илимдеринин доктору, доцент, И. К. Ахунбаев атындагы Кыргыз мамлекеттик медициналык академиясынын хирургиялык стоматология жана бет-жаак хирургиясы кафедрасынын доценти
Расмий оппоненттер:	**Копбаева Майра Тайтолеуовна** медицина илимдеринин доктору, профессор, С. Д. Асфендияров атындагы Казак улуттук медициналык университетинин терапиялык кафедрасынын профессору
	Кыдыкбаева Нуржан Жумагазиевна медицина илимдеринин кандидаты, доцент, доцент межфакультетской кафедры стоматологии С. Б. Данияров атындагы Кыргыз мамлекеттик медициналык кайра даярдоо жана квалификацияны жогорулатуу институтунун стоматология факультеттер аралык кафедрасынын доценти

Жетектөөчү уюм: Омск мамлекеттик медициналык университети, терапиялык стоматология кафедрасы (644099, РФ, Омск облусу, Омск ш., Ленин көч., 12).

Диссертацияны жактоо 2025-жылдын 27-ноябрында саат 13.00дө И. К. Ахунбаев атындагы Кыргыз мамлекеттик медициналык академиясынын алдындагы, тең уюштуруучу Б. Н. Ельцин атындагы Кыргыз-Россия Славян унивеситети болгон, медицина илимдеринин доктору (кандидаты) окумуштуулук даражасын изденип алууга диссертацияларды жактоо боюнча Д 14.24.708 диссертациялык кеңешинин отурумунда төмөнкү дарек боюнча: 720020, Бишкек ш., Ахунбаев көч., 92, конференц залда өтөт. Диссертацияны жактоо видеоконференциясына кирүү шилтемеси: https://vc.vak.kg/b/142-uxx-io9-qva

Диссертация менен И. К. Ахунбаев атындагы Кыргыз мамлекеттик медициналык академиясынын (720020, Бишкек ш., Ахунбаев көч., 92), Б. Н. Ельцин астындагы Кыргыз-Россия Славян университетинин (720000, Бишкек ш., Киев көч., 44) китепканаларында жана https://vak.kg сайтында таанышууга болот:

Автореферат 2025-жылдын 27-октябрында таратылган.

Диссертациялык кеңештин окумуштуу катчысы,
медицина илимдеринин кандидаты, доцент **П. Д. Абасканова**

ИШТИН ЖАЛПЫ МҮНӨЗДӨМӨСҮ

Диссертациянын темасынын актуалдуулугу. Жаактын альвеолярдык урчуктарындагы патологиялык процесстердин ар кандай формалары белгилүү (өнөкөт гранулематоздук периодонтит, одонтогендик кистогранулемалар жана кисталар, пародонтит, ар кандай залалдуу эмес шишиктер), алардын операциялык дарылоо реконструктивдүү хирургиянын курамдык бөлүгү болуп саналат. Бирок резорбциянын көбөйүшүнө жана сөөк кемтигине алып келген бул оорулар да, аларды жок кылуу боюнча радикалдуу чаралар сыяктуу эле, сөөк ткандарын локалдык жана кеңири таралган жоготуу менен коштолот [В. Н. Царев, А. В. Митронин, Е. В. Ипполитов, 2015].

Периодонттогу деструктивдүү өзгөрүүлөр диффузиялык бузулуулар менен коштолот, бейтаптардын клиникага кайрылуусун талдоо көрсөткөндөй, 32% учурда ириңдүү, 16,8% учурда нымдуу экссудаттын пайда болушу менен коштолот. Перодонтитте бактериялардын колонизациясынын негизги булагы тиш тамырынын каналдар системасында болот. Тиштерди кайра дарылоо муктаждыгы аларды алгачкы дарылоодон 3 эсе жогору. Мунун баары курч апикалдык периодонтитти, жана биринчи кезекте бейтап алгачкы кайрылганда дарылоонун натыйжалуулугун жогорулатуу үчүн жаңы ыкмаларды жана дары каражаттарын издөөнүн актуалдуулугун түшүндүрөт. Ошондой эле дарылоодон кийин апикалдык периодонтиттин оордошууларынын себептерин, периодонттогу сезгенүүнүн кайталанышынын патогенезиндеги микробдук флоранын ролун түшүндүрүп берүү, көрсөткүчтөрдү аныктоо жана жергиликтүү жана жалпы дарылоонун рационалдуу ыкмаларын иштеп чыгуу маанилүү. Акыркы убакта стоматологиялык материалдар рыногунда жаңы антисептиктер, ошондой эле узакка созулган бактерияга каршы касиеттери бар, канал ичиндеги микрофлорага карата бактерициддик таасирге ээ дары каражаттары пайда болду. Бирок перодонтиттин курч формаларын натыйжалуу дарылоо үчүн ыкмаларды жана эндодонтиялык бактерияга каршы каражаттарды тандоону оптималдаштыруу маселеси чечилбеген бойдон калууда [Е. Я. Ясникова, 2008]. Бүгүнкү күндө кариестин оордошууларын эндодонтиялык дарылоонун натыйжалуулугу 70-80%ды түзөт, бул тиш тамырынын каналдарын сапаттуу антисептикалык тазартуудагы кыйынчылыктар менен аныкталат. Ушуга байланыштуу жездин, күмүштүн жана алтындын нанобөлүкчөлөрүн колдонуу мүмкүнчүлүгү өзгөчө актуалдуулукка ээ болууда. Наномедицина медициналык практикада нанотехнологиялык иштеп чыгууларды (нанопрепараттарды, наноприборлорду) колдонуу мүмкүнчүлүгүн изилдеп жатат. Нанотехнологияны практикалык медицинага киргизүү потенциалдуу тобокелдиктерди жана аларды колдонууга байланыштуу мүмкүн болуучу терс таасирлерди кылдат изилдөөнү талап кылат. Нанобөлүкчөлөр өзүнүн өлчөмүнөн улам адамдын организминин ар кандай органдарына оңой кире алышат, алар белгилүү биологиялык, биохимиялык

активдүүлүккө ээ. Нанобөлүкчөлөр үчүн бактериостатикалык, магниттик, фотофизикалык касиеттердин болушу мүнөздүү. Алтындын нанобөлүкчөлөрүнүн түзүмүндөгү иондордун жогорку концентрациясы остеогенез процесстерине активдүү таасир этет, анткени алтындын нанобөлүкчөлөрү сөөк ткандарындагы клеткалык түзүмдөрдүн функцияларын стимуляциялайт, сезгенүүгө каршы, бактерияга каршы, биоинерттүү жана биосыйышкандык касиеттерге ээ [Е. А. Еремина, А. А. Добровольский, И. А. Лемеш, 2020]. Жогоруда берилгендерге ылайык, периодонтиттердин өнөкөт формаларында эндодонтиялык дарылоонун ыкмаларын өркүндөтүү зарыл.

Диссертациянын темасынын артыкчылыктуу илимий багыттар, ири илимий программалар (долбоорлор), билим берүү жана илимий мекемелер тарабынан жүргүзүлүп жаткан негизги илимий-изилдөө иштери менен байланышы. Диссертациялык иштин темасы демилгелүү болуп саналат.

Изилдөөнүн максаты. Жездин, күмүштүн жана алтындын наноэритмелерин колдонуу менен өнөкөт перидонтиттин деструктивдик формаларын дарылоонун модификацияланган ыкмасы.

Изилдөөнүн милдеттери:

1. 2015-2020-ж. мезгилдеги Бишкек ш. № 2 жана № 5 мамлекеттик стоматологиялык поликлиникалардын маалыматтары боюнча өнөкөт периодонтиттин таралышын изилдөө.

2. Өнөкөт периодонтитти дарылоодо жездин, күмүштүн жана алтындын наноэритмелери менен Ca(OH)2 тиш тамырынын каналдарын убактылуу жана туруктуу тыгындоонун натыйжалуулугун талдоо.

3. Эксперименттик изилдөөлөрдө жездин, күмүштүн жана алтындын наноэритмелерин пайдалануу менен тиш тамырынын каналдарын туруктуу тыгындоодон кийин деструкция очогунда сөөк тканын калыбына келтирүүнүн алыскы мөөнөттөрүндө остеорегенерациялоочу таасирди аныктоо.

4. Микробиологиялык изилдөөдө жездин, күмүштүн жана алтындын наноэритмелеринин антисептикалык таасиринин натыйжалуулугун аныктоо.

Алынган жыйынтыктардын илимий жаңылыгы:

1. Тиш тамырынын каналдарын убактылуу жана туруктуу тыгындоодо жездин, күмүштүн жана алтындын наноэритмелерин колдонуу менен өнөкөт перидонтиттин деструктивдик формаларын дарылоо методикасы иштелип чыккан.

2. Биринчи жолу микробиологиялык жана клиника-рентгенологиялык ыкмаларды пайдалануу менен өнөкөт периодонтиттин деструктивдүү формаларын дарылоо үчүн жездин, күмүштүн жана алтындын наноэритмелерин салыштырмалуу талдоо жүргүзүлдү.

Алынган жыйынтыктардын практикалык маанилүүлүгү:

1. Жездин, күмүштүн жана алтындын наноэритмелери бар кальций гидроксиди менен тиш тамырынын каналдарын убактылуу жана туруктуу

тыгындоодо өнөкөт периодонтиттин деструктивдик формаларын дарылоодо модификациялоо сунушталат. Ал инфекциянын очогун азайтууда, тиш тамырынын апикалдык бөлүгүн тез калыбына келтирүүдө (1,5-2 эсе) турат [Кыргызпатент тарабынан берилген 31.01.2018-жылдагы № 2007 КР патенти].

2. Диссертациялык иштин жыйынтыктары Бишкек шаарындагы № 2 жана № 5 Шаардык стоматологиялык поликлиникалардын практикасына киргизилген [24.11.2020-жылдагы киргизүү акты].

3. Өнөкөт периодонтиттин деструктивдүү формаларын дарылоо методикасы Б. Н. Ельцин атындагы Кыргыз-Россия Славян университетинин медицина факультетинин терапиялык стоматология кафедрациянын окуу процессине киргизилген [Кыргызпатент тарабынан берилген 31.12.2020-жылдагы № 903 "Жездин, күмүштүн жана алтындын наноэритмелерин пайдалануу менен өнөкөт периодонтитти дарылоо жолу" рационализатордук сунушу].

Диссертациянын коргоого коюлуучу негизги жоболору:

1. Өнөкөт периодонтиттин деструктивдүү формаларында жездин, күмүштүн жана алтындын наноэритмелери менен айкалышта кальций гидроксидин пайдалануу менен тамыр каналдарын убактылуу жана туруктуу тыгындоонун иштелип чыккан методикасы, бул анын дарылоо мөөнөтүн кыскартууну камсыз кылат.

2. Лабораториялык жаныбарлардагы жаактын сөөк кемтиктерин калыбына келтирүү процесстеринде жездин, күмүштүн жана алтындын наноэритмелеринин натыйжалуулугу эксперименттик түрдө далилденген.

3. Контролдоонун микробиологиялык жана клиникалык-рентгенологиялык ыкмаларын колдонуу жездин, күмүштүн жана алтындын наноэритмелерин колдонуу менен өнөкөт периодонтиттин деструктивдүү формаларын дарылоонун натыйжаларын объективдүү баалоого мүмкүндүк берет жана алардын жогорку терапиялык натыйжалуулугун ырастайт.

Изденүүчүнүн жеке салымы. Автор тарабынан адабий булактарды аналитикалык иштеп чыгуу, изилдөөнүн клиникалык, морфологиялык, микробиологиялык жана статистикалык ыкмаларын жүргүзүү өз алдынча ишке ашырылган. Автордун жеке катышуусу менен эксперименттик жаныбарларга морфологиялык изилдөө жүргүзүү үчүн микропрепараттарды даярдоо, диагностикалык текшерүү, бейтаптарды дарылоо, макала жазуу жана диссертацияны тариздөө аткарылган.

Диссертациянын жыйынтыктарын апробациялоо. Диссертациянын негизги жоболору баяндалган жана талкууланган: "Нанотехнологиялар, нанотүзүмдүк материалдар: Кыргызстанда өнүгүү перспективалары" илимий-практикалык конференциясы, Бишкек ш., 2020-жылдын 15-октябры (Бишкек, 2020); "Евразия экономикалык бирлигинин калыптануу шарттарында соттук медицинанын жана морфологиянын азыркы абалы жана өнүгүү перспективалары"

эл аралык илимий-практикалык конференциясы, Чолпон-Ата ш., 2022-жылдын 22-25-июну (Чолпон-Ата, 2022); "Химиянын жана инновациялык технологиялардын өнүгүшүнүн фундаменталдык жана прикладдык аспекттери" эл аралык конференциясы, Бишкек ш., 2023-жылдын 1-2-марты (Бишкек, 2023); "Медицина практикасындагы мультидисциплинардык тажрыйба жана илимий кооперация" эл аралык илимий-практикалык конференциясы, Барнаул ш., 2023-жылдын 21-22-сентябры (Барнаул, 2023) жана сертификаттар менен тастыкталган.

Диссетациянын жыйынтыктарынын жарыяланган материалдарда чагылдыруунун толуктугу. Диссертациянын негизги илимий жыйынтыктары 10 илимий макалада жарыяланган, алардын ичинде 6 макала – 0,1тен төмөн эмес импакт-фактору менен РИНЦ системасы индекстеген басылмаларда жарыяланган. Кыргызпатент тарабынан берилген, районализатордук сунушка КРдин 1 патенти жана 1 күбөлүк алынган.

Диссертациянын түзүмү жана көлөмү. Диссертациялык иш киришүүдөн, адабияттар серебинен, изилдөө методологиясынан жана ыкмаларынан, жеке изилдөөлөрдүн жыйынтыктары главаларынан, корутундудан, практикалык сунуштамалардан, колдонулган адабияттык тизмесинен жана тиркемелерден турат. Иш 145 бет компьютердик текстте баяндалган, 41 сүрөт, 23 таблица менен иллюстрацияланган. Библиографиялык көрсөткүч орус тилдүү жана чет өлкөлүк авторлордун 162 булагынан турат, автордун жеке жарыялоолорун камтыйт.

ДИССЕРТАЦИЯНЫН НЕГИЗГИ МАЗМУНУ

Киришүүдө актуалдуулугу негизделген, изилдөөнүн максаттары жана милдеттери аныкталган, илимий жаңылыгы, илимий-практикалык маанилүүлүгү берилген, жактоого чыгарылган негизги жоболор белгиленген.

1-бап "Өнөкөт периодонтиттин этиологиясы жана негизги дарылоо ыкмалары жөнүндө азыркы түшүнүк (адабияттар сереби)". Өнөкөт периодонтитти дарылоонун негизги принциптери, тиш тамырынын каналдарын дарылоо көйгөйлөрү, тиш тамырынын каналдарын убактылуу пломбалоо үчүн материалдар, эксперименттик жаныбарларда өнөкөт периодонтитти моделдөө боюнча маалыматтар берилген, ал төмөнкү чакан главаларды камтыйт: 1.1 Өнөкөт периодонтиттин этиологиясында жана патогенезинде микрофлоранын таасири; 1.2 Өнөкөт периодонтиттин деструктивдүү формаларында тиш тамырынын каналдарын убактылуу пломбалоо үчүн колдонулган материалдар; 1.3 Эндодонтиялык дарылоонун натыйжалуулугун баалоо; 1.4 Стоматологиядагы нанотехнологиялар.

2-бап. "Изилдөө методологиясы жана ыкмалары".

Изилдөөнүн объекти: морфологиялык изилдөөлөр үчүн 40 жаныбар, өнөкөт периодонтит диагнозу бар 120 бейтап.

Изилдөө ыкмалары: тиш тамырынын каналдарын убактылуу жана туруктуу тыгындоодо жездин, күмүштүн жана алтындын наноэритмелеринин натыйжалуулугун эксперименттик баалоо; микробиологиялык изилдөөлөр; электрондук микроскопту пайдалануу менен морфологиялык изилдөө; клиникалык ыкмалар; рентгенологиялык ыкмалар; алынган маалыматтарды статистикалык иштеп чыгуу.

2.1 Архивдик маалыматтарды ретроспективдик талдоо. Ретроспективдик талдоо, Бишкек шаарынын №2 жана №5 шаардык стоматологиялык поликлиникаларынын маалыматтары боюнча өнөкөт периодонтиттин таралышын изилдөө жүргүзүлдү. Коюлган милдеттерди ишке ашыруу үчүн 2025-жылдан 2020-жылга чейинки мезгилдеги кайрылууларды каттоо журналдарынан маалыматтарды талдоо жүргүзүлдү. Изилдөөнүн материалы катары бейтап таржымалдарынан көчүрмөлөр (№ 003/У формасы), Бишкек ш. №2 жана №5 ШСПга көрсөтүлгөн мезгилде кайрылган стоматологиялык бейтаптын амбулатордук карталары (№ 043/0 формасы) кызмат кылды. Жалпы архивдик материалдан периодонтиттердин статистикасы изилденген.

2.2 Эксперименттик изилдөөлөрдүн материалдары жана ыкмалары. Жаныбарларга эксперименттик изилдөө (40 итке) К. И. Скрябин атындагы Кыргыз улуттук агрардык университетинин ветеринардык медицина жана биотехнолония факультетинин базасындагы виварийде, Бишкек шаарындашы “Animal planet” клиникасында жүргүзүлгөн. Салмагы 9-14 кг болгон эксперименттик жаныбарлар виварийдин кадимки шарттарында кармалган. Эксперимент жүргүзүү Кыргыз Республикасынын Саламаттык сактоо министрлигинин “Алдын алуучу медицина” илимий-өндүрүштүк бирикмесинин Этика комитети тарабынан 2019-жылдын 17-июнунда (№ 4 протокол) алдын ала каралган жана жактырылган. Эксперименттик жаныбарлар менен жүргүзүлгөн манипуляциялар “International Gulding principles for Biomedical Research Involving Animals [Geneva, 1990] Женева конвенциясынын Санитардык талаптарына ылайык келген. Лабораториялык жаныбарлар 4 топко бөлүнгөн: 1-топ – тиш тамырынын каналдарындагы (ТК) убактылуу жана туруктуу тыгындоодо алтындын наноэритмеси колдонулган; 2-топ – ТК убактылуу жана туруктуу тыгындоодо күмүштүн наноэритмеси колдонулган; 3-топ – убактылуу жана туруктуу тыгындоодо жездин наноэритмеси колдонулган; 4-топ – контролдук топ.

Эксперименттин жүрүшү. Эксперимент башталганга чейин жаныбарлар 12 саат бою тамаксыз жана суусуз ачка диетада кармалган. Экспериментти баштоонун алдында эксперименттик жаныбардын дене салмагынын килограммына эсептегенде 0,1 мл "Атропин сульфат" жана "Димедрол" 0,1% эритмеси менен премедикация жүргүзүлгөн. Алдын ала премедикациядан кийин кг/дене салмагына карата 5 мг вена ичине "Золетил 100" колдонуу менен вена ичине ингаляциялык эмес наркоз жүргүзүлгөн. Тышкы дүүлүктүргүчтөргө карата оору реакцияларынын жоголушу жана жаныбардын рефлексинин басылышы боюнча наркоздун таасири текшерилген. Андан ары 0,5% новокаин эритмеси менен төмөнкү жаактын

борбордук азуу тиштеринин аймагында инфильтрациялык анестезия жасалган. Кесүү сабы узун алмаз шар сыяктуу бордун жардамында жүргүзүлгөн. "Maraphon" портативдик бормашинасынын жардамында (Корея өндүрүшү), дистилляцияланган суу менен көп муздатуу астында. Морфологиялык изилдөө жүргүзүү үчүн жаныбарлар жаныбарлын дене салмагынын 1 кг карата 0,45-0,6 мл эсебинде вена ичине куюу менен "Анестофол" 5% каражатын колдонуу менен, бул жаныбардын 1 кг салмагына карата 4,5-6 мг "Пропофола" каражатына туура келет, 30-, 45- жана 90-суткада эксперименттен чыгарылган. Тиш тамырынын апикалдык бөлүгүн морфологиялык изилдөө үчүн микропрепараттарды изилдөө, бардык 40 эксперименттик жаныбарда астыңкы жаак тушта сезгенүү процессин моделдөөдөн кийин Кыргыз Республикасынын Саламаттык сактоо министрлигине караштуу Республикалык патология-анатомиялык бюродо жүргүзүлгөн.

2.3 Жездин, күмүштүн жана алтындын нанобөлүкчөлөрүн алуу ыкмасы. КР УИА Химия жана фитотехнология институтунун нанотехнология лабораториясынын кызматкерлери жездин, күмүштүн жана алтындын нанотүзүмдөрүн синтездөөнүн жеткиликтүү жана натыйжалуу ыкмасын иштеп чыгышкан. Эки электроддун ортосунда суюк чөйрөлөрдө (ИПЖ) жаратылган импульстук плазманын энергиясын пайдалануу менен катуу телону нанотүзүмдөштүрүү жүргүзүлөт. Бул ыкманын ишенимдүүлүгү катуу телону нанотүзүмдөштүрүү максатында жогоруда аталган лабораториянын кызматкерлери тарабынан жүргүзүлгөн эксперименттер менен далилденген.

2.4 Килинкалык материалдын мүнөздөмөсү. Периодонтиттин деструктивдүү формалары бар текшерилген бейтаптардын жалпы саны 120 адамды түзгөн, алардын ичинен 85и аялдар (70,83%), 35и эркектер; 29,16%. Кайрылган бейтаптардын орточо жашы 18ден 40 жашка чейин болгон (35,4%), эң кичине жаш 18ден 21 жашка чейин түзгөн (бейтаптардын жалпы санынан 3,2%). 1-топто бейтаптардын орточо курагы 38,8±2,17 жашты, 2-топто 32,1±1,67 жашты, 3-топто 31,1±1,99 жашты, контролдук топто - 35,1±1,97 жашты түзгөн. Клиникалык изилдөө 2016-2020-жж. Мезгилде 120 бейтапта (35 эркек жана 85 аял) өнөкөт периодонтиттин деструктивдүү формалары бар бейтаптарды дарылоого негизделген. 1-топту аларга ТКны убактылуу тыгындоодо, ошондой эле алтындын наноэритмеси менен айкалышта AH-PLUS силерин колдонуу менен латералдык конденсациялоо ыкмасы менен туруктуу пломбалоодо биз 2 жума мөөнөтү менен алтындын наноэритмелери бар Ca(OH)2 колдонгон, өнөкөт периодонтит бар бейтаптар түзгөн. 2-топту аларга убактылуу тыгындоодо, ошондой эле күмүштүн наноэритмеси менен айкалышта AH-PLUS силерин колдонуу менен латералдык конденсациялоо ыкмасы менен ТКны туруктуу тыгындоодо биз 2 жума мөөнөтү менен күмүштүн наноэритмелери бар Ca(OH)2 колдонгон, өнөкөт периодонтиттин деструктивдүү формалары бар бейтаптар түзгөн. 3-топту аларга убактылуу тыгындоодо, ошондой эле жездин наноэритмеси менен айкалышта AH-PLUS силерин колдонуу менен латералдык конденсациялоо ыкмасы менен туруктуу

пломбалоодо биз 2 жума мөөнөтү менен жездин наноэритмелери бар Ca(OH)2 колдонгон, өнөкөт периодонтиттин деструктивдүү формалары бар бейтаптар түзгөн. Контролдук топто дагы 2 жума чейинки мөөнөт менен тиш тамырынын каналдарын убактылуу тыгындоодо дистилляцияланган суу менен Ca(OH)2 колдонулган. Андан ары тиш тамырынын каналдарын тыгындоо “AH-PLUS” силерин колдонуу менен латералдык конденсациялоо ыкмасы менен жүргүзүлгөн. ТКны убактылуу тыгындоодо Ca(OH)2, сөөк түзүмдөрүнүн деструктивдүү өзгөрүүлөрүндө апикалдык ткань үчүн остеорепаративдик каражаттар катары, практикада – клиникалык апробация катары биринчи жолу жүргүзүлгөн. Текшерилген бейтаптардын клиникалык абалы дарылоого чейин жана так аныктоо үчүн динамикада бааланган: 2 жумадан кийин, 6 айдан кийин, 12 айдан кийин.

2.5 Микробиологиялык изилдөө ыкмалары. Микробиологиялык изилдөөдө изилдөө үчүн материал катары эндодонтиялык дарылануучу тиштердин тамыр каналдарынын ичиндеги колдонулган. Бактериологиялык изилдөө төмөнкүдөй жүргүзүлгөн: эндодонтиялык дарылоо убагында стерилдүү № 15 Н-файлдын жардамында тамыр каналынын керегесинен кырынды алынган. Андан ары стерилдүү кагаз штифт тиш тамырынын каналдарына киргизилген жана 2 саат ичинде бактериологиялык лабораторияга ташуу үчүн стерилдүү контейнерге салынган жана кант бульонуна жана Кит-Тароция чөйрөсүнө салынган, андан кийин микроорганизмдердин таза культурасын бөлүү үчүн стандарттуу азыктандыруучу чөйрөдө материалды себүү жүргүзүлгөн жана Грамм боюнча боёлгон.

2.6 Рентгенологиялык изилдөө. Өнөкөт периодонтиттин деструктивдүү формаларында периапикалдык ткандын абалын баалоо үчүн визиографы бар жогорку жыштыктуу портативдик денталдык рентген, ооз ичиндеги контакттык рентгенография ыкмасы колдонулган. Рентген сүрөттөрүндө бааланган (тиш тамырынын жана каналдарынын саны, тиштердин бузулуу даражасы, тамыр каналдарынын өткөргүчтүгү, периапикалдык бөлүк, периодонталдык жылчыктын абалы). Периапикалдык ткандардын деструкциясынын абалы дарылоону баштаганга чейин рентгенологиялык изилдөөдө, тамыр каналдарын убактылуу тыгындоо убагында, ошондой эле 1-12 айдан кийин каралган, периапикалыдк индекстин көрсөткүчүнө ылайык балл менен көрсөтүлгөн. Периапикалдык индексти баллдык баалоонун критерийлери (PAI): 1 - нормалдуу апикалдык периодонт; 2 – өнөкөт периодонтитти көрсөткөн, бирок ал үчүн типтүү болбогон сөөктүн түзүмдүк өзгөрүүлөрү; 3 – өнөкөт периодонтит үчүн мүнөздүү болгон, тиштин тамырынын үстүнүн минералдык бөлүктү олуттуу жоготуусу менен сөөктүн түзүмдүк өзгөрүүлөрү; 4 – жакшы көрүнгөн жарык болуу; 5 – сөөктүн түзүмдүк өзгөрүүлөрүнүн радиалдык таралышы менен жарык болуу. Рентгенологиялык изилдөөдө жүргүзүлгөн эндодонтиялык дарылоонун натыйжалуулугу Ю. И. Воробьёвдун жана Ю. М. Максимовскийдин методикасы боюнча визуалдуу бааланган (2001): 0 балл — деструктивдүү процесс токтогон

эмес, 1 балл —периапикалдык деструктивдик процесстин редукциясынын жоктугу; 2 балл —1/3 периапикалдык процесстин редукциясы; 3 балл — 1/3 баштап 1/2 чейин периапикалдык процесстин редукциясы; 4 балл —1/2ден ашык периапикалдык процесстин редукциясы; 5 балл — сөөк тканынын түзүмүнүн толук калыбына келиши жана кортикалдык пластинканын калыптанышы.

2.7 Алынган маалыматтарды статистикалык иштеп чыгуу ыкмалары. Изилдөөнүн жыйынтыктарын статистикалык иштеп чыгуу “IBM SPSS” программасын колдонуу менен жүргүзүлгөн. Таблицаларда жүргүзүлгөн тандалма параметрлер төмөнкүдөй маанилерге ээ: M - орточо, s – стандарттуу четтөө, m – орточонун катасы, n – талдоого алынуучу топтун көлөмү, p – жетишилген маанилүүлүк деңгээли. Маанилүүлүк деңгээлинин опурталдуу мааниси 5%га барабар деп колдонулган. Сапаттык көрсөткүчтөрдүн жыштык мүнөздөмөлөрүн салыштыруу χ^2 (Хи-квадрат) критерийинин жардамында жүргүзүлгөн. Эки көз карандысыз топтун сандык көрсөткүчтөрүнүн орточо маанилерин салыштыруу үчүн Манна-Уитни критерийи, жуп тандоолорду салыштыруу үчүн – Вилкоксон критерийи колдонулган.

3-бап. “Жеке изилдөөлөрдүн жыйынтыктары”.

3.1 Микробиологиялык изилдөө. Изилдөөнүн бардык топторунда микробиологиялык изилдөөлөрдүн жыйынтыктары менен дарылоого чейин факультативдик-анаэробдук микроорганизмдердин (Streptococcus mutans, Actinomyces viscosus, Lactobacillus spp, Streptococcus salivarius) басымдуулугу аныкталган. Streptococcus mutans дарылоого чейин алтындын наноэритмелери колдонулган топто факультативдик микроорганизмдер 30 (100,0%) бейтапта аныкталган. Алтындын наноэритмеси менен кальций гидроксидин колдонуп убактылуу тыгындоодон 1 жумадан кийин 20 (66,7%) бейтапта Streptococcus mutans азайганы аныкталган, 10 (33,3%) бейтапта бар экени белгиленген. Дарылоого чейин Streptococcus salivarius 25 (83,3%) бейтапта табылган, ТК убактылуу тыгындоодон кийин 18 (60,0%) бейтапта микроорганизмдердин санынын ишенимдүү төмөндөгөнү байкалган, 12 (40,0%) бейтапта факультативдик анаэробдор аныкталган. Lactobacillus spp ТКны убактылуу тыгындоону дарылоого чейин 22 (73,3%) бейтапта аныкталган. Күмүштүн наноэритмеси колдонулган клиникалык топто дарылоого чейин Streptococcus mutans 30 (100,0%) бейтапта аныкталган. Алтындын наноэритмеси менен кальций гидроксидин колдонуп убактылуу тыгындоодон кийин 1 жума өткөндө Streptococcus mutans 13 (43,3%) бейтапта азайганы аныкталган, 17 (57,7%) бейтапта бар экени белгиленген. Дарылоого чейин Streptococcus salivarius 30 (100 %) бейтапта аныкталган, ТКны убактылуу тыгындоодон кийин 15 (50,0%) бейтапта микроорганизмдердин саны ишенимдүү төмөндөгөн, 15 (50,0%) бейтапта факультативдик анаэробдор аныкталган. ТКны убактылуу тыгындоону дарылоого чейин Lactobacillus spp 22 (73,3%) бейтапта аныкталган (3.1.8, 3.1.9, 3.1.10, 3.1.11-сүрөттөр).

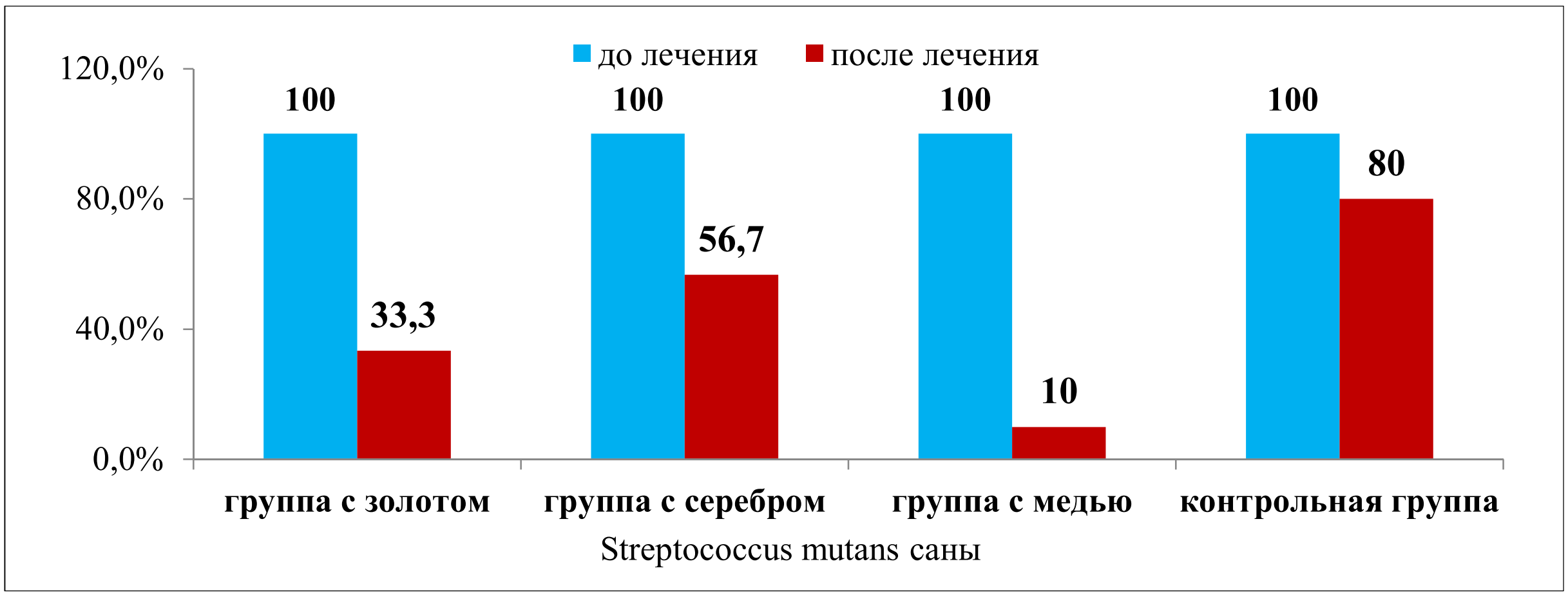

3.1.8-сүрөт – Дарылоого чейин жана кийин Streptococcus mutans бактериологиялык изилдөө.

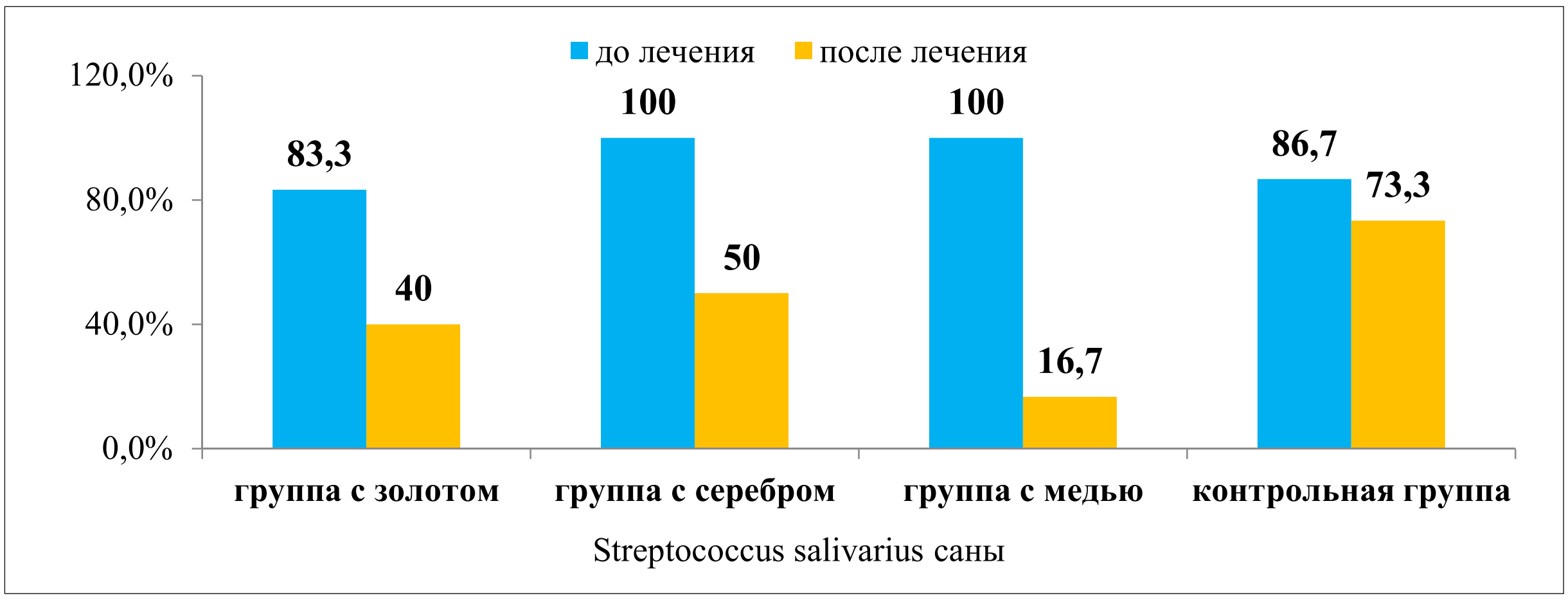

3.1.9-сүрөт – Дарылоого чейин жана кийин Streptococcus salivarius бактериологиялык изилдөө

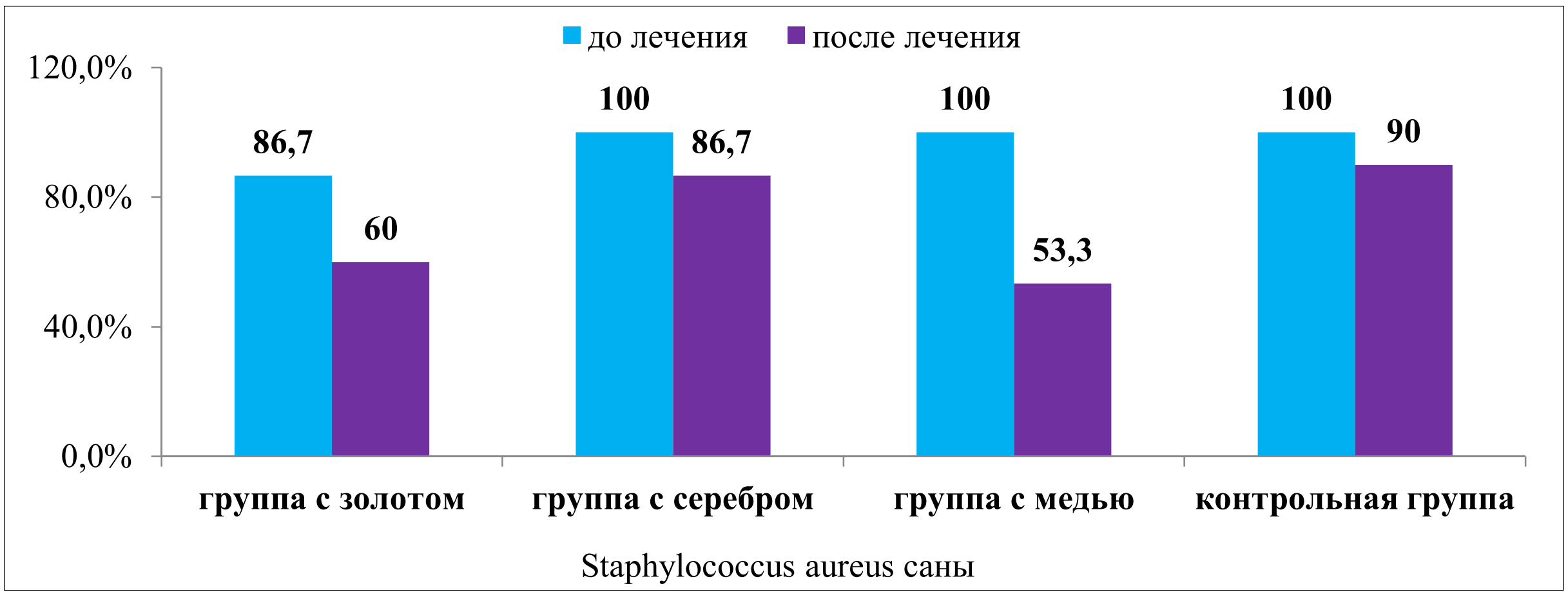

3.1.10-сүрөт – Дарылоого чейин жана кийин Streptococcus sanguis бактериологиялык изилдөө.

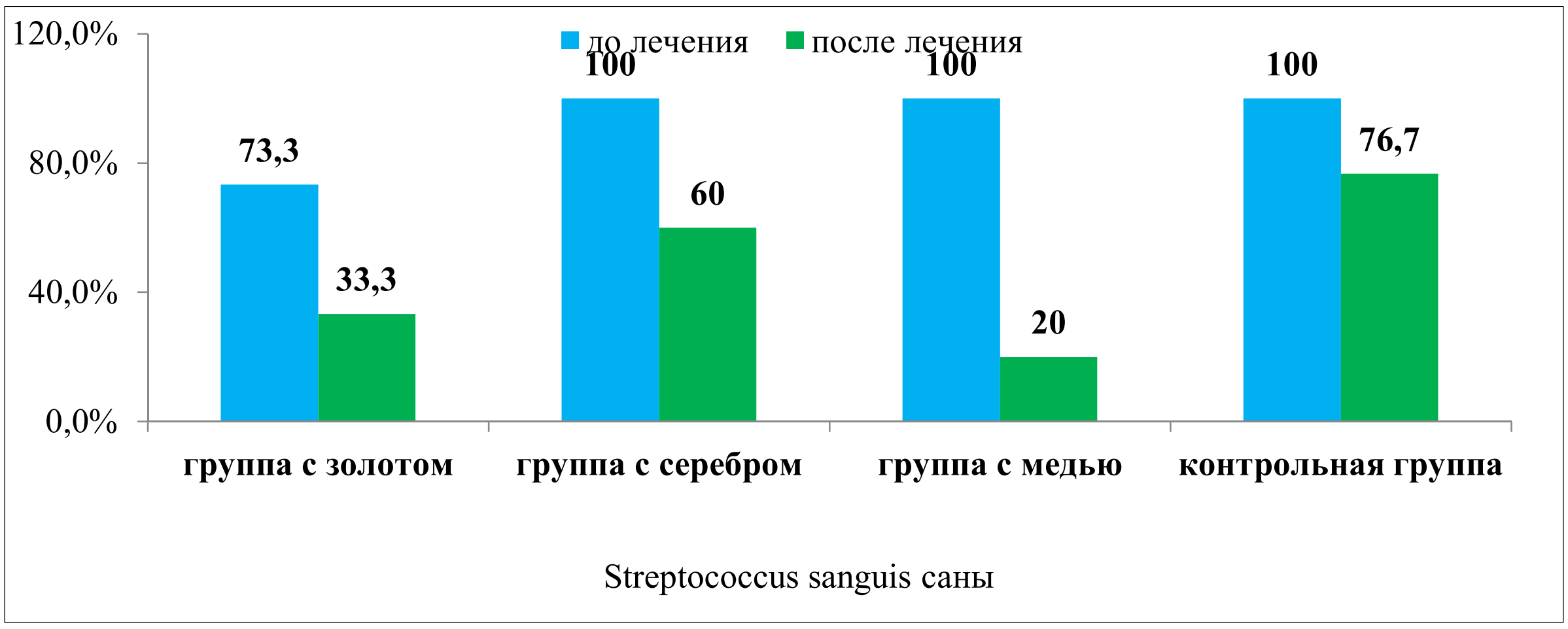

3.1.11-сүрөт – Дарылоого чейин жана кийин Streptococcus aureus бактериологиялык изилдөө.

3.2 Морфологиялык изилдөө. Алтындын наноэритмесин колдонуунун 30-күнүндө периодонттун сезгениши байкалган. Периодонттун негизги тузүмдөрү, атап айтканда, булалары менен тутумдаштыргыч ткань, негизинен калың, коллаген булаларынан куралган майда фрагменттер катары сакталып калган, бирок чоюлчаак булалар да болгон. Булалардын арасында мезенхималык клеткалар бар жана сезгенүүнүн көрүнүшү катары лимфоциттер жана лейкоциттер болгон, акыркылар басымдуулук кылат. Тиш тамырынын цементи тегиз эмес, кетилген. Дентин каналчалары аныкталбаган бөлүкчөлөр менен жасалган жана дайыма эле так көрүнбөйт. Белгилүү болгондой, периодонтто кан тамырлар жок, бирок биздин байкоолорубузда, периодонтто орточо калыңдыктагы керегеси менен айрым кан тамырлар пайда болгон, кан тамырладын бир бөлүгүндө кан элементтери жок. Мында периодонтто кан тамырлардын өсүшү бүйлөнүн былжыр челинен келип чыгат, бирок тиштин тамырынын үстүңкү нерв-кан тамыр тутамы тарабынан болушу мүмкүн экени жокко чыгарылбайт (3.2.5-сүрөт)

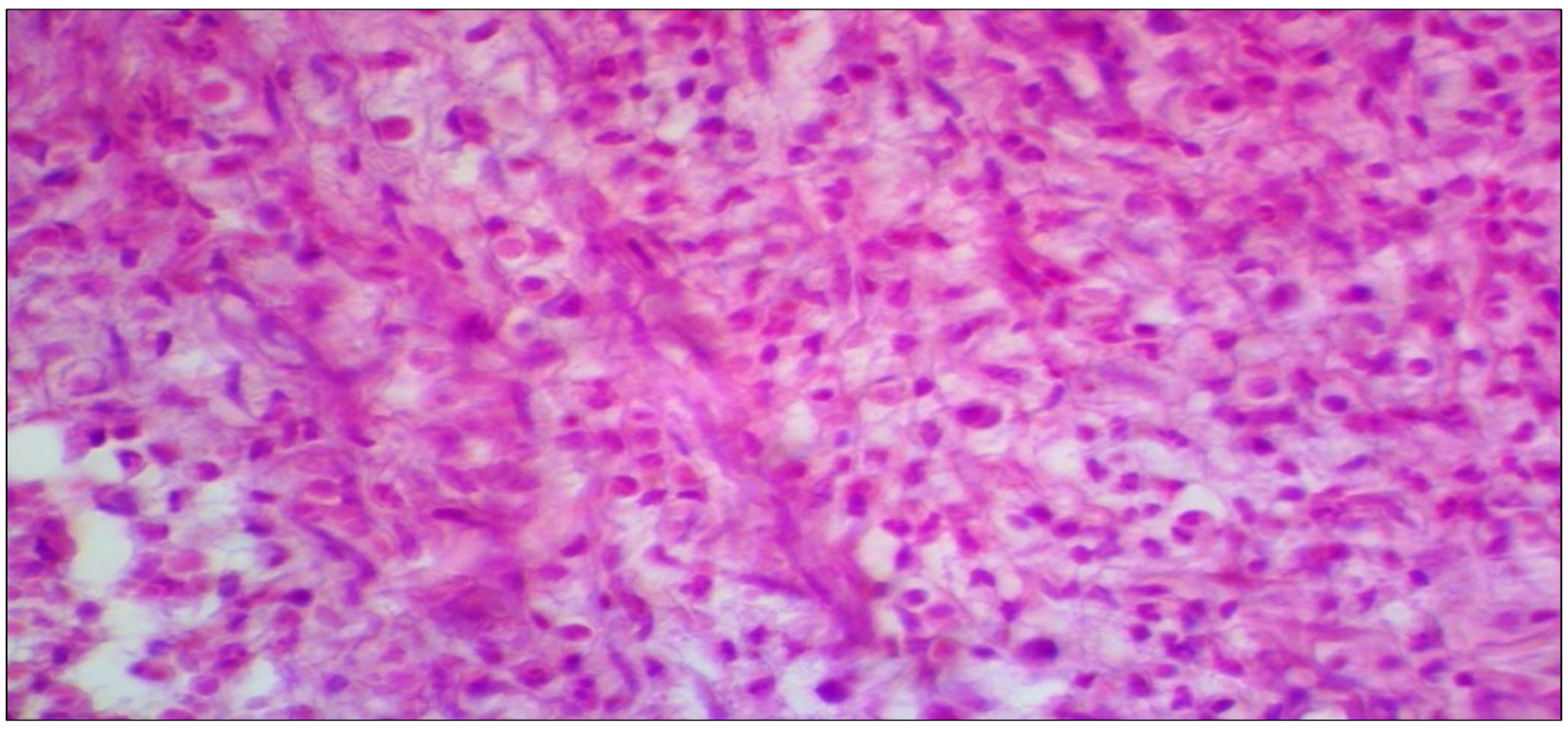

3.2.5-сүрөт – Микропрепарат. Тиш тамырынын каналын убактылуу тыгындоодо алтындын наноэритмесин колдонуунун 30-суткасы.
Гематоксилин-эозин боёгу. Чоңойтуу х 410.

Ошентип, алтындын наноэритмесин колдонуунун 30-күнү сезгенүү процесси дагы эле бар, бирок орточо байкалардык. Баштапкы ириң процессинин картинасы. Периодонтиттин тутумдаштыруучу ткань негизи ар кандай калыңдыктагы аралчалар түрүндө сакталган, алар коллагендик жана чоюлчаак булалардын булалуу түзүмүнөн куралган, коллагендүү басымдуулук кылат. Булалардын багыты ар башка, алардын арасында аз санда чоюлчаак булалар бар. Булалуу түзүмдөрдүн арасында мезенхималдык клеткалардан тышкары лимфоиддик клеткалар жана көп санда лейкоциттер бар. Бүйлөнүн катмарлуу эпителийи калыңдаган. Тиш тамырындагы цемент текши эмес, атрофияланган одонтобласттар араң байкалат. Дентин кнаалчалары майланган. Тиштеги периодонт азыраак санда чоюлчаак булалар бар көп багыттуу коллаген булаларынан турган ар кандай калыңдыктагы фрагменттер менен сакталган. Периодонттун калыңдыгында клеткалык инфильтраттар негизинен көп сандагы лейкоциттер менен лимфоиддик элементтерден сакталып калган. Периодонтто кан тамырлар саналуу, алар калың, бош. Тиш тамырынын цементи текши эмес, айрым жерлеринде кемирилген. Дистрофиялык мүнөздөгү сүрөт, детрит менен бүтөлгөн көп сандагы дентин каналчалары.

Күмүштүн наноэритмесин колдонуунун 30-күнүндөгү морфологиялык картинка мурунку байкоолорго окшош, бирок биздин оюбузча айрым олуттуу айырмачылыктар бар. Биринчи кезекте периодонттогу сезгенүү көрүнүштөрүнүн оордугу. Морфологиялык картинанын бир типтүүлүгүндө, байкоонун 2-тобундагы лимфоиддик элементтердин жана лейкоциттердин инфильтрациясы ачык байкалат.

Мезенхималык клеткалардын пролиферациясы ошол эле алтындын наноэритмеси менен дарылоо мөөнөттөрүнө караганда бир кыйла жогору. Периодонтто булалуу түзүмдөр бар, чоюлчаак булалар басымдуулук кылат. Периодонттун стромасы шишиген. Дентин каналчалары аларда бөтөн, аныкталбаган бөлүкчөлөр болгондуктан, так эмес “майланган”. Тиш тамырынын цементи текши эмес калыңдыкта, желген, бул периодонттогу сезгенүү процесси тиштин цементин бузат деп болжолдоого мүмкүндүк берет. Периодонттун калыңдыгында кан бар айрым кан тамырлар жана кан тамыр жылчыктары б.а. калыптанган тамырлар кездешет (3.2.6-сүрөт).

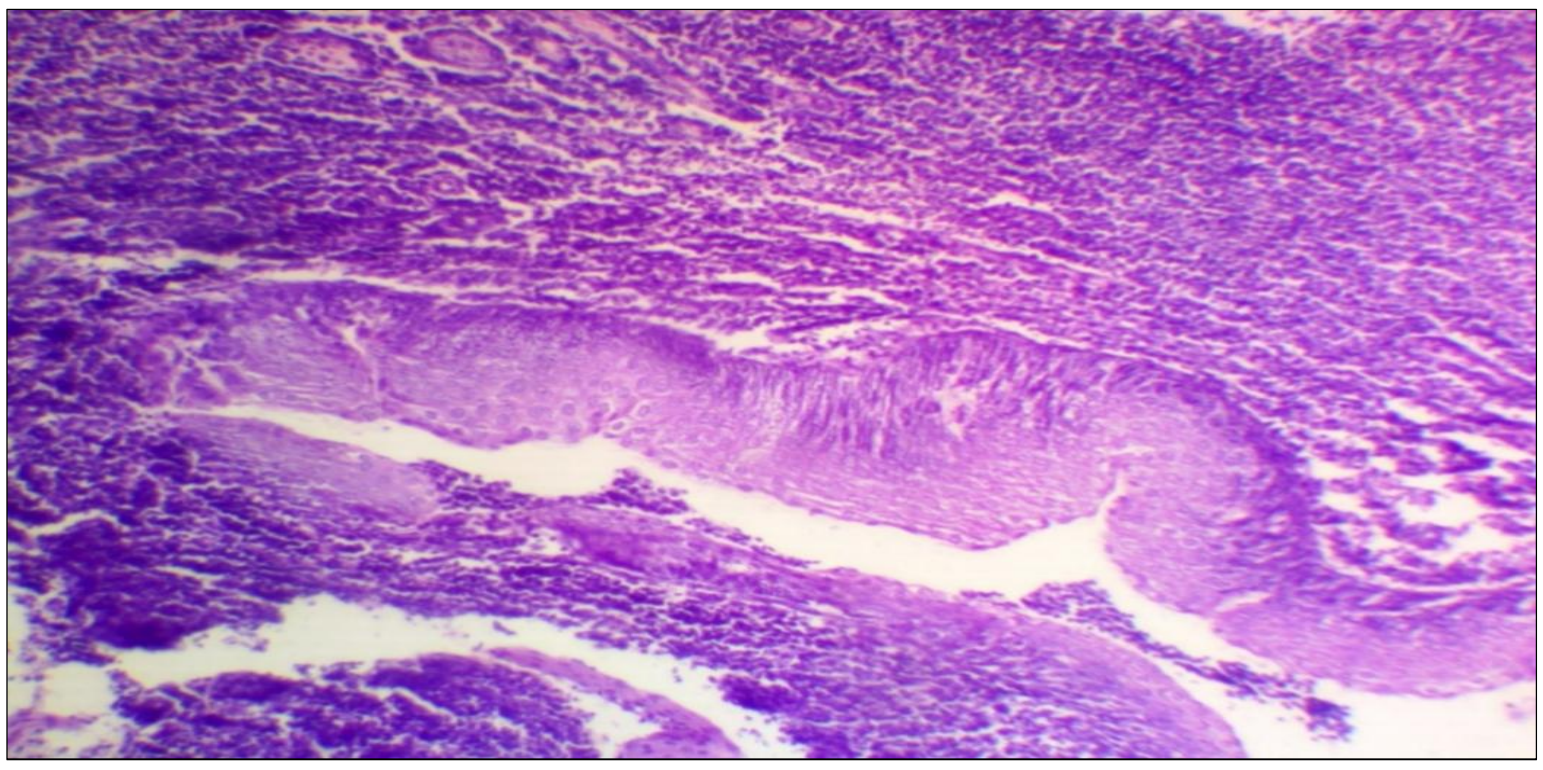

3.2.6-сүрөт – Микропрепарат. Убактылуу тыгындоодо күмүштүн наноэритмесин колдонуунун 30-суткасы. Гематоксилин-эозин боёгу. Чоңойтуу х 410.

Биздин көз карашыбызда периодонтто кан тамырлардын пайда болушунун 2 жолу бар: 1-жолу – кан тамырлар бүйлөнүн былжыры тарабынан, негизинен тиш тамырынын үстүңкү кан тамыр-нерв тутамы тарабынан өсөт, 2-жол – кан тамырлар периодонт участогунда калыптанат. Бардык учурда периодонтту васкуляризациялоо тиш тамырынын айланасындагы сезгенүү процессинин жүрүшүнө оң таасирин тийгизет. Айрым учурларда 2-топтобүйлөнүн былжыры тарабында периодонтто өскөн көп катмарлуу жалпак эпителийдин фрагменттери аныкталган. Гистологиялык көрүнүш мурунку топтун байкоолоруна окшош, бирок олуттуу айырмачылыктар бар. Периодонт жаш тутумдаштыргыч-ткандык клеткаларына бай булалуу тутумдаштыргыч ткань түрүндө берилген. Периодонтто лимфоиддик клеткалардын инфильтраттары сакталып калган, алардын арасында лейкоциттер бар, бирок булалардын көпчүлүгү коллаген тибиндеги жана чоюлчаак. Тиш тамырындагы цементтин калыңдыгы текши эмес, кемирилген. Дентин каналчалары көрүнбөйт, жарым-жартылай сакталган, периодонт жакта сезгенүү процессинин картинасы байкалат. Периодонттун жабыркашынын морфологиялык картинасы бардык байкалуучу учурларда бирдей, алардын ортосундагы айырма патологиялык өзгөрүүлөрдүн көрүнүшүндө байкалат. Ушул себептен периодонтиттин морфологиясын сүрөттөөдө ар кандай дарылоо ыкмаларын колдонууда биз периодонттун түзүмдүк өзгөрүүлөрүнүн мүнөздөмөсүнүн белгилүү бир бирдиктүү алгоритмди кармануута аргасыз болобуз. 3-топто периодонт фрагменттелген, була түзүмдөрүнүн жайгашуусу башаламан, булалар ар кандай калыңдыкта, чоюлчаак булалар басымдуулук кылат. Булалуу түзүмдөрдүн ортосунда клеткалык инфильтраттар, негизинен лимфоиддик клеткалар бар, алар айрым жерлерде массивдүү. Клеткалык курамы бир түрдүү эмес, лимфоиддик элементтерден тышкары, лейкоциттердин, фиброциттердин жана фибробласттардын олуттуу саны бар. Чакан ажыроо талаалары, ошондой эле киста сымал көңдөйчөлөр кездешет. Бул ар түрдүү клеткалардын арасында калың кан тамырлар кездешет, алардын айрымдары кан элементтери менен болот. Дентин түзүмү бузулган: дентин каналчаларына детрит тыгылган, бул дентиндин түзүмүн бир аз “майланган” кылат. Коллаген булаларынын кадимки түзүмү айрым жерлерде бузулган, алардын түгөнгөнү байкалбайт, бул буланы бир түрдүү кылат. Тиш тамырынын цементи жука, башка байкоолор сыяктуу эле текши эмес, кемирилген. 3-топто тиштин цемент жана дентин сыяктуу катуу ткандарын кошо алганда, негизги тиш тамырынын айланасындагы ткандардын түзүмдөрүнүн ачык бузулуулары бар. Дентиндин түзүмүнүн бузулушу, дентин каналчалары дээрлик байкалбайт, клеткалык инфильтраттар менен одоно булалуу, негизинен лимфоиддик катардагы тутумдаштыргыч ткандын фрагменттери бар. Пролифераттардын жана мезенхималык клеткалардын болушу (3.2.7-сүрөт).

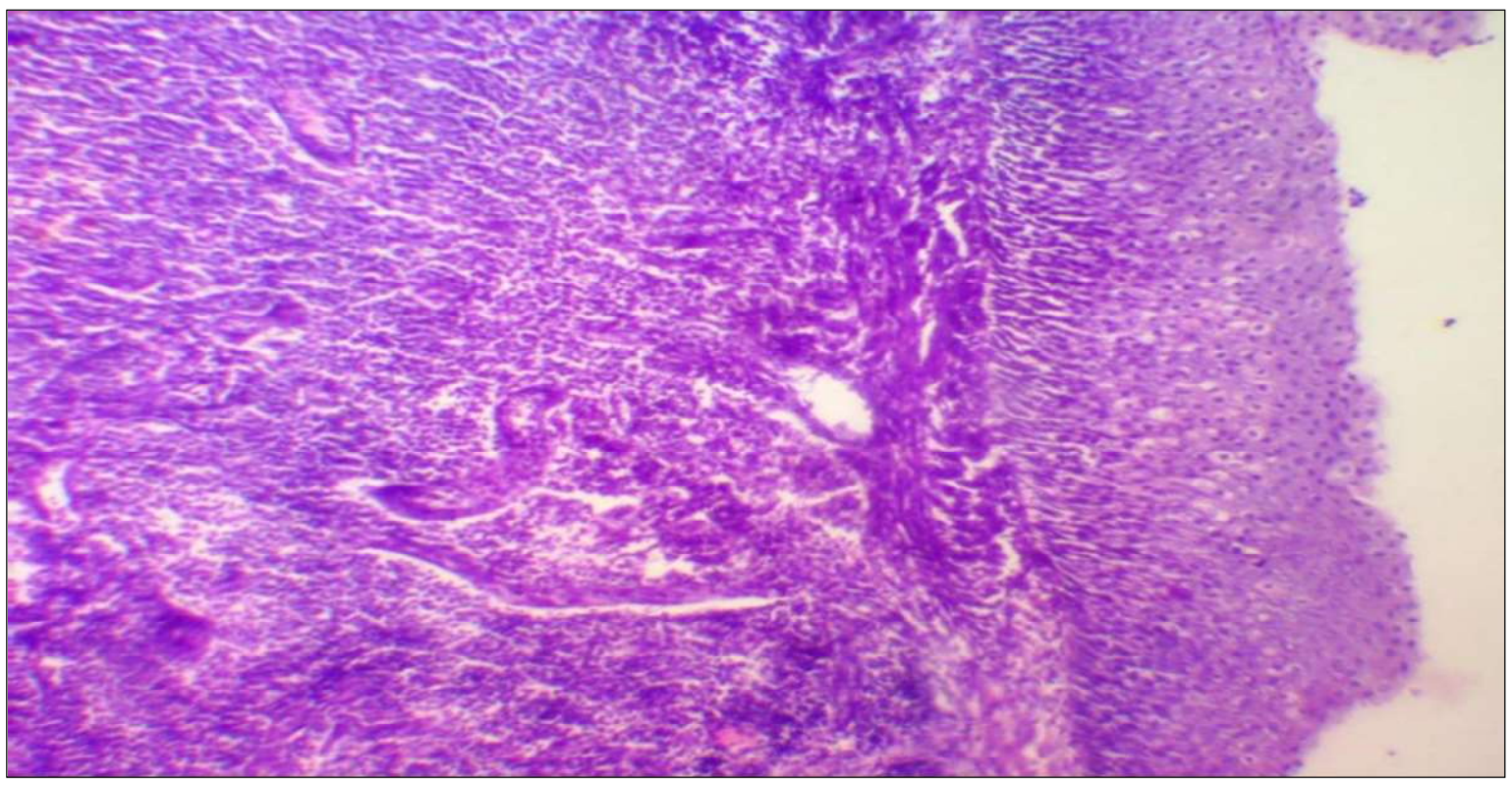

3.2.7-сүрөт – Микропрепарат. Жездин наноэритмесин колдонуунун 30-суткасы. Гематоксилин-эозин боёгу. Чоңойтуу х 410.

30-суткадагы контролдук топтогу морфологиялык изилдөөнүн жыйынтыгы. 30-суткада контролдук топтун периодонтунун морфологиясы. Периодонттун негизги түзүмдүк компоненттери сакталган. Периодонт катуу булалуу тутумдаштыргыч ткань менен көрсөтүлүп, ар кандай даражадагы жетилген лимфоцит клеткалары: фибробласттар жана фиброциттер менен интенсивдүү инфильтрацияланган. Периодонт тканынын калыңдыгында күрөң түстөгү пигмент кесектери, эски кан куюлуудан кийин, ошондой эле кан агуунун жаңы очоктору көрүнөт. Айрым байкоолордо бүйлөнүн былжыр чели тарабынан көп катмарлуу жалпак эпителийдин жана кан тамырлардын өскөнү байкалат. Тиштин тамырынын цементи кемирилген, дентин каналчаларында детрит текши эмес. Айрым байкоолордо периодонтто цементке окшош заттын майда сыныктары бар (3.2.8-сүрөт). Ошентип, контролдук топто байкоо жүргүзүүнүн 30-күнү учурдагы сезгенүү процессинин картинасын белгиленет.

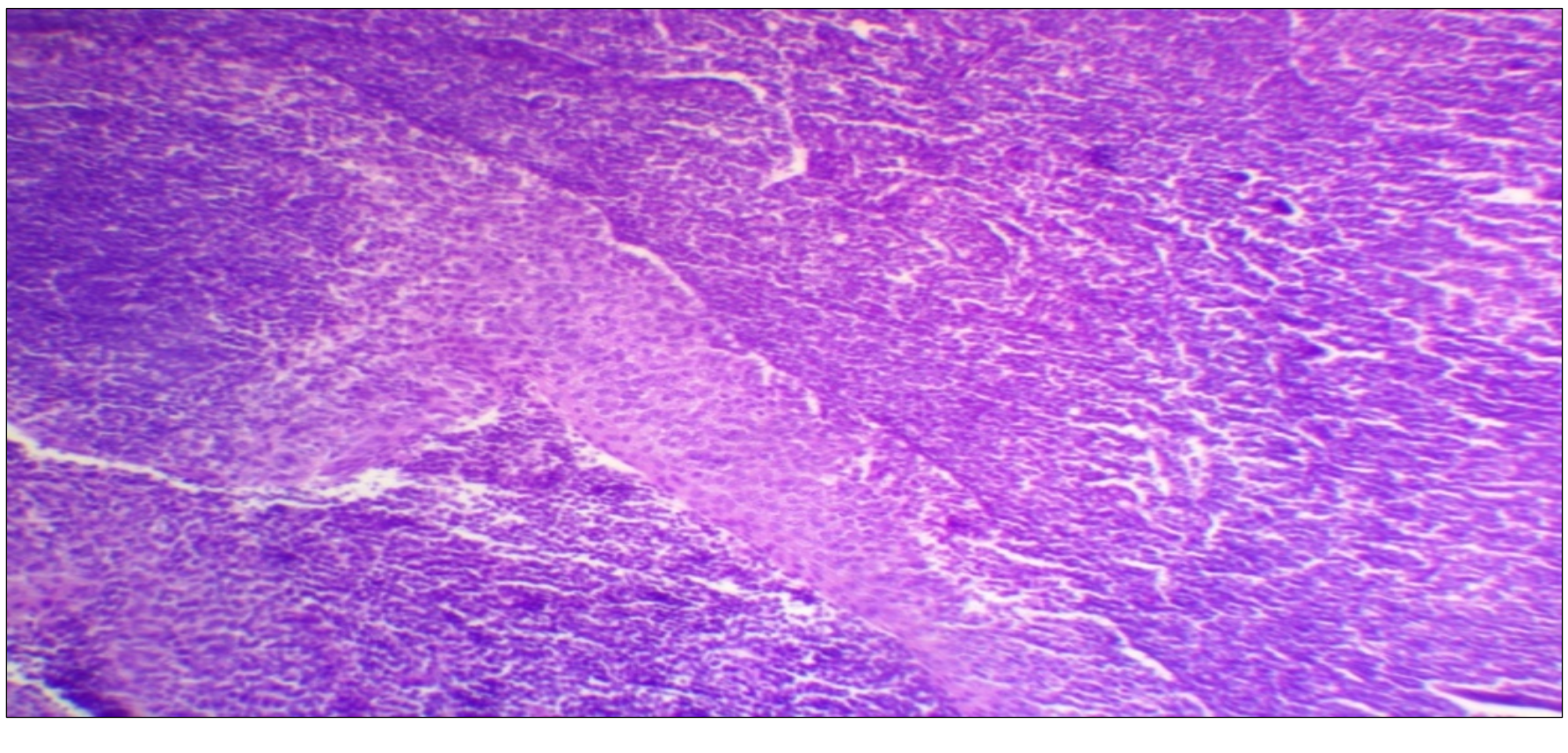

3.2.8-сүрөт – Микропрепарат. Контролдук топ байкоо жүргүзүүнүн 30-суткасында. Гематоксилин-эозином боёгу. Чоңойтуу х 410/

Периодонт ар кандай калыңдыктагы коллаген булалары менен берилген, чакан фрагменттер түрүндө сакталган, периолонттун калыңдыгында аралчалар түрүндө

лимфо-лейкоцитардык инфильтраттар сакталган, периодонтто кан куюлуу байкалат, дентин кемирилген. Тиш тамырынын цементинде жумшаруу участоктору көрүнөт. Толук кан түрүндө диффуздук сезгенүү бар.

3.3 Өнөкөт периодонтитти дарылоо ыкмаларын колдонуу. Өнөкөт апикалдык периодонтитти дарылоонун жыйынтыктары. Тиш тамырынын каналдарын кальция камтыган каражаттар менен убактылуу тыгындоо, андан ары аларды бир нече жума аралыгында алмаштыруу. Бүтүндөй мезгилде 1 жолу убактылуу тыгындоо жүргүзүлгөн дарылоо методикасы кеңири таралган, бул бейтаптын дарылоону тез аяктоо каалоосуна байланыштуу. Салттуу дарылоо методикасы Ca(OH)2 колдонуу менен микроорганизмдердин санын азайтуу максатында ТКны убактылуу тыгындоо үчүн Ca(OH)2 колдонууда турат. Клиникалык изилдөөдө себеп болгон тиштер туштагы анализде вертикалдык жана горизонталдык тыкылдатууда (перкуссия) сезгичтик аныкталган. Текшерилген бейтаптарда ыңгайсыздык сезиминин жана чайноодо оорунун болушу. Карап чыгууда тери катмарынын төмөнкүдөй өзгөрүүлөрү аныкталган эмес: шишик, беттин асимметриясы. Лимфа түйүндөрү чоңойгон эмес. Ооз көңдөйүнүн былжыр челин карап чыгууда гигиенаны баалоо жүргүзүлгөн эмес. Көпчүлүк бейтаптарда канааттандырарлык же канааттандырарлык эмес аныкталган. Өнөкөт апикалдык периодонтитти дарылоонун жакынкы аныкталган жыйынтыктарын баалоо тиш тамырынын каналдарын убактылуу тыгындоодон кийин дарылоонун башталышынан 2 жумага чейинки мөөнөттү көрсөткөн. Латералдык конденсация ыкмасы менен ТКны туруктуу тыгындоодон кийин изилдөөнүн 1-тобунда 26 (86,7%) бейтапта оору белгиленген эмес. Алар жумшак тамакты жегенде оорутканы ТКны туруктуу тыгындоодон кийин 4 күн өткөндө жоголгонун байкашкан. ТКны туруктуу тыгындоодон кийин вертикалдуу тыкылдатууда (перкуссия) 4 (13,3%) бейтап катуу тамак жегенде оорутуу сыяктуу даттанууларды айтышкан. Тиш тамырынын апикалдык бөлүгүнүн проекциясында былжыр чел өзгөрүүсүз. 2-топто 23 (76,7%) бейтапта ТКны туруктуу тыгындоодон кийин оң жыйынтыктар болгон, 7 (23,3%) бейтап тыкылдатууда (перкуссия), ошондой эле чайнаганда оорутканын белгилешкен. 3-топто 19 (63,3%) бейтапта ТКны туруктуу тыгындоодо оң динамика байкалган, 11 (36,7%) бейтапта тыкылдатууда (перкуссия) даттануулар белгиленген. Контролдук топто туруктуу тыгындоодон кийин 7 (23,3%) бейтап вертикалдуу тыкылдатууда (перкуссия) даттанууларды айтышкан эмес, ошондой эле чайнаганда оорутканын белгилешкен эмес. 23 (76,7%) бейтапта катуу тамакты жегенде даттануулар болгон.

3.4 Клиникалык байкоолордун жыйынтыктары. Клиникалык практикада периодонтиттин өнөкөт формалары бар бейтаптарда тиш тамырынын каналдарын эндодонтиялык дарылоодо алтындын, күмүштүн жана жездин наноэритмелерин колдонуу байкоонун алтынчы айына карата ачык регенеративдик таасирди көрсөткөн. Жүргүзүлгөн клиникалык-эксперименттик изилдөө периодонтиттин

өнөкөт формаларын дарылоо методикаларын өркүндөтүүгө багытталган. Контролдук топто тиш тамырынын апикалдык бөлүгүнүн регенерация процесси дарылоодон кийин он экинчи айда гана белгиленген. Алынган жыйынтыктар алтындын, күмүштүк жана жездин наноэритмелеринин остеорепаративдик таасирин ишенимдүү тастыктайт. Жүргүзүлгөн изилдөөлөрдүн негизинде тиш тамырынын каналдарын убактылуу жана туруктуу тыгындоо этаптарын сарамжалдуу пайдалануунун аркасында калыбына келтирүү мөөнөттөрүн кыскартууга мүмкүндүк берген, периодонтиттин өнөкөт формаларын эндодонтиялык дарылоо методикасы иштелип чыккан жана сунушталган. Клиникалык колдонуунун негизи 40 итке жасалган эксперименттик иштин жыйынтыгы болгон. Бейтаптардагы микробиологиялык изилдөөнүн салыштырмалуу анализи ТК кальций гидроксиди менен айкалышта убактылуу жана туруктуу пломбалоодо алтындын, күмүштүн жана жездин наноэритмелерин колдонууда бактерияга каршы таасирдин натыйжалуулугунда маанилүү айырмачылыктарды көрсөттү, 2-жумада эндопатогендик микроорганизмдерди жок кылат. Эксперименттик жаныбарларда жездин, күмүштүн жана алтындын наноэритмелерин колдонуу менен өнөкөт периодонтитти дарылоонун иштелип чыккан методикасы төмөнкүлөрдү аныктады: негизги топто – периодонтто морфологиялык кайра куруулардын мүнөзү жана багыты бардык байкоолордо бир типтүү, алардын көрүнүшүндө айырмачылыктар бар. Биз периодонт тканынын наноэритмелеринин таасирине бирдей реакция кылганын байкадык, бирок бул реакциялардын ачыктыгы бирдей болгон эмес. Алтындын жана күмүштүн наноэритмеси репарациялык процесстерди стимуляциялап, периодонт ткандарынын калыбына келишин тездеткен. Ошентип, 90-суткада аныкталган алтындын, күмүштүн жана жездин наноэритмелери периодонт ткандарындагы регенерацияны далилдейт.

Клиникалык учур. Бейтап айым И. М., 19 жашта. Клиникага 10.08.19-ж. кайрылган, тиштегенде оң жаактын ылдый жагында мезгил-мезгили менен оорутуп жатканына, чайнаганда оору күчөгөнүнө даттанган. Анамнезинде: 2 жыл мурун 4.5 тиш тушта кариоздук көңдөйдү, тийишкен бетте тамак тыгылып калганын байкаган. Буга байланыштуу стоматолог дарыгерге жашаган жери боюнча кайрылган, бул жерде 4.5 тиштин тийишкен бетинде көркөм реставрацияны жасашкан. Бирок убакыттын өтүшү менен бейтап тамактанганда сыздап ооруп жатканын байкаган, ал ооруну басуучу каражаттарды ичкенден кийин басылып калган. Жалпы абалы канааттандырарлык. Объективдүү: тышкы кароодо: беттин териси кадимки түстө, асимметрия байкалбайт. Ооз көңдөйүн кароодо ооздун кире бериши жана өткөөл бүктөмү ачык кызгылт түстө, 4.5 тиштин тамырынын проекциясынан тышкары, бул жерде тешик жол белгиленет. 4.5 тиштин апроксималдык бетинде реставрация белгиленет, ал тиштин эмалынын түсүнөн айырмаланган. 4.5 тишти тыкылдатуу (перкуссия) оң. Рентген сүрөтүндө тиштин тамырынын апикалдык бөлүгүндө

сөөктүн деструктивдүү өзгөрүүлөрү, периодонталдык жылчыктын кеңейиши байкалган.

Клиникалык диагноз: 4.5 тиштин өнөкөт гранулданган периодонтити. Бейтапка алтындын наноэритмесин колдонуу менен тиш тамырынын каналдарын пломбалоо менен эндодонтимиялык дарылоо сунушталган.

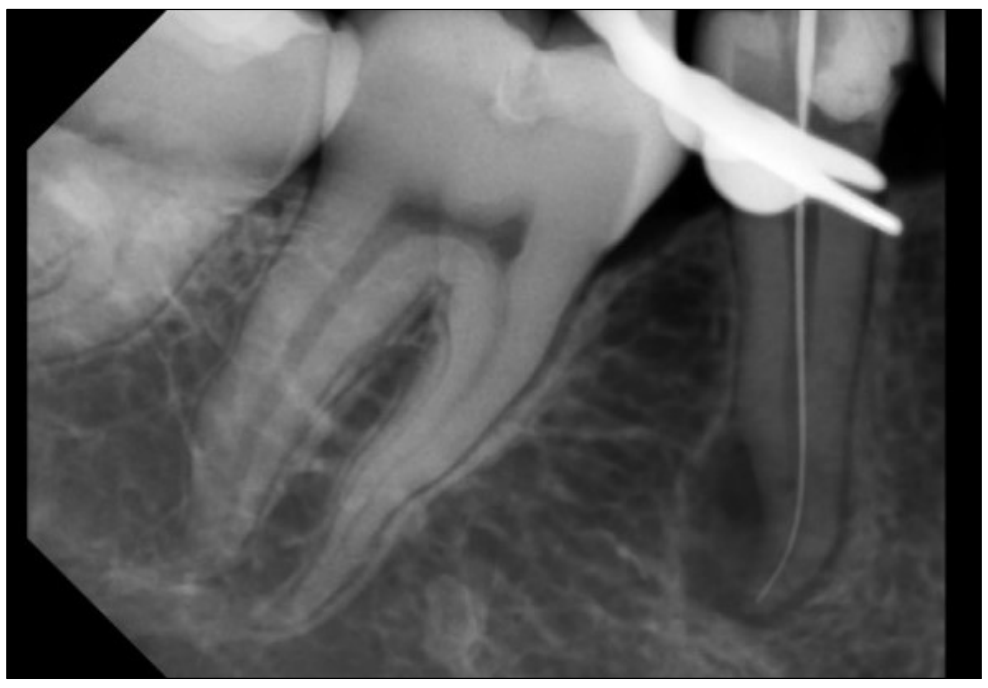

3.4.2-сүрөт – Дарылоого чейин бейтап И.М.нын 4.5 тишинин рентген сүрөтү, мында тиш тамырынын апикалдык бөлүгүндө деструктивдүү өзгөрүүлөр көрүнүп турат.

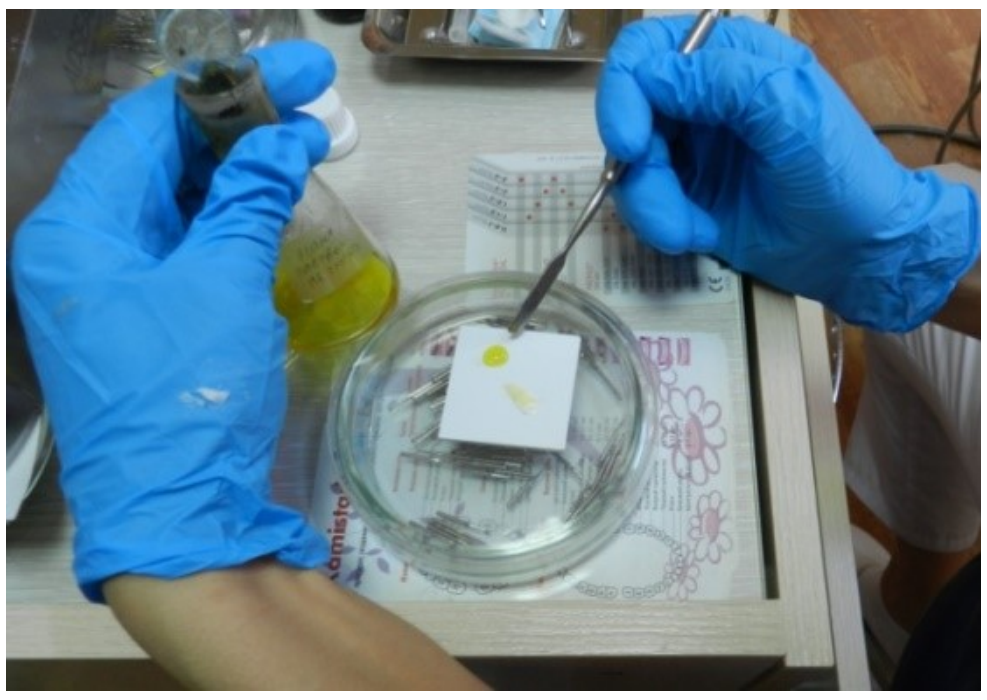

3.4.1-сүрөт – Алтындын наноэритмесин кальций гидроксиди менен аралаштыруу.

Дарылоо: Ubistesin forte 4% 1:100000 4% эритмеси менен инфильтрациялык анестезия жасалган. Алдын ала аппликациялык анестезия жүргүзүлгөн. Коффедрамдын жардамында жумушчу талааны изоляциялоо, тазалоо, эски реставрациялык материалды тазалоо, тамыр каналынын оозуна жетүү мүмкүндүгү алынган. Апекслокатордун жардамында ТК жумушчу узундугунун өтүшү жана аныктоо. Микробиологиялык изилдөө үчүн ичиндегини алуу максатында ТК өткөрүү. “Step back” ыкмасы менен ТК кеңейтүү, ар бир механикалык иштетүүдөн кийин 3% NaOCl эритмеси менен жуу. Алтындын наноэритмеси менен ТК жуу, алтындын наноэритмесин кошуу менен Ca(OH)2 ТКны убактылуу тыгындоо. Жылчыксыздоо үчүн убактылуу пломба катары айнек иономердик цемент колдонулган. 3.4.2-сүрөттө биринчи жолу келүүдө 4.5 тиштин рентген сүрөтү көрсөтүлгөн, К-файлдын жардамында жумушчу узундугу аныкталган.

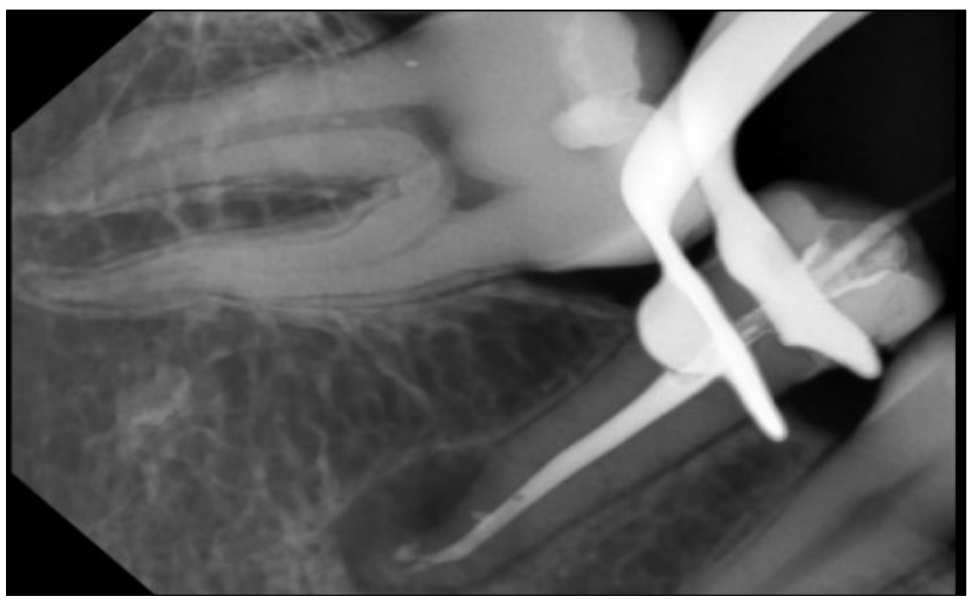

3.4.4-сүрөт – Тиш тамырынын каналдарын туруктуу тыгындоодон кийин бейтап И.М.нын 4.5 тишинин рентген сүрөтү.

3.4.3-сүрөт – Туруктуу тыгындоодон кийин бейтап И.М.нын ТК пломбалоодон кийинки 4.5 тишинин сүрөтү.

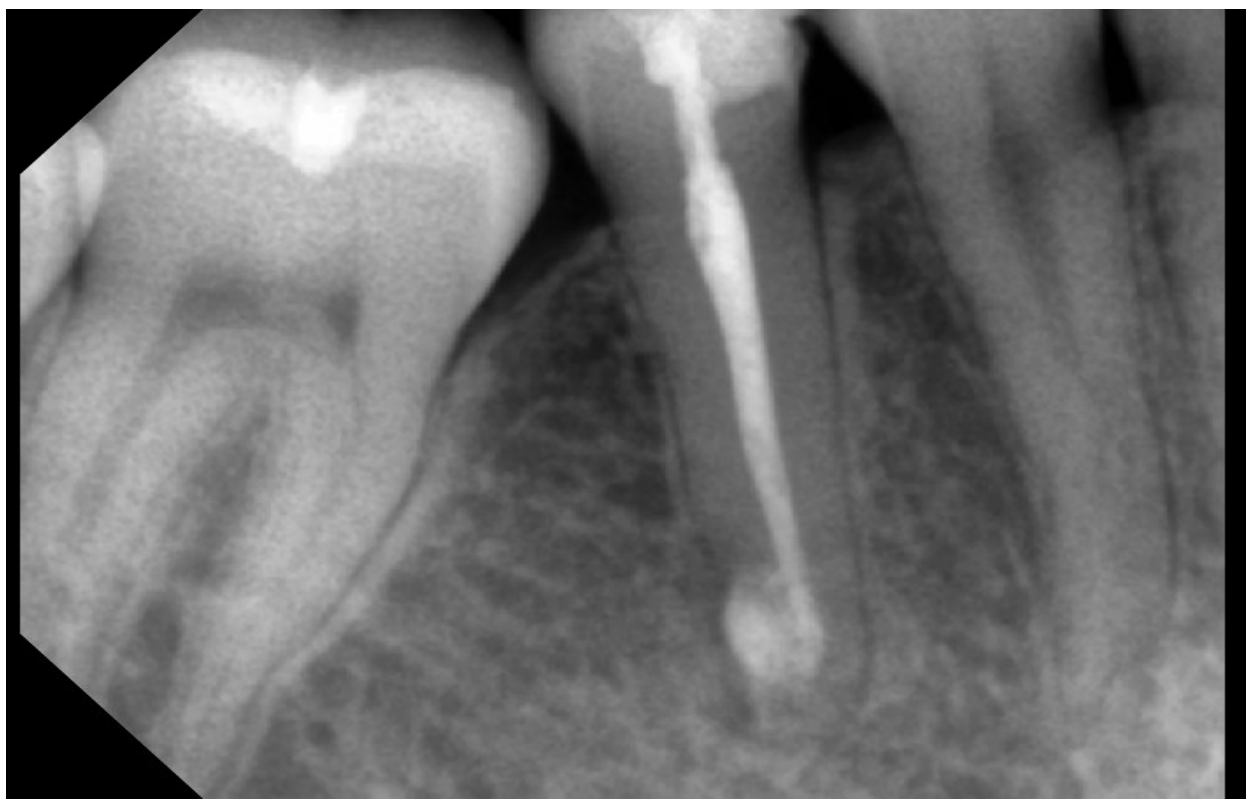

3.4.5-сүрөт – Дарылоодон 6 айдан кийин бейтап И.М.нын
4.5 тишинин рентген сүрөтү.

6 айдан кийин бейтап И. М. контролдук текшерүүгө келген. Бейтаптын абалы канааттандырарлык. Даттануулар жок. Тыкылдатуу терс.

КОРУТУНДУ:

1. 2015-жылдан 2020-жылга чейинки мезгилде жүргүзүлгөн ретроспективдүү талдоо стоматологиялык жардамга кайрылган бейтаптар арасында периодонтиттин өнөкөт деструктивдүү формаларынын таралышы туруктуу жогорку деңгээлде экенин көрсөттү. Бишкек шаарынын №2 шаардык стоматологиялык поликлиникасынын терапия бөлүмүнүн маалыматы боюнча, көрсөтүлгөн мезгилде бейтаптардын жалпы саны 91 484 адамды түзгөн, алардын ичинен 17 039 адамда (15,3%) периодонтиттин өнөкөт түрү болгон. Бишкек шаарынын № 5 Шаардык стоматологиялык поликлиникасынын терапия бөлүмүнөн алынган ушул сыяктуу эле маалыматтар 78 341 бейтаптын ичинен 11 570 адамда өнөкөт периодонтит диагнозу коюлганын, бул 14,6%ды түзөрүн күбөлөндүрөт. Ошентип эки клиникада тең изилдөө мезгилинде өнөкөт периодонтиттин орточо көрсөткүчтөрү салыштыруу болгон.

2. Периодонтиттин өнөкөт формалары менен ооруган бейтаптардын эндодонтиялык терапиясында жездин, күмүштүн жана алтындын наноэритмелерин дарылоо композицияларында клиникалык колдонуу тиш тамырларынын апикалдык чөйрөсүндө ткандардын тездетилген регенерациясына жетишилген. Наноэритмелер колдонулган топтордо байкоонун алтынчы айында репарациялык процесстердин айкын белгилери байкалган, ал эми контролдук топто периодонттун түзүмдөрүн калыбына келтирүү дарылоодон кийин он экинчи айда гана орун алган. Бул жыйынтыктар жездин, күмүштүн жана алтындын нанобөлүкчөлөрүнүн остеорепаративдик жана сезгенүүгө каршы таасирин тастыктайт.

3. Микробиологиялык изилдөөлөр изилденип жаткан наноэритмелеринин микробго каршы активдүүлүгүндө ишенимдүү айырмачылыктарды көрсөттү. Кальций гидроксидин кошуу менен тиш тамырынын каналдарын убактылуу жана туруктуу пломбалоодо жездин, күмүштүн жана алтындын наноэритмелерин колдонуу эки жуманын ичинде эндопатогендик микрофлораны дээрлик толугу менен жок кылууну камсыз кылган, бул салттуу дарылоого туруктуу инфекциялык агенттерге каршы мындай комбинациянын жогорку натыйжалуулугун көрсөтүп турат.

4. Жаныбарларга жүргүзүлгөн эксперименттик морфологиялык изилдөөлөр металлдардын наноэритмелеринин репарациялык потенциалын тастыктады. Негизги топто репарациялык өзгөрүүлөрдүн ар кандай даражадагы көрүнүүсү менен периодонт ткандарынын морфологиялык кайра түзүлүштүн бир типтүү багыттуулугу байкалган. Мында алтындын жана күмүштүн наноэритмелери жездин наноэритмесине жана контролдук топко салыштырмалуу тутумдаштыргыч ткандардын жана сөөк структураларынын регенерациясын активдүү стимуляциялоо менен эң жакшы натыйжаларды көрсөтүштү. Эксперименттин 90-күнүндө периодонталдык түзүмдүн уюштурулугунун дээрлик толук калыбына келиши, сезгенүү белгилеринин азайышы, айрым лимфоциттердин жана лейкоциттердин болушу, ошондой эле жетилген тутумдаштыргыч ткандын пайда болушуна катышкан фибробласттар менен фиброциттердин басымдуулугу байкалган. Ошол эле убакта контролдук топто очоктук лимфо-лейкоцитардык инфильтраттар, шишик, мезенхималык клеткалардын пролиферациясы жана коллаген булаларынын башаламан убштурулушу сакталып калган, бул репарациялык процесстердин басаңдаганын көрсөтүп турат. Ошентип, изилдөөнүн жыйынтыктары алтындын жана күмүштүн наноэритмелери жездин наноэритмесине караганда морфологиялык жана регенеративдик эффектке ээ экенин көрсөтүп турат, бул периодонталдык түзүмдөрдү активдүү калыбына келтирүүгө мүмкүндүк берет жана сөөк ткандарынын деструктивдүү участокторунун айыгышын тездетет.

ПРАКТИКАЛЫК СУНУШТАМАЛАР:

1. Методиканы жездин, күмүштүн жана алтындын наноэритмелери менен модификацияланган кальций гидроксидин пайдалануу менен тиш тамырынын каналдарын убактылуу жана туруктуу пломбалоо үчүн периапикалык ткандардагы сезгенүү процесстерин дарылоонун натыйжалуулугун жогорулатуу үчүн стоматолог дарыгердин клиникалык практикасында колдонуу максатка ылайыктуу.

2. Стоматолог дарыгерлерге өнөкөт периодонтитте наномодификацияланган кальций гидроксидин колдонуу сунушталат, анткени ал дарылоо сеанстарынын санын эки жумага чейин кыскартат жана антисептикалык жана остеорепрепаративдик таасирди камсыз кылат.

3. Периапикалык участорктордо деструктивдүү өзгөрүүлөр болгон учурда стоматолог-дарыгерлерге терапевттерне эндодонтиялык дарылоо протоколуна механикалык иштетүү аяктагандан кийин жездин, күмүштүн жана алтындын наноэритмелери менен тиш тамырынын каналдарын жуу этабын киргизүү сунушталат, бул микробдук флораны толук жоюуну камсыз кылат жана периодонталдык ткандарда репарациялык процесстердин активдешүүсүнө шарт түзөт.

ДИССЕРТАЦИЯНЫН ТЕМАСЫ БОЮНЧА ЖАРЫЯЛАНГАН ИШТЕРДИН ТИЗМЕСИ:

1. **Шайымбетова А. Р.** Применение нанораствора золота при лечении хронического деструктивного апикального периодонтита [Текст] / А. Р. Шайымбетова, И. М. Юлдашев, С. К. Сулайманкулова // Вестник Кыргызской государственной медицинской академии им. И. К. Ахунбаева. - 2017. - № 6. - С. 153-156; То же [Электронный ресурс]. – Режим доступа: https://www.elibrary.ru/item.asp?id=32738429
2. **Патент № 2007 Кыргызской Республики** / Способ лечения хронического периодонтита [Текст] / [А. Р. Шайымбетова, И. М. Юлдашев, С. К. Сулайманкулова]: Заяв. № 20170035.1; заявл. 03.04.2017; опубл. 31.01.2018, Бюл. № 1. – 8 с.
3. **Шайымбетова А. Р.** Лечение хронического верхушечного периодонтита (обзор литературы) [Текст] / А. Р. Шайымбетова // Вестник Кыргызско-Российского Славянского университета. - 2017. – Т. 17, № 7. - С. 84-87; То же [Электронный ресурс]. – Режим доступа: https://www.elibrary.ru/item.asp?id=29816662
4. **Шайымбетова А. Р.** Клинико-рентгенологическое исследование лечения хронического периодонтита [Текст] / А. Р. Шайымбетова // Вестник Кыргызско-Российского Славянского университета. - 2017. - Т.17, № 3. - С.79-80; То же [Электронный ресурс]. – Режим доступа: https://www.elibrary.ru/item.asp?id=29114313
5. **Шайымбетова А. Р.** Лечение хронического деструктивного апикального периодонтита с применением наночастиц золота [Текст] / А. Р. Шайымбетова // Вестник Кыргызской государственной медицинской академии им. И. К. Ахунбаева. - 2018. - № 3. -С.131-134; То же [Электронный ресурс]. – Режим доступа: https://www.elibrary.ru/item.asp?id=35710406

6. **Шайымбетова А. Р.** Сравнительная характеристика эффективности лечения хронического деструктивного периодонтита с применением нанораствора золота [Текст] / А. Р. Шайымбетова, И. М. Юлдашев, С. К. Сулайманкулова // Наука, новые технологии и инновации Кыргызстана. - 2019. - № 7. - С. 99-102; То же [Электронный ресурс]. – Режим доступа: https://elibrary.ru/item.asp?id=40103157
7. **Шайымбетова А. Р.** Клинико-экспериментальная оценка при лечении хронического периодонтита у лабораторных животных / А. Р. Шайымбетова, С. К. Сулайманкулова // Вестник Кыргызско-Российского Славянского университета. - 2020. - Т. 20, № 9. - С.103-106; То же [Электронный ресурс]. – Режим доступа: https://www.elibrary.ru/item.asp?id=44310524
8. **Шайымбетова А. Р.** Клиническая эффективность применения нанораствора меди при лечении деструктивных форм хронического периодонтита [Текст] / А. Р. Шайымбетова // Путь науки. – Волгоград, 2021. - № 7. – С. 57-60
9. **Шайымбетова А. Р.** Применение нанораствора серебра при лечении хронического периодонтита методом пролонгированной обработки корневых каналов [Текст] / А. Р. Шайымбетова, И. М. Юлдашев, С. К. Сулайманкулова // Международный журнал прикладных и фундаментальных исследований. – Москва, 2022. – № 9. – С. 36-39; То же [Электронный ресурс]. – Режим доступа: https://www.elibrary.ru/item.asp?id=49503995
10. **Шайымбетова А. Р.** Клинический случай эндодонтического лечения хронического апикального периодонтита с использованием нанораствора золота [Текст] / А. Р. Шайымбетова, Д. Б. Шаяхметов, С. К. Сулайманкулова // Известия Национальной академии наук Кыргызской Республики. – 2023. - № 1. – С. 205-209; То же [Электронный ресурс]. – Режим доступа: https://www.elibrary.ru/item.asp?id=52693603
11. **Шайымбетова А. Р.** Отдаленные результаты лечения хронического верхушечного периодонтита [Текст] А. Р. Шайымбетова, Д. Б. Шаяхметов, С. К. Сулайманкулова // Вестник Кыргызско-Российского Славянского университета. - 2023. - Т. 23, № 5. - С.94-97; То же [Электронный ресурс]. – Режим доступа: https://www.elibrary.ru/item.asp?id=54177429

Шайымбетова Алтынай Рысбековнанын «Өнөкөт периодонтитти-жез, күмүш жана алтындын наноэритмелерин тиштин каналына узак мөөнөткө калтыруу менен дарылоонун натыйжалуулугу» деген темада 14.01.14 – стоматология адистиги боюнча медицина илимдеринин кандидаты окумуштуулук даражасын изденип алуу үчүн жазылган диссертациясынын

РЕЗЮМЕСИ

Негизги сөздөр: пародонтит, тамыр каналдары, жездин, күмүштүн жана алтындын наноэритмелери.

Изилдөөнүн объектиси: морфологиялык изилдөө үчүн 40 жаныбар, өнөкөт периодонтит диагнозу менен 120 бейтап.

Изилдөөнүн предмети: жез, күмүш жана алтын наноэритмелеринин тамыр каналдарынын убактылуу жана туруктуу обтурациясынын таасирин талдоо.

Изилдөөнүн максаты. Жез, күмүш жана алтын наноэритмелеринин колдонуу менен өнөкөт периодонтиттин деструктивдүү формаларын дарылоо ыкмасын модификациялоо.

Изилдөөнүн методдору: тамыр каналдарын убактылуу жана туруктуу обтурациялоодо жездин, күмүштүн жана алтындын наноэритмелеринин эффективдүүлүгүнө эксперименталдык баа берүү; микробиологиялык изилдөөлөр; электрондук микроскоптун жардамы менен морфологиялык изилдөөлөр; клиникалык ыкмалар; радиографиялык методдор; алынган маалыматтарды статистикалык иштетүү.

Жыйынтыктары жана алардын жаңылыгы. Тамыр каналдарын убактылуу жана туруктуу обтурациялоодо жез, күмүш жана алтын наноэритмелерин колдонуу менен өнөкөт периодонтиттин деструктивдүү формаларын дарылоо методикасы иштелип чыкты. Биринчи жолу микробиологиялык жана клиникалык-рентгенологиялык методдорду колдонуу менен өнөкөт периодонтиттин деструктивдүү формаларын дарылоо үчүн жез, күмүш жана алтын наноэритмелерине салыштырмалуу талдоо жүргүзүлдү.

Колдонуу боюнча сунуштар: Кыргыз Республикасынын стоматологиялык клиникаларында.

Колдонуу чөйрөсү: терапиялык стоматология.

РЕЗЮМЕ

диссертации Шайымбетовой Алтынай Рысбековны на тему: «Эффективность лечения хронического периодонтита пролонгированной обработкой корневых каналов с использованием нанорастворов меди, серебра и золота» на соискание ученой степени кандидата медицинских наук по специальности 14.01.14 - стоматология

Ключевые слова: периодонтит, корневые каналы, нанорастворы меди, серебра и золота.

Объект исследования: 40 животных для морфологического исследования, 120 пациентов с диагнозом хронический периодонтит.

Предмет исследования: анализ воздействия нанорастворов меди, серебра и золота при временной и постоянной обтурации корневых каналов.

Цель исследования. Модифицирование метода лечения деструктивных форм хронического периодонтита с использованием нанорастворов меди, серебра и золота.

Методы исследования: экспериментальная оценка эффективности нанорастворов меди, серебра и золота при временной и постоянной обтурации корневых каналов; микробиологические исследования; морфологические исследования с использованием электронного микроскопа; клинические методы; рентгенологические методы; статистическая обработка полученных данных.

Полученные результаты и их новизна. Разработана методика лечения деструктивных форм хронического периодонтита с применением нанорастворов меди, серебра и золота при временной и постоянной обтурации корневых каналов. Впервые проведен сравнительный анализ нанорастворов меди, серебра и золота для лечения деструктивных форм хронического периодонтита с использованием микробиологического и клинико-рентгенологического методов.

Рекомендации по использованию: в стоматологических клиниках Кыргызской Республики

Область применения: терапевтическая стоматология.

SUMMARY

of the dissertation of Shaiymbetova Altynay Rysbekovna on the topic: «The Efficiency of Chronic Periodontitis Treatment with Prolonged Root Canal Treatment Using Copper, Silver, and Gold Nanosolutions» for the degree of Candidate of medical Sciences in the specialty 14.01.14 - dentistry

Key words: periodontitis, root canals, copper, silver, and gold nanosolutions.

Study Object: 40 animals for morphological examination, 120 patients diagnosed with chronic periodontitis.

Study Subject: Analysis of the effects of copper, silver, and gold nanosolutions on temporary and permanent root canal obturation.

Research methods: experimental evaluation of the effectiveness of copper, silver and gold nanosolutions in temporary and permanent obturation of root canals; microbiological studies; morphological studies using an electron microscope; clinical methods; radiographic methods; statistical processing of the obtained data.

Study objective: To modify a treatment method for destructive forms of chronic periodontitis using gold, silver, and copper nanosolutions.

The results obtained and their novelty. A technique for the treatment of destructive forms of chronic periodontitis using nanosolutions of copper, silver and gold with temporary and permanent obturation of root canals has been developed. For the first time, a comparative analysis of copper, silver, and gold nanosolutions for the treatment of destructive forms of chronic periodontitis using microbiological and clinical X-ray methods has been performed.

Recommendations for use: in dental clinics of the Kyrgyz Republic.

Field of Application: therapeutic dentistry.

Кагаздын форматы 60 x 90/16. Көлөмү 1,5 б.т.
Кеңсе кагазы. Тиражы 50 нуска.
«Соф Басмасы» ЖЧК тарабынан басылып чыкты.
720020, Бишкек ш., Ахунбаева көч., 92