

**И.К. АХУНБАЕВ атындагы КЫРГЫЗ МАМЛЕКЕТТИК  
МЕДИЦИНАЛЫК АКАДЕМИЯ**

Кол жазма укугунда  
УДК 616.681-003.263-089:616.89

**КУТБОЛСУН УУЛУ УЛАНБЕК**

**УРУК БЕЗИНИН КОШТОНДУСУНДАГЫ КИСТОЗДУК  
ӨЗГӨРҮҮЛӨРДҮ ДАРЫЛООДОГУ ТАКТИКАЛЫК ЫКМАЛАР ЖАНА  
ФЕРТИЛДҮҮЛҮКТҮН БУЗУЛУШУН БААЛОО**

14.01.23 - урология

Медицина илимдеринин кандидаты окумуштуулук  
даражасын изденип алуу үчүн жазылган

**Илимий жетекчи:**  
КР УИА мүчө-корр.,  
медицина илимдеринин доктору,  
профессор А.Ч. Усупбаев

Бишкек – 2025

## МАЗМУНУ

МАЗМУНУ.....	2
ШАРТТУУ КЫСКАРТУУЛАРДЫН ТИЗМЕСИ.....	5
КИРИШҮҮ.....	6-11
<b>1 БАП. ЭПИДЕМИОЛОГИЯНЫН, ДИАГНОСТИКАНЫН КӨЙГӨЙЛҮҮ АСПЕКТИЛЕРИНИН, УРУК БЕЗИНИН КОШТОНДУСУНДАГЫ КИСТОЗДУК ӨЗГӨРҮҮЛӨР УЧУРУНДА ЭРКЕКТЕРДИН ТУКУМ ЖАРАТУУЧУ ЖӨНДӨМҮН ИЗИЛДӨӨ МАСЕЛЕЛЕРИНИН АБАЛЫ</b>	
Адабий сереп.....	12-33
1.1 Урук безинин коштондусундагы кистоздук өзгөрүүлөрдүн эпидемиологиясы.....	13-16
1.2 Урук безинин коштондусундагы кистоздук өзгөрүүлөрдүн патогенези жана этиологиясы жөнүндө маалыматтар .....	16-19
1.3 Урук безинин коштондусундагы кисталык өзгөрүүлөрдү диагностикалоонун жана дарылоонун учурдагы көйгөйлөрү.....	19-27
1.4. Урук безинин коштондусунда кисталык өзгөрүүлөр орун алган эркектердин тукум жаратуучулук касиетин заманбап ыкмалар менен изилдөө.....	27-33
<b>2 БАП. ИЗИЛДӨӨНҮН МАТЕРИАЛЫ ЖАНА МЕТОДДОРУ .....</b>	<b>34-57</b>
2.1. Изилдөөнүн дизайны жана клиникалык материалга жалпы мүнөздөмө.....	34-45
2.2. Изилдөөнүн методдору .....	45-51
2.3. Дарылоо методдору .....	51-57
<b>3 БАП. УРУК БЕЗИНИН КОШТОНДУСУНУН КИСТАЛЫК ӨЗГӨРҮҮЛӨРҮН ДАРЫЛОО БОЮНЧА ТАКТИКАЛЫК ЫКМАЛАР.....</b>	<b>58-76</b>
<b>4 БАП. ИШТЕЛИП ЧЫККАН КОМБИНАЦИЯЛАНГАН МЕТОДДУН КЛИНИКАЛЫК НАТЫЙЖАЛУУЛУГУН ЖАНА УРУК БЕЗИНИН КОШТОНДУСУНУН КИСТАЛЫК ӨЗГӨРҮҮЛӨРҮ МЕНЕН ЖАБЫРКАШКАН БЕЙТАПТАРДЫН ТУКУМ ЖАРАТУУЧУ</b>	

## **ЖӨНДӨМҮНӨ ТИЙГИЗГЕН ТААСИРИН БААЛОО**

<b>ЖЫЙЫНТЫКТАРЫ</b> .....	77-118
4.1. Кистоздук өзгөрүүлөр менен жабыркашкан бейтаптардын фертилдүүлүк абалынын дарылоо иштерине чейинки өзгөчөлүктөрү .....	77-90
4.2. Сунушталган оперативдүү дарылоо методунун бейтаптардын тукум жаратуучу жөндөмүнө (фертилдүүлүк) тийгизген таасири .....	90-118
<b>КОРУТУНДУ</b> .....	119-120
<b>ПРАКТИКАЛЫК СУНУШТАР</b> .....	121
<b>КОЛДОНУЛГАН АДАБИЯТТАРДЫН ТИЗМЕСИ</b> .....	122-149
<b>ТИРКЕМЕЛЕР</b> .....	150-153

## ШАРТУУ КЫСКАРТУУЛАРДЫН ТИЗМЕСИ

ВАШ	Визуалдык аналогдук шкала
ДССУ	Дүйнөлүк Саламаттык Сактоо Уюму
ЖКА	Жалпы кан анализи
ЖЗА	Жалпы заара анализи
ЛГ	Лютеиндештирүү гормон
МРТ	Магниттик резонанстык томография
ПТР	Полимераздык тизмектүү реакция
ССКП	Стероиддик эмес сезгенүүгө каршы препараттар
ССМнин УГнын	Саламаттык сактоо министрлигин алдындагы Улуттук
РИУБ	госпиталынын Республикалык илимий урология бобору
УБК	Урук безинин коштондусу
УДИ	Ультрадобуштук изилдөө
ФСГ	Фолликулду стимулдаштыруучу гормон
ЭК	Эпидидималдык кисталар
ЭКГ	Электрокардиограмма
ҮМБ	Үй-бүлөлүк медицина борбору
ИЛ-6	Интерлейкин – 6
ТНФ- $\alpha$	Шишик некроз-альфа фактору
PDS	Монофиламенттүү синтетикалык сиңирүүчү материал
RW	Вассерман реакциясы

## КИРИШҮҮ

**Изилдөө темасынын актуалдуулугу.** Азыркы учурда тукумсуздук никеси бүткүл дүйнө калкынын арасында орун алган эң маанилүү социалдык жана медициналык көйгөйлөрдүн бири болуп саналат (А.А. Камалов ж.б., 2016; А.Н. Сулима ж.б., 2019; Л. Сайдуллоев ж.б., 2021; Bender A.R. et al., 2018 Agarwal A. et al., 2019; Starosta, A. et al., 2020; Bjorndahl, L. et al. 2022).

Мындай көрүнүш же эркектер арасында кеңири таралган инфертилдүүлүк айрыкча Борбордук жана Чыгыш Европа өлкөлөрүндө (8-12%), Австралияда (8-9%), Түндүк Америкада (4,5-6,0%), ал эми айрым авторлордун маалыматы боюнча Россияда 14 - 20% түзөт (Н.Г. Кульченко, 2018; Г.С. Лебедева ж.б., 2019; М.А. Позднякова ж.б., 2019; Л.М. Науменко, 2021; Dabbous Z. et al., 2018; Meliegy A. et al., 2018; Marcho C. et al., 2020; Voeri, L., et al., 2021; Pozzi, E., et al., 2022).

Кыргыз Республикасынын ССМнин Электрондук саламаттык сактоо борборунун расмий статистикадагы маалыматы боюнча акыркы он жыл аралыгында жалпы республика боюнча бул көрсөткүч репродуктивдүү курактагы эркектер арасында (15-49 жаш) 3.0 эсе көбөйгөндүгүн байкоого болот (2003-жылга карата бул көрсөткүч 100 000 адамга 21.8 болсо, 2016-жылы ал 66.4 адамды түзгөн) (<https://cez.med.kg>; Д.С. Мирзакулов ж.б., 2016; А.Ч. Усупбаев ж.б., 2016; М.Н. Айбашов ж.б., 2018; Е. Сигорева ж.б., 2021; К.Н. Стамбекова ж.б., 2022).

Белгилей кетчү нерсе, эпидидималдык кисталар (ыйлаакчалар) же урук безинин коштондусунун залалсыз деп эсептелген жана негизинен урук безинин коштондусунун баш жагында орун алган шишиктер сперматогенездин бузулуусунда чоң роль ойноо менен куулук органдарына тиешелүү бардык көлөмдүү жаралыштар арасында кездешүүчү учурлардын 20%дан 40 %га чейинки көрсөткүчүн түзүшөт. (Усупбаев А. Ч. Ж.б., 2019; Саркисян Д.В., 2019;

А.В. Щербинин ж.б., 2023; Patil V. et al. 2015; Hou Y. et al. 2018; Lundström K. J. et al. 2019; McBride, J.A., et al., 2020).

Эпидидималдык кисталар урук түтүкчөсүн дагы жабыркатуу менен урук безинин коштондусу менен катар андагы кан ташуучу тамырларды кысып, обструктивдүү тукумсуздукка алып келүүсү толук ыктымал (А.Ч. Усупбаев ж.б., 2018; Д.В. Саркисян, 2019; И.С. Шорманов ж.б., 2023; Hicks N. et al., 2016; Rumbold, A.R., et al.2019; Lundstrom K.J. et al., 2019; Gokhale, S. et al., 2020; Radmayr, C. et al., 2023).

Илимий басылмаларда урук безинин коштондусундагы кисталардын курамы жана алардын өсүп-өөрчүсүнө цитокиндердин тийгизген таасири тууралуу маалыматтар өтө аз кездешет (А.М. Осипова ж.б., 2016; М.В. Медведев ж.б., 2018; А.Ч. Усупбаев ж.б., 2021). Интерлейкин-6 жана урук суюктугунда аныкталган шишик некрозунун-альфа фактору сперматозоиддердин кыймылдуулугуна терс таасирин тийгизип, асептикалык сезгенүү менен коштолуусу жана эркектин тукум жаратуучу касиетинин начарлашына алып келүүсү ыктымал (А.В. Максимюк ж.б., 2015; Е.А. Балашова ж.б., 2017; Н.Л. Панасовский, 2020; Н.А. Литвинова ж.б., 2021; Т.В. Шатылко ж.б., 2022; Haervig K.K. et al., 2017; Bieniek, J.M. et al., 2018; Blevé C. et al., 2018; O'Kelly F. et al., 2019; Sacuma T. Et al., 2019; Voeri L. et al., 2020).

Клиникалык практикада урук безинин коштондусуна тиешелүү кистаны дарылоонун ар кандай ыкмалары колдонулат: консервативдүү терапия, хирургиялык дарылоо, склеротерапия. Дарылоо ыкмасын тандап алуу, эреже катары клиникалык көрүнүштөргө жана алардын орун алган мүнөзүнө, дарылоо иштерин колго алган дарыгердин кабыл алган чечимине, урук безинин коштондусуна тиешелүү кистанын көлөмүнө жана оору патологиясынын өтүшүп кетүүсүнө жараша жүргүзүлөт (А.В. Бажин ж.б., 2017; Д.В. Саркисян ж.б., 2019; 2020; 2021; А.Н. Стеблюк ж.б., 2020; С.Б. Цыдендоржиев, 2022; Rohayem J. et al., 2017; Hou Y. et al., 2018; Castro A.V. et al., 2019).

Бир катар авторлордун маалыматы боюнча куулук органдарынын кистоздук ооруларын дарылоодогу эң натыйжалуу стандарт болуп ачык операция – эпидидимоцелэктомия саналат (В.А. Зубарев ж.б., 2018; А.И. Абдуворисов ж.б., 2022; Singh A. K. 2016; Radmayr C. et al., 2016; Kemparaj T. et al. 2017; Arora B. K. et al. 2019).

Ошентип, заманбап хирургия тарабынан урук безинин коштондусунун кистоздук өзгөрүүсүн дарылоо боюнча көп сандаган методдор сунушталып жаткандыгына карабастан, учурда репродуктивдүү курактагы бейтаптардын тукум жаратуучу касиетин сактап калууга жана калыбына келтирүүгө багытталган методдордун оптималдаштыруу боюнча иштелмелерди издөө иштери улантылууда, мунун өзү биз жүргүзүп жаткан ушул изилдөөлөрдүн актуалдуу экендигин далилдейт.

**Диссертациянын темасынын артыкчылыктуу илимий багыттар, ири илимий программалар (долбоорлор), билим берүү жана илимий мекемелер тарабынан жүргүзүлүп жаткан негизги илимий-изилдөө иштери менен байланышы.** Диссертациялык иштин темасы демилгелүү болуп саналат.

**Изилдөө иштеринин максаты:** Урук безинин коштондусунун кистоздук өзгөрүүсү менен жабыркаган бейтаптарды дарылоо боюнча тактикалык ыкманы иштеп чыгуу аркылуу эркектердин тукум жаратуу касиетин сактап калууну жана калыбына келтирүүнү аныктоо.

**Изилдөө иштеринин милдеттери:**

1. Урук безинин коштондусунун кистоздук өзгөрүүсү менен жабыркаган бейтаптарга амбулатордук жана стационар шартында өткөрүлүүчү консервативдик жана хирургиялык дарылоо иштерине салыштырма анализ өткөрүү жана тактикалык ыкмалардын натыйжалуулугун баалоо.

2. Бейтаптардын урук безинин коштондусунда орун алган шишиктин курамындагы интерлейкин-6 жана шишик некроз-альфа факторунун курамын изилдөө жана аларды оорунун кайталануу коркунучунун прогностикалык фактору катары аныктоо.

3. Хирургиялык дарылоонун стандарттуу методдоруна салыштыруу иретинде урук безинин коштондусундагы кистоздук өзгөрүүлөр менен жабыркашкан бейтаптардын фертилдүүлүк касиетин баалоо максатында иштелип чыккан комбинацияланган методдун таасирин жана клиникалык натыйжалуулугун баалоо.

**Алынган натыйжалардын илимий жаңылыгы:**

1. Биринчи жолу урук безинин коштондусунун кистоздук суюктугунда шишик некрозу-альфа фактору менен интерлейкин-бнын таасири иликтенип, алардын өөрчүү баскычынын жогорулоосу сезгенүү жана иммундук реакция белгиси болуп саналаары, ошондой эле киста жаратуучу рецидив тобокелдиги менен байланышкан фактор экендиги иликтенди.

2. Урук безинин коштондусунда орун алган шишикти комбинацияланган дарылоо методикасы сунушталды, бул өз кезегинде урук безинин коштондусундагы кистоздук оорулар менен жабыркашкан бейтаптарды хирургиялык жол менен дарылоонун эффективдүү ыкмасы болуп саналат жана ал эркектердин фертилдүүлүк касиетин сактап калууга багытталган [Кыргыз Республикасынын 2020-жылдын 29-майындагы №2204 «Урук безинин коштондусунун ыйлаакчасы менен жабыркашкан бейтаптарды айкалыштырылган түрдө дарылоо ыкмасы» ойлоп табууларга карата патент.

**Алынган натыйжалардын практикалык маанилүүлүгү:**

1. Алынган жыйынтыктар урук безинин коштондусундагы кистанын курамындагы шишик некрозу-альфа фактору менен интерлейкин-б деңгээлин аныктоонун жогорку диагностикалык маанисин көрсөтөт жана урук безинин коштондусундагы кистоздук оорулары менен жабыркашкан бейтаптарды дарылоодо кайсы тактикалык ыкманы тандоо керектигин аныктоого жардам берет.

2. Урук безинин коштондусундагы киста менен жабыркашкан бейтаптарды хирургиялык жол менен дарылоо максатында сунушталган метод дарылоонун натыйжалуулугун жана бейтаптардын жашоо сапатын



жогорулатып, киста жаратуучу рецидивди жана операциядан кийинки өтүшүп кетүүлөрдү алдын алат, эркектердин тукум жаратуучу касиетин сактап калууга шарт түзөт жана урук безинин коштондусунун анатомиялык бүтүмдүгүн жана өтүмдүүлүгүн оптималдуу түрдө калыбына келүүсүн камсыз кылат.

Диссертациялык иштин жыйынтыктары Кыргыз Республикасынын Саламаттык сактоо министрлигине караштуу Улуттук госпиталдын алдындагы Республикалык илимий урология борборунун түзүмдүк бөлүмдөрүндөгү адистердин клиникалык практикасына колдонууга киргизилди (2020-жылдын 01-октябрындагы №20-390 ишке киргизүү актысы).

**Диссертациянын коргоого коюлган негизги жоболору:**

1. Урук безинин коштондусундагы кистанын курамындагы шишик-некрозу-альфа факторунун жана интерлейкин-бнын көрсөткүчтөрүнүн жогорулоосу эпидидималдык кисталардын жаралуу себептеринин жана рецидивдеринин бири болуп саналат;

2. Иштелип чыккан жана урук безинин коштондусунун кистоздук оорулары менен жабыркашкан бейтаптарды комбинацияланган ыкма аркылуу дарылоонун илимий-негиздүү методу, эркектердин тукум жаратуучу касиетин сактап калууга жана операциядан кийинки жакынкы жана алыскы мезгилдердеги дарылоо иштеринин натыйжасын жакшыртууга шарт түзөт.

**Издөнүүчүнүн жеке салымы:** Ата мекендик жана чет элдик медициналык адабияттарды маалыматтык-аналитикалык изилдөө, клиникалык материалдар менен изилдөө иштерин жүргүзүү (клиникалык-диагностикалык изилдөө иштерин өткөрүү, оперативдик дарылоо иштерин өз алдынча аткаруу, эркектердин эпидидималдык кисталарын комбинацияланган түрдө дарылоо ыкмасын иштеп чыгуу жана ишке киргизүү, алынган жыйынтыктарды статистикалык жактан иштеп чыгуу жана ага анализ өткөрүү).

**Диссертациянын натыйжасын апробациялоо.** Диссертациянын материалдары КММАнын 80 жылдыгына арналган «КММАнын илим күндөрүндө» жарыяланды (Бишкек, Кыргызстан, 2019); IV Эл аралык Ысык-

Көл урологдорунун форумунда жана түрк тилдүү өлкөлөрдүн мектебинде (Ысык-Көл, Кыргызстан, 2023); II Евразиялык урологдор конгрессинде (Уфа, Россия Федерациясы, 2023); Ош мамлекеттик университетинин 85 жылдыгына арналган Эл аралык «Жаңы чакырыктар шартындагы заманбап практикалык медицинанын актуалдуу көйгөйлөрү: билим берүүдөгү жана практикадагы инновациялык технологиялар» (Ош, Кыргызстан, 2024); Кыргыз Республикасынын урологдор жана андрологдор ассоциациясынын 60 жылдыгына жана КР ССМнин Улуттук госпиталдын Илимий урология борборунун 20 жылдыгына арналган «Урологиядагы актуалдуу маселелер» Республикалык илимий-практикалык конференцияда (Бишкек, 2024).

**Диссертациянын натыйжаларынын жарыяланышы.** Диссертациянын темасы боюнча 6 макала Кыргыз Республикасынын Президентинин алдындагы Улуттук аттестациялык комиссия тарабынан сунушталган рецензиялануучу илимий-мезгилдүү басылмалардын тизмесиндеги басылмаларда жарыяланган.

Кыргыз Республикасынын 2020-жылдын 29-майындагы №2204 «Урук безинин коштондусунун ыйлаакчасы менен жабыркашкан бейтаптарды айкалыштырылган түрдө дарылоо ыкмасы» ойлоп табууга патент алынган.

**Диссертациянын структурасы жана көлөмү.** Диссертациялык иш компьютердик текстте 150 бетте терилген жана кириш сөздөн, 4 баптан турат: адабияттарды карап чыгуу, изилдөө материалдары жана методдору, өз изилдөөлөрүнүн натыйжалары, корутунду, практикалык сунуштар жана колдонулган булактардын тизмеси жана 33 сүрөт жана 25 таблица менен иллюстрацияланган. Библиография 257 булакты камтыйт, алардын ичинен - 96 ата мекендик жана жакынкы чет өлкөлөр, 161 алыскы чет өлкөлөр.

## 1-БАП.

# ЭПИДЕМИОЛОГИЯНЫН, ДИАГНОСТИКАНЫН КӨЙГӨЙЛҮҮ АСПЕКТИЛЕРИНИН, УРУК БЕЗИНИН КОШТОНДУСУНДАГЫ КИСТОЗДУК ӨЗГӨРҮҮЛӨР УЧУРУНДА ЭРКЕКТЕРДИН ТУКУМ ЖАРАТУУЧУ ЖӨНДӨМҮН ИЗИЛДӨӨ МАСЕЛЕЛЕРИНИН АБАЛЫ (АДАБИЯТТАР БОЮНЧА СЕРЕП)

### 1.1. Урук безинин коштондусундагы кистанын эпидемиологиясы

Акыркы учурларда бир катар өлкөнүн адистери урук безинин коштондусундагы (мындан ары - УБК) кистанын көбүрөөк кездешип жаткандыгын жана эркектердин тукум жаратуучулук касиетине тескери таасирин тийгизерин белгилешет [4; 20; 62; 63; 81; 135; 159; 186; 188; 189; 226;]. Ошол эле учурда тиешелүү дарылоо иштерин өз учурунда өткөрүү менен бул патологияны толук дарылап алууга болот [64; 81; 138; 185; 188].

Дүйнө жүзүндөгү бардык изилдөөчүлөрдүн берген маалыматына ылайык УБК же тагыраак айтканда эпидидималдык же урук бездериндеги кисталар кеңири таралган оорулардын катарына кирет жана өз кезегинде суюктука толтурулган залалсыз көңдөй жаралыштарды элестетет. Негизинен урук безинин коштондусунун баш жагында орун алышат [62; 75; 120; 147; 186; 245].

Аталган патология популяцияга жана дарт аныктоо методдоруна жараша өзгөрүп тургандыгына карабастан эркектердин көпчүлүгүндө кездешет. Ар кандай изилдөөлөрдүн маалыматына ылайык ал 20%дан 40%га чейинки бойго жеткен эркектерде кездешет. Кандайдыр бир симптомдор менен коштолуп, узак убакыт бою дарылоо муктаждыгын жаратпагандыктан, кисталар көбүнчө куулукка ультрадобиштуу изилдөөлөрдү өткөрүү учурунда капысынан аныкталат [ 103; 135; 197; 208; 245;].

Башка бир изилдөөлөр боюнча куулук органдарына тиешелүү оорулардын структурасында аталган патология 7%ды түзөт [52; 62; 84; 192].

Изилдөөчү С.А. Репина жана анын авторлошунун берген маалыматы боюнча (2019) куулук органдары боюнча аныкталган патология менен бирге муковисцидоздо ЭК көп кездешет жана УДИ учурунда ал 53,5%ды түзгөн [5; 67; 70; 91; 92].

Аутопсия боюнча алынган маалыматтарга ылайык өтө чоң эмес өлчөмдөгү урук безинин, коштондусунун жана урук безинин түтүкчөсүнүн кисталары кездешкен учурлар 30%ды түзүшөт [62].

Чет элдик изилдөөчүлөрдүн маалыматы боюнча 51,8 ден 75%га чейинки учурларда УБК кистасы физикалдык мүнөздөгү текшерүү иштеринин жүрүшүндө аныкталат, ошол эле учурда бейтаптардын 25 – 49,2%да ар кандай клиникалык симптомдорду жолуктурууга болот [103; 124; 138; 195; 216; 246].

Көпчүлүк изилдөөчүлөр эпидидимоорхиттерди дарылоо үчүн антибиотиктерди колдонуу, урук беzi менен коштондуда ретенциондук кисталардын пайда болуу санын кыскартат деген авторлордун ою менен макул экендигин көрүүгө болот. Бирок ошол эле учурда аларды пункциялоо, кистаны аспирациялоо, склероздоочу каражаттарды колдонуу, өңдүү консервативдүү түрдө дарылоо кандайдыр бир натыйжа бербейт жана оперативдүү дарылоону талап кылат [12; 95; 146].

И.Ю. Насникова жана авторлош (2006) өңдүү россиялык изилдөөчүлөрдүн маалыматы боюнча жаш курак өткөн сайын киста көбүрөөк аныктала баштайт. Мисалы, жаш балдарда киста өтө сейрек кездешет, 60 жаштан жогоркуларда урук безинин кистасы 8-10%ды, ал эми урук безинин коштондусунун кистасы – 70% учурду түзөт [77; 197].

Тестикулярдык микролитиаз менен жабыркашкан бейтаптарга карата өткөрүлгөн ультра добуштуу изилдөө учурларынын 35%да ЭК аныкталаары, алардын 20% эки тараптуу локализация менен болору, ага ылайык 50% оң тараптуу жана 30% сол тараптуу локализациялуу экендигин көрсөткөн изилдөөлөр бар [76].

Ошондой эле жаш балдардын уроандронологдору тарабынан көрсөтүлүп жаткан маалыматтарга дагы көңүл бурбай коюуга болбойт жана аларда 6-14 жаш курактагы балдар арасында, башкача айтканда жыныстык бездер активдүү өзгөрүүлөргө дуушар болуп жаткан маалда урук безинин коштондусунда же урук алып чыгуучу түтүкчөдө кисталык өзгөрүүлөр көбүрөөк кездешээрин, мындай шартта суюктук чыгаруучу түтүкчөлөр жакшы иштебей, сперматозоиддердин нормалдуу жетилип жана жылып жүрүүсү үчүн урук безинин коштондусу тарабынан иштелип чыккан суюктукка толорун белгилешет. Урук түтүкчөсүнүн кисталарына караганда урук безинин коштондусундагы кисталар алда канча көп кездешет. Эгерде бойго жеткен куракта фертилдүүлүк жана клиникалык симптоматикада эч кандай бузулуулар болбосо, бейтаптардын бул категориясы адиске кайрылышпайт [8; 103; 137; 197; 209; 243; 246 ].

Өзбекстан Республикасынын окумуштуулары дагы дал ушундай эле пикирде экендиктерин көрүүгө болот, мисалы, Н.М. Махмудова жана авторлоштун маалыматы боюнча (2016) ЭЖнын чоң үлүшү 8 жаштан 14 жашка чейинки курактагы балдар арасында кездешет [3].

Кыргызстанда азыркы учурда куулук органдарына тиешелүү оорулардын таралышын аныктоо боюнча мониторинг жок болгону менен профессор А.Ч. Усупбаев жана ага авторлош адис тарабынан өткөрүлгөн бирин-экин изилдөөлөр (2019) аталган патология, тагыраак айтканда УБК кистасы дээрлик кеңири таралган оору экендигин, куулук органдарынын башка хирургиялык ооруларына карата 6%ды түзөөрүн, эгерде тиешелүү дарылоо иштери өткөрүлбөсө бара-бара көлөмү чоңоюп, урук чыгаруучу жолдорун бүтөлүп калуусуна алып келип, оору симптоматикасы менен коштолоорун белгилейт [84].

Изилдөө иштерин өткөрүп жаткан ушул эле топ (2020) УГИ жана ЖЖЖИ боюнча бейтаптарды изилдөө учурунда урук безиндеги кисталык өзгөрүүлөргө дуушар болушкан бейтаптардын орточо жаш курагы 33 жаш, башкача айтканда

активдүү сексуалдуу жана репродуктивдүү курактагылар экендиги аныкталган: УДИ аркылуу өткөрүлгөн изилдөөлөрдө 17-30 жаштагы бейтаптардын 41,5%да, 31-40 жаштагылардын 32%да, 40-50 жаш курактагылардын 26,4%да ЭК аныкталган [83].

Өткөрүлгөн башка бир изилдөөлөрдүн жүрүшүндө урук безинин коштондусунда киста бар экендиги аныкталып жаткан бейтаптардын саны жыл өткөн сайын көбөйүп жаткандыгына карабастан, УБК кистасы эркектер арасында орун алып жаткан тукумсуздук маселелериндеги негизги себептердин бири экендиги айтылат. Ошону менен бирге хирургиялык дарылоо иштерин өз учурунда жана сабаттуу өткөрүү менен аталган абалды толук көзөмөлгө алууга болорун белгилей кетүү абзел [81].

Ата мекендик изилдөөчүлөрдүн дагы бир тобу Н.Рыскулбеков жана башкалар (2022) репродуктивдүү жана сексуалдык активдүү курактагы эркектердин куулук органдарынын ар кандай патологияларын изилдеп, курч куулук синдрому менен ооругандардын арасында текшерүү учурунда бейтаптардын 11,8%ында урук безинин коштондусунун кисталары табылганын белгилеген [72].

## **1.2. УБК кистоздук өзгөрүүлөрдүн патогенези жана этиологиясы жөнүндө маалыматтар**

О'Kelly F. изилдөө иштеринде (2018) эпидидималдык киста биринчи жолу 1785-жылы Guerin тарабынан баяндалгандыгы жана анда бойго жеткен бейтап куулук органдарынын сезгентүүчү оорусу менен жабыркагандыгы айтылат. Мындан соң 1840-жылы Liston урук безинин коштондусунун жанында жайгашкан жана сперматозоиддерден турган суюктуктуу жаралышты аныктаган [243].

УБК кистасы төмөндөгүдөй айрым бир нозологияларга бөлүнөт: сперматоцеле жана эпидидимоцеле, ошондой эле алар бир жана эки тараптуу, жалгыз жана көп сандаган локализациялуу болуусу ыктымал. Сперматоцеле жана эпидидимоцеленин айырмалоочу өзгөчөлүгү болуп локализация

(сперматоцеле УБКнын болгону баш проекциясында, ал эми ЭК урук безинин коштондусунун каалаган жеринде локализацияланат) жана ички мазмундун мүнөзү саналат (ЭК трансудаттык суюктуктан, ал эми сперматоцеле – нейтралдуу же щелочтук реакциялуу уруктук суюктуктан турат жана аларда май денечелерин, жалгыз лейкоциттерди, эпителиалдык клеткаларды, сперматоциттерди, сперматозоиддерди кездештирүүгө болот) [9; 62; 84; 120; 122; 147; 154; 186].

Көп сандаган кисталар боюнча бирин-экин гана иштерди жолуктурууга болот [186; 197].

Урук безинин коштондусундагы киста тубаса жана кабылданган генезде кездешет. Тубаса кисталар перитонийдин ич чел кабыгынын кындык өсүндүсүнүн бирикпей калуусунун натыйжасында эмбриогенез процессинин бузулуусу, УБК жана урук түтүкчөсүндө көңдөйчөлөрдүн калуусу менен байланыштуу. Бул кисталар сперматозоид элементтерин камтыбайт [19; 22; 63; 64].

Окумуштуу Patoulis D. жана авторлоштордун берген маалыматына ылайык (2016) эпидидимис кистасы эпидидималдык түтүкчөлөр менен байланышпаган эпидидимистин рудиментардык калдыктарынан жаралат [215]. Башка изилдөөчү, тагыраак айтканда McLachlan et al. (2017) аттуу изилдөөчүлөрдүн маалыматы боюнча урук безинин коштондусу эстроген гормонунун түйүлдүккө карата болгон таасиринен улам келип чыгуусу мүмкүн, аны адатта тамак менен бирге фитоэстрогендерди же рекреациялык баңги заттарды (мисалы, диэтилстильбэстрол же каннабис) кабыл алуу менен байланыштырышат. Ошондой эле, бир катар изилдөөчүлөр эпидидимис кистасы жыныс безинин дисгенезия синдромунун бир бөлүгү болушу мүмкүн деп эсептешет [176; 181; 207; 231].

Кабылданган кисталар куулук органдарынын жаракатка чалдыгуусунун, ошондой эле кийин соңунда урук түтүкчөлөрүнүн облитерациясы менен коштолуучу өткүл жана өнөкөт мүнөздөгү эпидидимиттин натыйжасында

пайда болот. Аталган процесс акырындык менен өнүгүп жүрүп отурат дагы, жакын жайгашкан урук түтүкчөлөрүн кысып калуучу кистанын жаралуусуна шарт түзөт [63;64;124].

Сперматозоиддер өз жолунда аборттивдүү түрдө аяктай турчу түтүкчө формасындагы тоскоолдукту кездештирүү менен топтоло баштайт дагы бара-бара түтүкчөнүн кеңейишине жана кистоздук көндөйчөнүн жаралашына шарт түзөт [9; 74; 122; 133; 154; 244].

Окумуштуу Пугачев А.Е берген маалыматы боюнча (2001) куулук органдарынын кистасы менен жабыркаган бейтаптардын 50% мурда урук беши менен жана анын коштондусунун курч мүнөздөгү сезгентүүчү оорусу менен жабыркашкандыктарын аныктаган [58].

Белгилей кетчү нерсе, белоктук кыртыштуу кисталарды жана интратестикулярдык кисталарды жолуктурууга болот. Белоктук кыртыштуу кисталар, адатта орто жаш курактагы эркек адамдарда жолугат жана алар урук безинин үстүңкү кыртышында жайгашып, өтө чоң эмес көлөмдөрү менен мүнөздөлүшөт жана динамикалык байкоо жүргүзүүлөр учурунда өзгөрүшпөйт.

Пальпацияда интратестикулярдык кисталар сезиле бербейт, жалгыз жана көп санда болуу менен көлөмү жагынан бир нече миллиметрден тартып, бир нече сантиметрге чейин жетишет. Алар эки беттүү болуу менен УБК кисталары менен айкалышып кетүүсү мүмкүн. УДИ учурунда кисталар тегерек же сүйрү формадагы жылмакай, ичке, ачык контуру бар анэхогендүү жаралыштар катары көрүнөт [31; 97; 102; 107; 112; 113; 114; 123; 151; 178; 187; 198; 206; 215; 253].

Белоруссиялык окумуштуу В.М. Мицура (2017) бул багытта жүргүзгөн өз изилдөөлөрүндө кистанын мителик мүнөзгө ээ экендигин жана ал дирофиляриоз (трансмиссивдүү гельминтоз) менен коштолорун белгилейт [16].

Цитокиндердин эркектердин тукумсуздугунун өнүгүшүндөгү ролу активдүү иликтенүүдө, анткени сперматогенезди жөнгө салууга эндокриндик гана эмес, аутокриндик жана паракриндик механизмдер да катышат [17; 110; 116; 228].



Arora B. K. жана авторлош (2019) эпидидималдык кисталардагы интерлейкиндерге изилдөө жүргүзүшкөн. Алардын маалыматы боюнча бейтаптардын баардыгында 6 жана 8 интерлейкиндердин өлчөмү жогору болгондуктан цитокиндер кисталардын жаралышына жооптуу деген бүтүмгө келишкен. Коçак I жана авторлош адамдын эмгегинде (2002) УБК менен жабыркашкан бейтаптардан алынган суюктуктарда шишик некрозунун-альфа фактору жана интерлейкин- 6, интерлейкин-8 мазмуну аныкталган. Бардык бейтаптарда интерлейкин- 6, интерлейкин-8 жана шишик некрозунун альфа факторунун көрсөткүчтөрү жогору экендиги байкалган [109; 213].

### **1.3. Урук безинин коштондусундагы кисталык өзгөрүүлөрдү диагностикалоонун жана дарылоонун учурдагы көйгөйлөрү**

Бүгүнкү күнгө чейин куулук органдарына тиешелүү ооруларды диагностикалоо негизинен бейтаптын даттанууларына, текшерүү пальпациялоо жана диафаноскопия маалыматтарына таянуу менен жүргүзүлүп келген. Ар кандай оорулардын клиникалык көрүнүштөрү спецификалык эмес, ал эми изилдөөнүн физикалык методдорунун маалыматты жетиштүү түрдө чагылдырып бере албагандыгы диагностикалоо иштерин татаалдаштырат [41; 106; 182; 198; 206; 214].

Эркектердин УБК кистасына жана урук түтүгүнө тиешелүү симптомдор ар дайым эле кандайдыр бир белги бере бербейт. Мындай көрүнүш көбүнчө коштондунун куйругунда жайгашкан кисталарга да тиешелүү. Мындай шартта тыкыр текшерүү жүргүзүлөт жана диагноз коюлуп алынгандан кийин бейтаптар мезгил-мезгили менен гана көзөмөлгө алынып турат. Дээрлик көпчүлүк учурларда дарт билинбей жүрө берет жана гигиеналык процедураларды аткаруу учурунда капысынан бар экендиги аныкталат [138; 215; 250; 252].

Эреже катары, ошондой эле эл аралык адабияттагы маалыматтарга таянсак убакыттын өтүшү менен кистанын көлөмү чоңоёт жана бейтаптын тынчын ала баштайт. Атмосфералык басым өзгөргөн, ошондой эле жыныстык

катнаш учурунда же андан кийин оору сезими күч ала баштайт. Айрым учурларда УБК кистасынын өнүгүүсү терчилдик, табарсык жактын жана аралык аймагынын оорушу, куулуктун муздашы, өңдүү көрүнүштөр менен коштолот. Ал тургай, көлөмү жагынан өтө деле чоң эмес жана коштонду башында жайгашкан кисталар такай оору сезимин чакыруусу ыктымал. Мындай учурларда УБК кистасын дарылоо зарылчылыгы келип чыгат [103; 246].

Оору симптоматикасынын пайда болушу, кистанын көлөмүнө жараша дайыма эле пропорционалдуу эмес. Мисалы, урук безинин коштондусунун эпидидимистин баш жагында жайгашкан жана болжол менен 2 см. өлчөмүндөгү киста бейтаптын катаал мүнөздөгү оору сезимине дуушар кылуусу мүмкүн. Ошол эле учурда коштондунун куйрук жагында пайда болгон жана көлөмү боюнча 2 см же андан чоң киста кандайдыр бир оору сезимин жаратпоосу толук ыктымал. [147; 153; 195].

Куулукта пайда болгон патологиялык процесстердин көпчүлүгү анын көлөмүнүн чоңоюусуна алып келет. Бул процесстерге урук безинин, урук түтүгүнүн жана коштондусунун, шишиктери, сезгентүүчү процесстер, суюктукту жаратуучу дарттар – кисталар, гидроцеле жана варикоцеле оорулары кирет жана аты аталган бул патологиялык процесстер такай айкалышып жүрөт. Азыркы учурда куулук органдарын визуализациялоо методу болуп комплекстүү УДИ саналат, ал патологиялык өзгөрүүлөрдүн мүнөзү жөнүндө ыкчам мүнөздө, эффективдүү жана коопсуз маалымат алууга шарт түзөт [37; 40; 55; 73; 85; 87; 236; 249].

Биринчи куулук органдарынын патологиясын диагностикалоого УДИ колдонуу мүмкүнчүлүгү Murray Miskin и Jerald Bain (1974) тарабынан белгиленген. Н.С. Игнашинанын пикири боюнча куулук көлөмүнүн чоңоюушу, сезгентүүчү оорулар, шишиктер, куулук органдарындагы туюк травмалар, варикоцеле, өнүгүү аномалиялары, тукумсуздук жана дарылоо процессинин

жүрүшүндөгү динамикалык байкоо жүргүзүүлөр, изилдөө иштерин УДИ аркылуу өткөрүүгө негиз болот [24].

Заманбап диагностика шартында куулук органдарына комплекстүү УДИ өткөрүү ЭКны аныктоонун негизги дарт аныктоочу жана эң эле ишенимдүү методу бойдон калууда. Бул категориядагы бейтаптарга УДИ колдонуу эпидидимистеги патологиялык өзгөрүүлөрдүн мүнөзүн өз учурунда табууга жана оперативдүү дарылоо боюнча зарыл көрсөткүчтөрдү аныктоого жардам берет. Коштондудагы анэхогендүү жаралыштардын болуусу жана анын айланасында гипертаскуляризация участкаларынын аныкталбашы, коштондудагы кистанын белгиси катары эсептөөгө шарт түзөт. Бул ыкма өзгөчө клиникалык эпидидималдык киста оорулары менен жабыркагандарды текшерүүдө маанилүү болуп саналат (оору сезими коштогон синдром, куулуктун көлөмүнүн чоңоюусу). [26; 29; 55; 73; 78; 79; 106; 182].

МРТ өңдүү заманбап метод, жогорку ткандык контраст менен айырмаланат. МР-томографтарда урук бездеринин жана анын коштондусунун түзүлүшү эң сонун дифференциацияланат. Урук бездери, простата безинин перифериялык зонасы сыяктуу, T2-салмактуу сүрөттөрдө жогорку магниттик-резонанстык сигналдын жогорку интенсивдүүлүгүнө ээ. Магниттик-резонанстык томографияда, урук безинин тегерегиндеги кын кабыкчалары жана белок кыртышы аз өлчөмдөгү сигнал аркылуу жука капсула катары аныкталат. Урук безинин белоктук кыртышынын дифференциациясы шишик баскычын аныктоодо чоң мааниге ээ, бирок, шишик процессинин белок кыртышына болгон микроскопиялык жабыркашын магниттик-резонанстык томография аркылуу аныктоого мүмкүн эмес.

T2ВИ системасында коштондулар аралык интенсивдүүлүк боюнча гомогендүү эмес сигналга ээ. Жогорку магниттик-резонанстык сигналы аркылуу ички урук венанын бутакчаларынын плексусу жана урук ташуучу жипчинин кан тамырлары сүрөттөрдө айырмаланбайт, бирок варикоцеледе кеңейип кеткен тамырлар даана көрүнөт. Методдун урук беги жайгашкан

калтанын залалдуу шишигин, залалсыз шишик процесстен айырмалоо жөндөмдүүлүгү негизсиз хирургиялык кийлигишүү ыктымалдыгын кайсы бир деңгээлде азайтат [136; 157; 190; 192; 204].

Ошентип, татаал мүнөздөгү жыныстык аномалиялардын анатомиялык интерпретациялануу мүмкүнчүлүгүнөн улам метод кийинки реконструктивдүү хирургиялык операцияларды пландоого олуттуу жардам берет жана жогорку диагностикалык тактык, иондоштурулган нурлануунун жоктугу, МРТны куулук органдарынын патологияларын аныктоонун эң ишенимдүү түрү деп эсептөөгө шарт түзөт [114; 126; 136; 139; 191; 192; 239].

Клиникалык практикада урук бездеринин коштондусундагы кистаны дарылоо боюнча ар кандай ыкмалар колдонулат: консервативдүү, дарылоонун хирургиялык методдору жана склеротерапия. Дарылоо ыкмасын тандоо, эреже катары клиникалык көрүнүштөргө, оордугуна жана анын мүнөзүнө, дарылоо иштерин колго алган дарыгердин кабыл алган чечимине, УБК кистанын көлөмүнө жана өтүшүп кетүүлөрдүн бар же жок экендигине жараша жүргүзүлөт. Көптөгөн өлкөлөрдүн профессионалдык ассоциацияларынын клиникалык сунуштары боюнча урук безинин коштондусунун симптомсуз жана диаметри 1 см жетпеген кисталары менен жабыркаган бейтаптарга карата дарылоонун консервативдүү методу колдонулат, мындай дарылоо иштери натыйжа бербесе, кистаны оперативдүү түрдө алып салуу же склеротерапия ыкмасы колдонулат [80; 115; 167; 172; 189 ].

Куулук органдарынын кистоздук ооруларын дарылоонун эң эле мыкты стандарты болуп ачык кистэктомия саналат. Ачык операция өткөрүү методу эбак эле сунушталган жана көптөгөн жылдар бою кистаны жара тилүү дарылоонун натыйжалуу методу катары эсептелип келген [88; 171; 172].

Аталган операция кансыроолор менен коштолбогондуктан гематоманын келип чыгуу тобокелдиги орун албайт. Ошол эле учурда, бул ыкма терс таасирлери жогорку ыктымалдыгы менен мүнөздөлөт. [109; 125; 164; 230; 254].

Көпчүлүк адистер клиникалык белгилердин бар же жок экендигине, ошондой эле кистанын көлөмүнө карабастан диаметри 1 сантиметрден ашкан кисталарга УДИ же МРТ корутундусу боюнча хирургиялык дарылоо өткөрүүнү сунушташат жана ал үчүн куулук органдарында курч мүнөздөгү сезгенүүлөрдүн, ошондой эле УБК кистага кандын куюлуусу, буралып калуусу, өндүү белгилердин болуусу жетиштүү экендигин белгилешет [99; 150; 161; 183; 427].

Мисалы, Erikçi V. жана авторлош (2013) 2 айлык курактагы ымыркайлардан жана 16 жашка чейинки өспүрүмдөрдөн турган 42 бейтапты (орточо жаш курак 10,7 жаш) изилдөөгө алышкан жана байкоо жүргүзүү мезгили 1 ден 37 айга (3 жылдан ашык) чейин созулган. УБК кисталык жаралыш менен жабыркаган бардык бейтаптардын урук бездеринин көлөмү кадыресе абалда болгон. Консервативдүү дарылоо иштеринен кийин 14 (33,3%) бейтап толук сакайып кетсе, 20 (47,6%) бейтаптын УБК кисталарынын көлөмүнүн кичирейгендиги байкалган. Ошондой эле 8 (19,1%) бейтапка хирургиялык операция өткөрүлгөн. УБК кистасын оперативдүү жол менен алып салгандан кийин авторлор тарабынан оору рецидивдери байкалган эмес [176].

Окумуштуу E.C. Kauffman жана авторлоштор (2011) эпидидимистин кокустук жаракатына жол бербөө үчүн, оптикалык чоңойтуу аркылуу урук беги жайгашкан калтанын алдыңкы тарабынан минималдуу кесилиши аркылуу сперматоцелэктомияга аракет кылышкан жана ошондой эле хирургиялык ыкма келечекте эпидидималдык кистаны даарылоодо артыкчылыктуу ыкма болуп калат деп божомолдошот. [188].

Көптөгөн окумуштуулардын айтуусу боюнча узак жылдардан бери склеротерапия ЭКны дарылоонун натыйжалуу варианты катары эсептеп келишет. Склеротерапиянын механизми дээрлик склерозанттарга окшош, сезгенүү клеткалык реакциясын бөтөн зат аркылуу стимулдаштыруу менен кыртыштын кабык беттеринин жабышып калуусуна жана кисталардын жоюлушуна шарт түзөт. Аталган метод, ошондой эле варикоцеле, гидроцеле

ооруларын дарылоодо колдонулат, ошол эле учурда сезгентүүчү реакциянын склерозант аркылуу өнүгүүсү өздүк кын кыртышынын үлбүрөк кабыгын бири-бирине жабышып калуусуна шарт түзөт [98; 155; 169; 170; 22; 225].

Азыркы учурда склеротерапия методу бойго жеткен эркектерге карата колдонулган менен жаш балдарга жана өспүрүмдөргө карата колдонулбайт. Ал эми айрым бир окумуштуулардын сунуштары боюнча склеротерапия балалуу болууну пландабаган эркектерге карата колдонулат. Мунун себеби химикалык эпидидимиттен кийин урук безинин коштондусунун жарым-жартылай түрдө жабыркоосу эркектердин тукум жаратуу мүмкүнчүлүгүн жокко чыгарат [14; 28; 38; 100; 111].

Жогоруда саналып өткөн артыкчылыктарына карабастан патоморфологиялык изилдөөлөр үчүн материал алуу мүмкүнчүлүгүнүн жоктугу анын кемчилиги катары көрсөтүлөт, талдоо үчүн жалгыз материал катары эпидидималдык кистанын суюктугу эсептелинет. Кистанын курамына анализ жүргүзүлгөнү менен, кээ бир учурларда, микробиологиялык, цитологиялык же гистологиялык изилдөө жасалбайт. Ошол эле учурда ЭКны ишенимдүү түрдө залалсыз жаралыш деп эсептөө туура эмес, буга байланыштуу кистага гистологиялык изилдөө иштерин өткөрүүгө көңүл бурбай коюуга болбойт [14; 28; 38].

Склероздоочу каражат катары тетрациклин, натрий тетрадецилсульфат, фенол, этаноламин, бетадин (поливидон-йод), полидоканол жана 96% этил спирти кеңири колдонулат [28; 119; 166; 220; 241].

Osman M. жана Suwan P. (1994) склеротерапия учурунда тетрациклинди колдонуу канчалык натыйжалуу болорун изилдеп чыгышып, кабылдоолордун пайызынын жогору экендигин белгилөө менен келечекте балалуу болууну пландаштырып жүрүшкөн эркектердеги сперматоцелени дарылоо үчүн аны колдонуу талапка жооп бербестигин, дары-дармектик эпидидимит менен тукумсуздук коркунучу бар экендигин айтышкан [201; 237].

Россиялык окумуштуулар Т.Ф. Малышева жана авторлош (2005) УДИ

аркылуу урук беги жайгашкан куулук органдарындагы суюктуктуу жаралыштарды аспирациялоонун жана склеротерпия өткөрүүнүн өздүк методун сунушташкан. Бул методду өткөрүүдө алар новокаиндин жана этанолдун 96% эритиндисин куюп, анын натыйжасында 95 (89,6%) учур боюнча толук дарылоо эффектке, ошондой эле 11 (10,4%) учур боюнча толук эмес эффектке ээ болушкан [38].

East J. M. жана авторлош (2007) фенолдун 5%дык эритиндисин жана тетрациклин колдонуу менен идиопатикалык гидроцеле жана урук безинин коштондусундагы киста менен жабыркаган бейтаптарга карата өткөрүлүүчү склеротерпиянын эффективдүүлүгүн жана коопсуздугун салыштырып көрүшкөн. Авторлор тетрациклинди склерозант катары колдонгон бейтаптар тобунда гидроцеле көлөмүнүн чоңоюшу менен татаалдашкан учурлар көбөйгөнүн белгилешкен. Ошол эле учурда фенол склерозант катары колдонулган пациенттердин тобунда мындай көрүнүш байкалган эмес. Авторлор фенолдун 5% суудагы эритмесин колдонуу менен өткөрүлө турчу склеротерпия ыкмасы эффективдүү деген жыйынтыкка келишкен [131].

Shan C. жана авторлош (2011) гидроцеле жана/же урук безинин коштондусундагы киста менен жабыркаган 69 бейтапка карата этанолду колдонуу менен склеротерпия өткөрүшүп, 97,62% учурларда жогорку эффективдүүлүккө жеткендигин белгилешет [223].

Francis J. J. жана авторлош (2013) доксициклинди колдонуу аркылуу гидроцеле менен жабыркаган 29 бейтапка склеротерпия өткөрүшкөн жана алардын 84% жакшы натыйжа берген, 1 бейтапка карата өткөрүлгөн экинчи жолку сеанс ийгиликтүү болгон, ал эми склеротерпия натыйжасыз болуп калгандыгына байланыштуу 3 бейтапты операция кылууга туура келген. Мындан улам авторлор куулук органдарынын суюктук менен коштолгон ооруларында доксициклин колдонуу аркылуу склеротерпия өткөрүү дарылоонун коопсуз, ыкчам жана чыгашасы аз метод деген жыйынтыкка келишкен [144].

ЭКны хирургиялык ыкма менен дарылоодо толук инвазивдүү эмес эндоскопиялык методдор дагы кеңири колдонулат, аларды колдонууда куулуктун түзүлүшүн визуалдуу түрдө баалап алуу абзел. Ачык мүнөздөгү кийгилишүүлөргө жана склеротерапияга салыштырмалуу мындай ыкманы колдонуу алда канча перспективдүү болуп саналат, себеби дээрлик травма менен коштолбойт жана ошону менен бирге патоморфологиялык изилдөөлөр үчүн материал алууга мүмкүнчүлүк берет [98; 169; 170; 222; 225].

Мисалы, дартты аныктоо жана дарылоо максаты менен бүгүнкү күнү жаш балдардын куулугунда орун алган шишик синдромунда жаңы жана травмалуулугу аз – скротоскопия методу кеңири колдонулат. Аталган метод алгач 1988-жылы окумуштуу J. Gerris тарабынан тукум жаратуучу касиетинен ажырап калган эркектерди дарылоо үчүн сунуш кылынган. Бул методдун негизги артыкчылыктарынын бири – бул бара-бара тукумсуздукка алып келүүчү урук безинин коштондусунун баш жагындагы адгезия процессин алдын алуу болуп саналат. Ошондой эле скротоскопия учурунда жасалышы керек болгон урук безинин дислокациясын жок кылат [27; 35; 224; 229].

Симптоматикалык терапия максатында комплекстүү түрдө колдонулуп жаткан кеңири спектрдеги фармакологиялык таасирлүү дары каражаттарынын кыйыр таасирлерин алдын алуу үчүн тиешелүү маселе көтөрүү зарылчылыгы тургандыгын айта кетүү зарыл [7; 21].

Мындай жана кеңири түрдө колдонулуп келе жаткан дары каражаты болуп N-оксид поли-1,4-этиленпиперазин туунду тобундагы жогорку молекулярдык алып жүрүүчү гиалуронидаза конъюгаты - Бовгиалуронидаза азоксимер (Лонгидаза) саналат (ферменттин температурага жана ингибиторлорго туруктуулугун жогорулатуучу азоксимер, анын активдүүлүгүн жогорулатат жана протеолитикалык аракетин узакка созулушуна алып келет), фиброздук касиеттерди көрсөтөт, сезгенүүнүн курч мүнөздөгү фазасын бошоңдотот, сезгенүүнүн медиаторлорунун синтезин жөнгө салат (баштапкы деңгээлге жараша жогорулатат же төмөндөтөт), гуморалдык иммундук жоопту



жана организмдин инфекцияларга карата резистенттүүлүгүн жогорулатат [7; 21].

Авторлордун айтымында, бовгиалуронидаза азоксимер ткандардын өткөрүмдүүлүгүн, алардын трофикасын жакшыртат, антибиотиктердин биожеткиликтүүлүгүн жогорулатат, простата безинин берч өзгөргөн жерлерин чоюлмасын жогорулатат, гематомалардын тарап жок болуусуна шарт түзөт. Антигендик касиетке ээ жана көп сандагы инъекциялар нейтралдаштыруучу антителолордун пайда болушуна алып келиши мүмкүн [33; 89].

В.Н. Фесенко жана авторлош (2017) тукумсуздуктун обструктивдүү формасы менен жабыркаган 47 бейтапты изилдөөгө алышып, оперативдүү дарылоо иштеринен кийин, аларга булчуң ичине куюга 3000 МЕ №20 Лонгидаза препаратын, ар 3 күн сайын алып турушкан жана дарылоо иштеринин 60% учурларында урук чыгаруучу жолдордун өтүмдүүлүгүнүн калыбына келтирүүгө жетишишкен. [59].

**1.4. Урук безинин коштондусунда кисталык өзгөрүүлөр орун алган эркектердин тукум жаратуучулук касиетин заманбап ыкмалар менен изилдөө.**

Тукумсуздук никеси бүгүнкү күндүн маанилүү социалдык жана медициналык көйгөйлөрдүн бири болуп саналат. Эркектер арасындагы инфертүүлүк негизинен өнүккөн жана медициналык тейлөө сапаты жогорку өлкөлөрдүн калкы арасында актуалдуу боюнча калууда. Мисалы, эркектер арасында инфертилдүүлүк көйгөйү Борбордук жана Чыгыш Европада (8-12%), Австралияда (8-9%) болсо, Түндүк Америкада бул көрсөткүч 4,5 – 6,0% түзөт, жалпы вариацияда 2,5 -12,0 %. Ал эми Россияда тукум жаратуу мүмкүнчүлүгү чектелген мындай никелер бүгүнкү күнү 14-20% түзөт [34; 42; 45; 50; 54; 56; 126; 140; 175; 179; 211; 234; 235; 238; 240].

Тукумсуздук жаатында эркекке тиешелүү фактор үлүшү тынымсыз өсүп келе жаткандыгын белгилей кетүү абзел, Европалык урологдор ассоциациясынын маалыматы боюнча ал 50%ды, ал эми Репродуктивдүү

медицина боюнча Америкалык урологдор коомунун маалыматы боюнча 50 %дан 60%га чейинки көрсөткүчтү түзөт [30; 46; 61; 93; 104; 117; 142;143; 202].

Эркектердин инфертилдүүлүгү – бул көп факторлуу оору жана ал жыныстык менен катар эле организмдин эндокриндик, нервдик, кан ташуучу, иммундук өңдүү башка системаларын дагы жабырката турчу көптөгөн патологиялык абалдардын натыйжасы болуусу ыктымал. Аялдардагы тукумсуздук өңдүү көйгөйлөрдү дарылоодо жетишилген ийгиликтерге салыштырмалуу, эркектерге карата жүргүзүлүп жаткан терапия натыйжасыз бойдон калууда. Ошондуктан, эркектердин тукумсуздугунун этиологиясы жана патогенези, диагностикасы жана дарылоо жаатындагы изилдөөлөр актуалдуу жана артыкчылыктуу болуп саналат [34; 47; 53; 56; 86; 109; 144; 174; 202].

Эркектердин тукум жаратуучу касиетинин бузулуусу төмөндөгүдөй ар кандай факторлор менен байланыштуу болуусу ыктымал: инфекциялык процесстин орун алуусу, гормоналдык статустун бузулуусу, органикалык өзгөрүүлөр (крипторхизм, урук безинин коштондусунун кистасы, варикоцелдер ж.б), иммунологиялык жана генетикалык бузулуулар, айлана-чөйрөнүн факторлорунун таасири (социалдык-экономикалык, экологиялык, инсандар аралык, анын ичинде нике жана үй-бүлөлүк мамилелердин олуттуу деформациясы) [1; 39; 43; 57; 65; 92; 129; 130; 184; 204; 232; 255].

Эркектердин тукумсуздугу төмөнкүдөй себептерге барып такалат: варикоцеле (14,8 %), гипогонадизм (10,1%), уrogenиталдык инфекциялар (9,3%), анамнездеги крипторхизм (8,4%), мурда болуп өткөн онкологиялык оорулар (7,8%), иммунологиялык факторлор (3,9%), эрекциянын жана эякуляциянын бузулуусу (2,4%), системдик оорулар (2,2%), урукту сыртка чыгаруучу жолдордун обструкциясы (2,2%), урук безиндеги шишиктер (1,2%), соматикалык оорулардын орун алуусу (7,7%). Болжол менен бардык кездешкен учурлардын 30%да тукумсуздук маселесинин чыныгы себептерин аныктоо мүмкүн эмес экендигин, мындай шартта «идиопатикалык тукумсуздук» диагнозу коюларын белгилей кетүү зарыл [10; 12; 23; 32; 44; 168; 251].

Сперматозоиддердин агымынын бузулушу урук безинин коштондусунун жана урук алып чыгуучу түтүкчөнүн деңгээлиндеги уруктук түтүкчөлөрүнүн өтүмдүүлүгүнүн бузулушу менен байланыштуу, белгилей кетчү нерсе көпчүлүк учурларда урук бездериндеги сперматогонез бузулбайт. Бирок айрым бир авторлор урук алып чыгуучу жолдордун узак убакытка созулган обструкциясында патологиялык процесстердин башталуусу ыктымал экендигин, ал герминогендик эпителийге таасир этип, урук безинин ткандарын морфофункционалдык өзгөрүүлөргө жана сперматогонездин ар кандай бузулууларына алып келерин айтышат [18; 43; 44; 163; 218].

Экскретордук тукумсуздуктун келип чыгуусунун негизги себебтери, бул урук чыгаруучу жолдор аркылуу сперматозоиддердин сыртка чыгуусуна жолтоо болуучу патологиялык процесстер. Аларга инфекциялык-сезгентүүчү оорулардын өтүшүп кетүүсү кирет жана алар УБК уруктук түтүкчөсүнүн, уруктук жана урукту сыртка түртүп чыгаруучу түтүкчөлөрдүн, (фуникулиттер, везикулопростатиттер), заара чыгаруучу каналдардын (уретриттер, уретра стриктурасына өтүү менен) обструкциясына (жылчыктын бүтөлүп кетүүсүнө) жана стриктурасына (жылчыктын ичкерип кетүүсүнө) алып келет. Ушул эле топко заара чыгаруучу каналдардын травмасынын кесепеттери (уретранын травмадан кийинки стриктурасы), сперматоцеле, эки тараптуу вазорезекция боюнча урук безинин коштондусуна өткөрүлгөн хирургиялык иш-аракеттер кирет [105; 121; 128; 160; 165;].

Бир катар авторлордун ою боюнча урук безинин коштондусунун баш проекциясында жайгашкан киста, же болбосо айрым учурларда жаңы жаралыш урук түтүкчөсүн камтып, урук безинин коштондусун, ал аркылуу өтүүчү кан тамырларды кысып, обструктивдүү тукумсуздукка алып келет. Ошону менен катар узак мөөнөткө созулган обструкция урук безинин коштондусундагы эпителийде дегенеративдүү процесстерди жаратып, түтүкчөлөрдүн диаметринин жана жылчыкчаларынын кичирейишине, ошондой эле алардын

ортосундагы бириктирүүчү ткандардын кеңейишине алып келерин белгилей кетүү зарыл.

Репродуктивдүү курактагы эркектерде бул өңдүү кисталардын пайда болуусу тууралуу бир катар гипотезалар бар, алардын бири бул – инфекциялык. Бул гипотезаны жактагандардын ою боюнча кисталар куулук органдарындагы өнөкөт, сезгентүүчү процесстердин кесепети болуп саналат жана урук түтүкчөлөрүнүн облитерациясына, ошондой эле обструктивдүү тукумсуздукка алып келет [51; 64; 81; 94; 105; 132; 135; 138; 148; 152; 158; 210].

1982-жылы эле R. Schoysman урук безинин коштондусундагы кисталар менен жабыркаган 30дан ашык эркектерди изилдеп чыгып, алар олигоспермиянын оор түрү менен жабыркашканын аныктаган. Мындан соң автор бардык эркектерге микрохирургиялык операция жасап кисталарды алып салгандан кийин, бейтаптардын спермасынын сапаты алда канча жакшырган [221].

Zahalsky M. P. жана авторлош (2004) гидроцеле жана урук безинин коштондусундагы киста боюнча өткөрүлгөн хирургиялык кийлигишүүлөрдөн соң, урук безинин коштондусунун ткандарынын жабыркоо тобокелдигин баалашкан. Ошентип, гидроцеле боюнча операция өткөрүлгөндөрдүн 5,62%нын, ал эми эпидидималдык киста боюнча операция өткөрүлгөндөрдүн 17,52%нын урук безинин коштондусунун жабыркагандыгы аныкталган. Мындан соң авторлор гидроцеле жана урук безинин коштондусунун кистасы боюнча өткөрүлгөн хирургиялык дарылоодон кийин урук безинин коштондусунун жабыркоо тобокелдиги жогорулайт жана тукумсуздукка алып келет деген тыянакка келишкен [256].

Abdulwahed S. R. et al. (2013) азооспермия оорусу менен жабыркаган 268 эркек кишини УЗИге тартышкан. Бейтаптар обструктивдүү ( $n = 104$ ) жана обструктивдүү эмес ( $n = 164$ ) топторго бөлүнгөн. Обструктивдүү эмес азооспермия менен жабыркаган бейтаптарда көбүнчө варикоцеле жана гипогонадизм себеп болсо, тескерисинче сперматоцеле, эпидидимит жана

түтүкчөлөрдүн эктазиясы өндүү көрүнүштөр көпчүлүк учурларда обструктивдүү азооспермияга себепкер болушкан [109].

Бирок, башка изилдөөчүлөр ЭК менен эркектердин тукумсуздугу ортосундагы байланыштар жөнүндө бир беткей маалыматтардын жок экендигин белгилешет. Мисалы, D. Weatherly жана авторлош (2016) тарабынан өткөрүлгөн изилдөөлөргө 91 эркек каралып, анда ЭК эркектердин тукумсуздугуна ( $\chi^2 = 0,362$ ,  $p = 0,55$ ) байланышы жоктугу аныкталган [138].

Көптөгөн авторлордун пикири боюнча цитокиндер урук безинин коштондусундагы кистоздук өзгөрүүлөрдүн жаралышына өбөлгө болушат, ошондой эле кандын курамында цитокиндердин деңгээлинин жогорулашын көрсөтөт жана өз кезегинде цитотоксиндүү клеткаларды активдештирүү жолу аркылуу инфекциялык агенттерге же шишик клеткаларына цитодеструктивдүү таасир этишет. Цитокиндер ткандык гомеостазды колдоодо чечүүчү роль ойношот, мунун өзү анаболикалык жана катаболикалык процесстер ортосундагы белгилүү бир мүнөздөгү аяр балансты талап кылышат [109; 213].

Цитокиндердин эркектердин тукумсуздугунун өнүгүшүндөгү ролу активдүү иликтенүүдө, анткени сперматогенезди жөнгө салууга эндокриндик гана эмес, аутокриндик жана паракриндик механизмдер да катышат [17; 110; 228].

Эякулятта өтө көп сандагы цитокиндер бар экендиги жана алардын айрымдарынын концентрациясы кан сывороткасындагы концентрациясынан алда канча жогору экендиги (IL-6, IL-8) белгилүү, мунун өзү эркектердин тукум жаратуучу касиетин жөнгө салуудагы алардын потенциалдуу ролун аныктайт.

Бул цитокиндердин сперматогенезге таасири бар экенин көрсөтүп турат, анткени алар Лейдиг клеткалары (IL-1a, IL-6), Сертоли клеткалары (IL-1a, IL-6), эпидидимис клеткалары аркылуу бөлүнүп чыгарылат жана цитокин рецепторлору дифференцировканын ар кандай даражадагы эркек жыныстык клетка мембраналарында ошондой эле жетилген сперматозоиддердин кыртыштарында да аныкталат. Белгиленип өткөн цитокиндер урук безинде бир

нече функцияларды аткарышат: сперматогенезди, туунду клеткалардын дифференцировкасын, Лейдиг клеткалары тарабынан протеиндердин синтезин, стероидогенезин жөнгө салат. Ошондой эле IL-6 кыймылдуулук параметрлерин камсыз кылат, акросомалдык реакцияны активдештирет, сперматозоиддердин кыймылынын ылдамдыгын жогорулатат [36; 101; 110; 145; 173; 228;].

Локалдуу түрдө синтезделген цитокиндер гана эмес, ошондой эле жалпы кан тамыр катмарындагы цитокиндер да тестикулярдык деңгээлде өз таасирин көрсөтүүгө жөндөмдүү деп болжолдонууда. Буга цитокиндердин сперматогенезди жөнгө салууга жана гаметтердин жаралуусуна активдүү түрдө катышуусу, ошондой эле уруктук плазманын иммуносупрессиясына кошкон салымы күбө боло алат. Белгилүү болгондой, урук беши иммундук системадан толугу менен обочолонбойт жана гематотестикулярдык тоскоолдукка карабастан, аны менен активдүү иштешет. «Резидент» макрофагдардан тышкары Т-лимфоциттери менен бирге урук безинде айлануучу иммундук клеткалар бар. Цитокиндер менен жөнгө салынган простагландин өндүрүшү жергиликтүү Т жана В клеткасынын реакциясын басууга жана стимулдаштырууга алып келиши мүмкүн [101; 156; 199].

Ошого карабастан, эркектердин тукумсуздугун диагностикалоодо цитокиндердин ролу талаш маселе бойдон калууда. Бир катар авторлор цитокиндер сперматозоиддерге түздөн-түз же кыйыр түрдө таасир этиши мүмкүн деп эсептешсе, ошол эле учурда калган авторлор цитокиндердин деңгээлин аныктоо, эркектердин репродуктивдүү системасынын абалы тууралуу эч кандай маалымат бербейт деген ойду айтышат [11; 149; 205].

### **Резюме.**

Урук безинин коштондусундагы кистоздук өзгөрүүлөрдүн эпидемиологиясына карата өткөрүлгөн медициналык-маалыматтык анализди жыйынтыктап жатып, жаш балдар менен катар эле репродуктивдүү курактагы эркектер, ошондой эле кары адамдар арасында дагы жолуга тургандыктан

заманбап окумуштуулардын: «ЭЖ чоңоюу тенденциясына ээ» деген пикири менен макул болбой коюуга болбойт.

Белгилей кетчү нерсе, саламаттык сактоо системасынын статистикасы, клиникалык көрүнүштөр, куулук органдарынын ар кандай оорулары, тукумсуздук маселелери боюнча кайрылышкан ошондой эле профтекшерүүдөн, аскер комиссариаттарында медтекшерүүдөн өтүп жатышып, өз оорулары тууралуу капыстан билишкен эркектер тууралуу маалыматтарды камтыйт.

Бул патологиянын этиопатогенези мурдатадан эле белгилүү болгон маселелерди камтыган менен, акыркы учурларда ал жаңы билимдер менен толукталууда жана изденүүлөр фундаменталдык менен бирге прикладдык илимдер жаатында дагы уланып, практикалык саламаттык сактоого олуттуу салым кошууда.

Азыркы учурда урук безинин коштондусунун кистасын диагностикалоо өзүнө ультрадобуштуу изилдөө (УДИ) жана магниттик-резонанстык томография (МРТ) өңдүү ар кандай методдорду камтыйт. Белгилей кетчү нерсе, коштондудагы кистаны аныктоо боюнча эң эле кеңири таралган жана коопсуз метод болуп УДИ саналат, анын жардамы менен кистанын көлөмүн, формасын жана түзүлүшүн аныктайбыз. Ал эми МРТ болсо коштонду кистасы жана анын курчап жаткан ткандарга карата байланышы жөнүндө алда канча толук маалымат алуу үчүн пайдаланылат. Бул методдор боюнча алынган жыйынтыктын негизинде адис коштонду кистасына карата кандайдыр бир чечим кабыл алат.

Клиникалык практикада эпидидималдык кисталардын дарылоонун ар кандай ыкмалары колдонулат: консервативдик терапия, хирургиялык дарылоо, склеротерапия. Дарылоо ыкмасын тандоо, адатта, клиникалык көрүнүштөргө жана алардын оордугуна, дарыгердин кабыл алган чечимине, эпидидималдык кистанын көлөмүнө жана кездешкен кыйынчылыктарга жараша болот.

Өткөрүлгөн изилдөөлөрдүн жыйынтыгы боюнча урук безинин коштондусундагы киста эркектердин тукумсуздугунун негизги себептеринин

бири болуусу ыктымал. Мунун өзү бул патологияны дарылоонун жаңы жана жакшыртылган ыкмаларын издөөнүн жогорку актуалдуулугун тастыктайт.

Ошентип, адабияттар боюнча алынган маалыматтарга таянсак, соңку мезгилдерде болуп жаткан медицинадагы жетишкендиктер натыйжалуулугу жана коопсуздугу жагынан репродуктивдүү курактагы эркектердин тукум жаратуучу касиетин сактап калуу жана калыбына келтирүү максатында жасалуучу салттуу оперативдүү кийлигишүүлөрдөн кем калбай турган дарылоонун жаңы методун кеңири колдонууга мүмкүнчүлүк берет.



## 2-БАП

### ИЗИЛДӨӨНҮН МАТЕРИАЛЫ ЖАНА МЕТОДДОРУ

#### 2.1 Изилдөөнүн дизайны жана клиникалык материалга жалпы мүнөздөмө

Илимий изилдөө 2014-жылдан тартып 2024-жылга чейинки мезгил аралыгында Кыргыз Республикасынын Саламаттык сактоо министрлигинин алдындагы Улуттук госпиталга караштуу Республикалык илимий урология борборунун базасындагы И.К. Ахунбаев атындагы Кыргыз мамлекеттик медициналык академиясынын дипломго чейинки жана дипломдон кийинки урология жана андрология кафедрасында жүргүзүлгөн.

Урук безинин/бездеринин коштондусунун кистоздук өзгөрүүлөрү менен жабыркашкан репродуктивдүү курактагы (18-55 жаш) эркектер аталган изилдөө иштерине объект катары киргизилген.

Изилдөө иштеринин предмети – урук безинин коштондусунун кистоздук оорулары менен жабыркашкан бейтаптарды комплекстүү дарылоонун клиникалык натыйжалуулугун салттуу ыкмалар менен салыштырмалуу аспектиде баалоо жана аныктоо.

Бул илимий изилдөө иштеринин негизине стационар жана амбулатордук шартында ар кандай ыкмалардын негизинде дарыланышкан 18 жаштан 55 жашка чейинки (орточо жаш курак  $33.6 \pm 5.4$  жаш) курактагы эркектерди дарылоо жана текшерүү иштеринин жыйынтыктары киргизилди. Изилдөөгө жалпысынан урук безинин коштондусунун кистоздук өзгөрүүлөр менен жабыркаган 116 бейтап катышты.

Алдыга коюлган максаттарга жана маселелерине ылайык изилдөө иштерин жүргүзүү процессинин жүрүшүндө төмөнкүдөй топтор түзүлгөн:

✓ Консервативдүү жана хирургиялык дарылоо иштеринин натыйжалуулугун баалоо максатында урук безинин коштондусундагы

кистоздук өзгөрүүлөрдү дарылоонун тактикалык ыкмасын аныктоо үчүн 2 клиникалык топ түзүлгөн (негизги топ – хирургиялык дарылоого муктаж болушкан 25 бейтап жана салыштырма топ- консервативдүү терапия алышкан 24 бейтап);

✓ Хирургиялык дарылоо ыкмаларынын натыйжалуулугун салыштырмалуу аспектте баалоо үчүн, бардык бейтаптар ошондой эле 2 клиникалык топко бөлүнгөн.

Биринчи (негизги) топко урук безинин коштондусунун киста ооруларын дарылоо максатында иштелип чыккан комбинацияланган метод боюнча операция жасалган 33 бейтап кирген.

Экинчи (контролдук) топко эпидидималдык кистэктомиянын стандарттык ыкмасы боюнча операция жасалган 34 бейтап кирген.

Киргизүү критерийлери:

1. Урук безинин коштондусундагы кистанын такталган диагнозу;
2. Хирургиялык жол менен дарылоого бейтаптын маалымдалган ыктыярдуу жана кат жүзүндөгү макулдугу;
3. Бейтаптын жаш курагы 18ден 55 жашка чейин.

Четтетүү критерийлери:

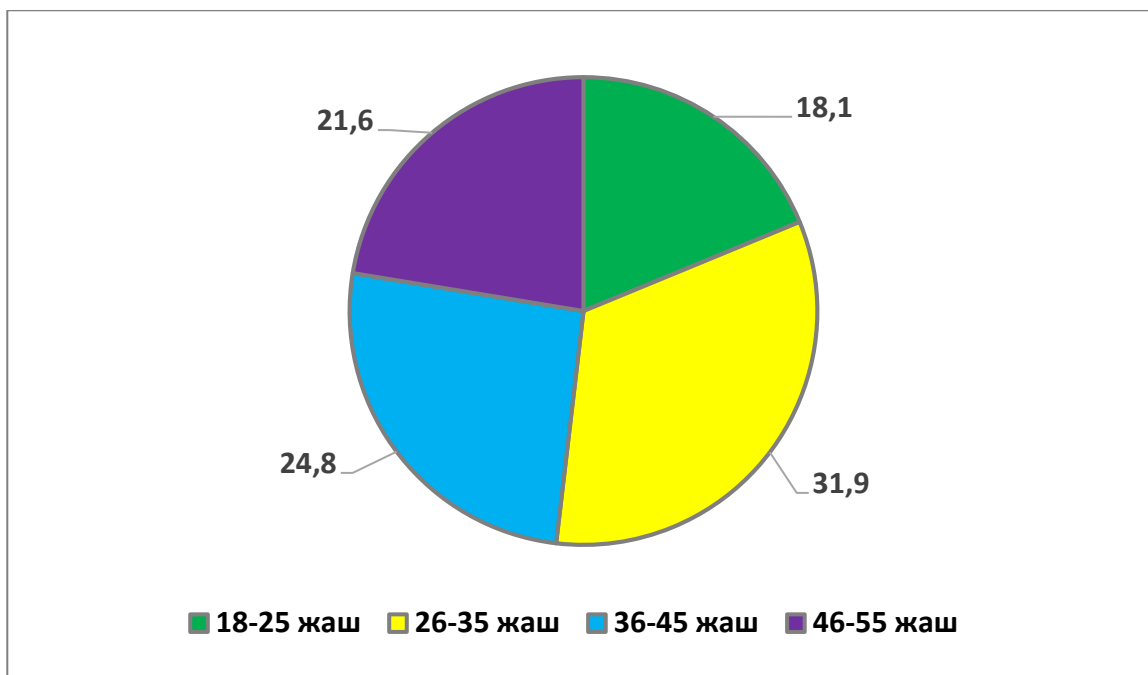
1. Кистанын көлөмү 1 сантиметрден кичирээк жана кандайдыр бир клиникалык көрүнүштөрдүн жоктугу;
2. Куулук органдарынын курч мүнөздөгү кандайдыр бир локализациядагы жана этиологиядагы жугуштуу-сезгентүүчү процесстер;
3. Катаал мүнөздөгү коштоочу оорулар: жүрөк-кан тамыр оорулары, өпкөнүн, боордун жана бөйрөктүн өнөкөт оорулары;
4. Бейтаптын жаш курагы 18 жашка чейинкилер жана 55 жаштан жогоркулар;
5. Баштапкы гипогонадизм, генетикалык оорулар, экскретордук тукумсуздук ж.б.;
6. Бейтаптын илимий изилдөөлөргө катышуудан баш тартуусу.

Бардык бейтаптар урук безинин коштондусундагы кистоздук өзгөрүүлөрдүн диагнозун аныктап алуу боюнча комплекстүү изилдөөлөрдөн өтүштү. Аталган изилдөөлөр өзүнө анамнез, физикалык текшерүүлөрдү, объективдүү жана андрологиялык макамды баалоо, ошондой эле изилдөөнүн жалпы клиникалык жана атайын методдорду камтыган. (табл.2.1.1).

Таблица 2.1.1 – Аткарылган изилдөө иштеринин көлөмү (n=116)

<b>Изилдөө методдору</b>	<b>Аткарылган изилдөөлөрдүн жыштыгы</b>
<b>Жалпы клиникалык:</b>	
-ЖКА	858
-ЖЗА	858
-Биохимиялык изилдөө (көрсөтмөлөр боюнча)	174
-Зааранын бактериологиялык текшерүүсү, антибиотиктерге карата сезгичтиктигин аныктоо (көрсөтмөлөр боюнча)	116
- Гемостезиограмма	116
-Куулук органдарын УДИге тартуу жана доплерография жүргүзүү	1152
-ЭКГ	92
<b>Атайын:</b>	
-Кандагы ИЛ-6 деңгээлин аныктоо	429
-Кистоздук суюктукта ИЛ-6 деңгээлин аныктоо	67
-Кандагы ТНФ- $\alpha$ деңгээлин аныктоо	184
-Кистоздук суюктукта ТНФ- $\alpha$ деңгээлин аныктоо	67
-Спермограмма анализи (дарылоого чейин жана дарылоодон кийин)	464
- ЖСын баалоо боюнча анкетирлөө	49
Визуалдык-аналогдук шкаласы (ВАШ)	116

Урук безинин коштондусунун кистоздук оорулары менен жабыркашкан бардык бейтаптардын жаш курак боюнча өзгөчөлүгү 2.1.1-сүрөттө берилди.

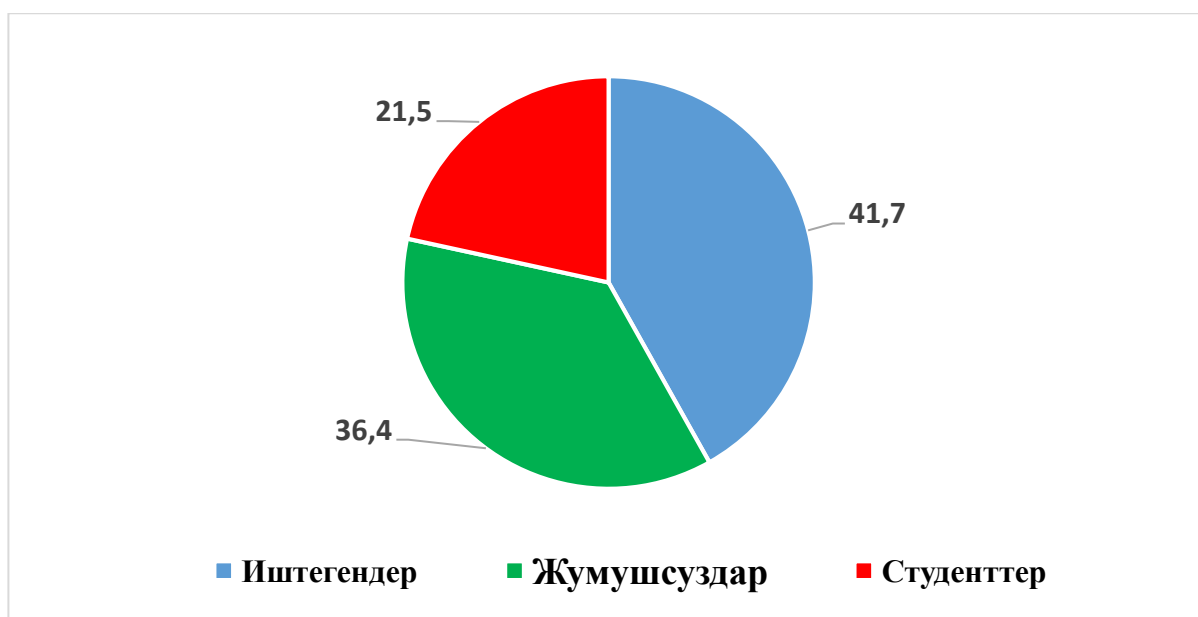


2.1.1-сүрөт. Бейтаптардын жаш курак боюнча үлүшү (%).

Диаграммада көрүнүп тургандай 26-35 жаш курактагы бейтаптар көпчүлүк үлүштү түзүшөт (31,9%), 36-45 жаш курактагы бейтаптар экинчи позицияны (24,8%), 46 жаштан 55 жашка чейинки бейтаптар үчүнчү топту ээлешсе (21,6%), үлүштүн эң эле кичине бөлүгүн 18-25 жашка чейинки жаш курактагы бейтаптар түзүшкөн 18,1%.

Белгилей кетчү нерсе, бейтаптардын 63,7% шаар, ал эми 36,3% айыл тургундары болушкан.

Бейтаптардын социалдык макамы 2.1.2-сүрөттө берилген, алардын көпчүлүгү иштегендер – 41,7% жана 36,4% убактылуу жумушсуздар, ал эми 21,5%ын студенттер, 0,4%ын ден соолугу боюнча майыптар түзүшкөн.



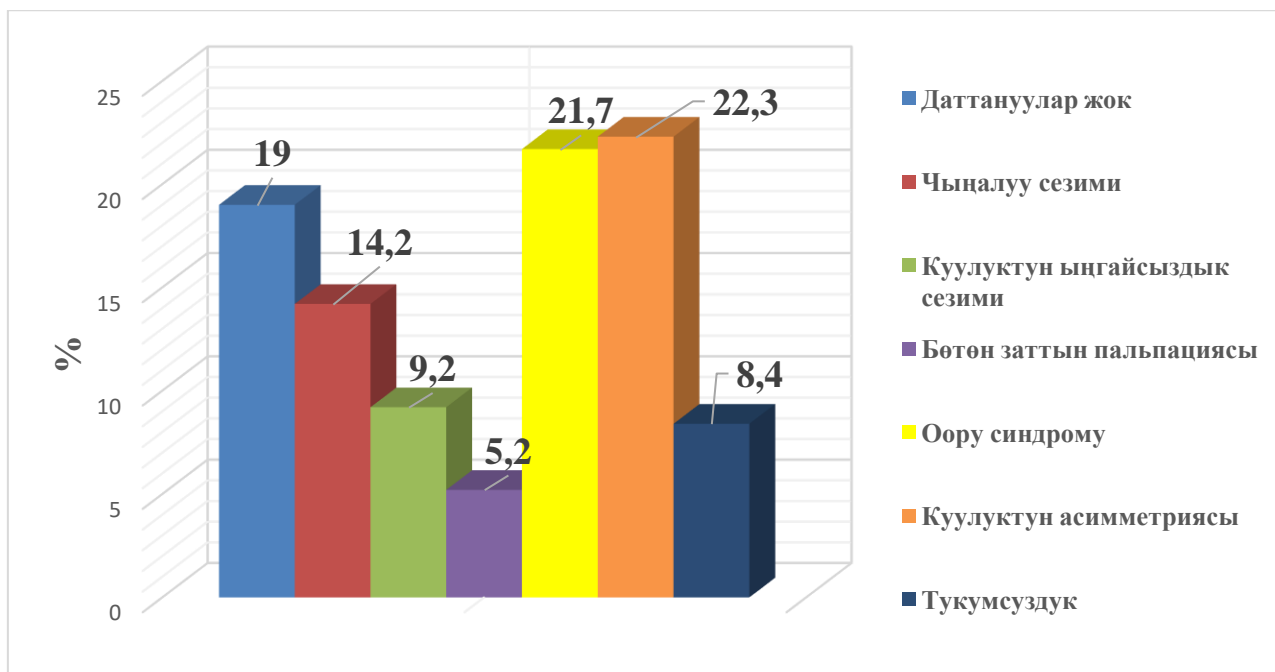
2.1.2-сүрөт. Бейтаптардын социалдык макамы (%).

Бардык кайрылган бейтаптардын ичинен 79,1% пландуу түрдө, калгандары 20,9% шашылыш түрдө ооруканага жаткырылылган.

Ооруканага жаткырылган бейтаптар тарабынан айтылган даттануулар уролог-дарыгерлер тарабынан бейтап баянына көрсөтүлгөн амбулатордук карталардан алынды (2.1.3-сүрөт). Эпидидимис кистасынын симптомсуз жүрүшү жана ошого жараша бул категориядагы бейтаптарды аныктоо, профилактикалык текшерүү учурунда варикоцеле, гидроцеле, тукумсуздук (8,4%), инфекциялык-сезгенүү оорулар же куулук органдарынын башка патологиялары боюнча кайрылуу учурунда урук безинин коштондусундагы өзгөрүүлөр «капысынан» аныкталган учурлар 19%ды түзөт.

Ушуну менен катар эле бейтаптардын көпчүлүк бөлүгү куулуктун асимметриясы боюнча (22,3%) кайрылышкан болсо, бейтаптардын 21,7% ар кандай интенсивдүүлүктөгү оору синдрому менен кайрылышкан жана ал визуалдуу-аналогдук шкаланы (ВАШ) колдонуу аркылуу бааланган.

Бейтаптардын 14,2% куулук органдарындагы чыңалуу жана ыңгайсыздык сезими тууралуу (9,2%), ошондой эле пальпацияда кандайдыр бир бөтөн жаралыштардын бар экендигин белгилешкен (5,2%).



2.1.3-сүрөт. Урук безинин коштондусундагы киста оорусу менен жабыркашкан бейтаптардын дарт тууралуу билдирүүлөрү (%).

Дарттын узактыгы 2.1.2-таблицада көрсөтүлгөн, анда белгиленгендей биринчи жолу аныкталган учурлар менен кайрылышкан бейтаптар көпчүлүктү түзөөрүн (36,2%) жана маалымат ар бир үч жыл бою берилгендигин, ал эми узак, тагыраак айтканда 8 жылдан ашык убакыт бою оору кесепетинен жабыркап келе жаткан бейтаптардын үлүшү аз санда (13,8%) экендигин байкоого болот.

2.1.2 -таблица. Дарттын узактыгы боюнча бейтаптардын үлүшү (n=116)

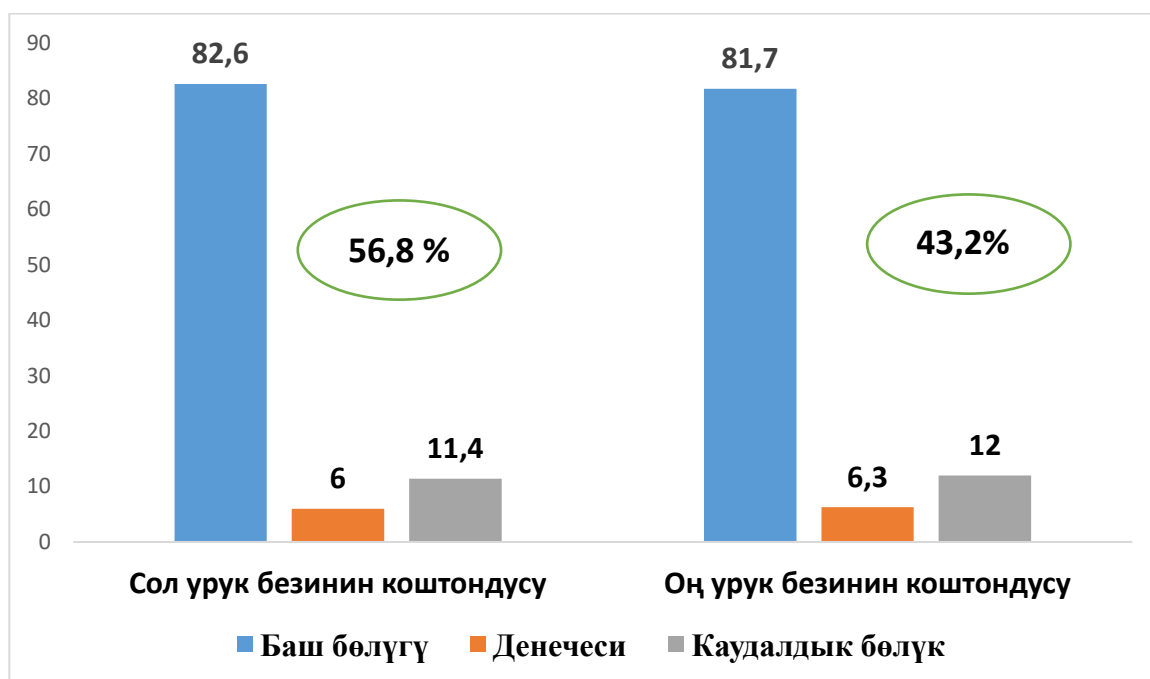
Дарттын пайда болгон убактысы, жыл	Абсолюттук сан	%
Биринчи жолу аныкталган	42	36,2
1- 4	20	17,2
5 – 8	38	32,8
8 жылдан ашык	16	13,8

Оору мүнөзү боюнча биринчи жолу аныкталган бейтаптардын арасында анамнез боюнча оперативдүү кийлигишүүлөрдү жана бир нече жолу консервативдик дарылоолорду башынан өткөргөн пациенттер дагы бар

экендигин, бирок оору баяндарындагы маалыматтардын чектелгендигинен улам алар тууралуу кыскача маалымат берүүгө мүмкүн болгон жок. Аталган маалыматтар кийинки проспективдүү изилдөөлөрдө аныкталып, илимий иштин 3-бөлүмүндө чагылдырылган.

Диагностикалык стандартка ылайык бардык бейтаптар куулук органдарына доплерографиялуу УДИ, көрсөтмөлөрү боюнча ЯМРТ жана урук безине биопсия жүзгүзүлгөн.

УДИ маалыматтарына ылайык, аныкталган урук безинин кистоздуу жаралыштарынын локализациясын жана жабыркоосун изилдөө учурунда (2.1.4-сүрөт) көбүнчө сол урук безинин коштондусу жабыркай тургандыгын көрүүгө болот. Бейтаптардын 82,6%нын урук безинин коштондусунун баш проекциясында, 6% бейтапта урук безинин коштондусунун денечесинде, ошондой эле 11,4% бейтаптын урук безинин каудалдык бөлүгүндө локалдашуусу байкалган. Дал ушундай көрүнүштү оң тарабынан дагы байкоого болот.



2.1.4-сүрөт. УДИ маалыматы боюнча кистоздук жаралыштардын локалдашуусу (n=116)

УДИ корутундуларында коштоочу патология аныкталган жана ал төмөнкүдөй патологиялар түрүндө берилет: варикоцеле – 26%; гидроцеле – 7%;

фуникулоцеле – 5%; орхоэпидидимит – 6%; урук безинин микролитиазы – 11% ж.б.

Куулук органдарында инфекциялык-сезгентүүчү процесси болгон учурда биз бактериологиялык посев изилдөөсүнө заара анализин өткөрүп, бактериянын дары-дармекке карата сезгичтиктигин аныктадык, мында 4 (3,4%) бейтапта *E. Coli*- $10^3 \times 10^4$  КОЕ, 2 (1,8%) бейтапта - *Proteus vulgaris* -  $10^2 \times 10^3$  КОЕ жана 1 (0,9%) бейтапта - *Staphylococcus epidermidis*  $10^3$  КОЕ бар экендиги аныкталган.

ПТР маалыматы боюнча 8 (6,9%) бейтапта *Ureaplasma urealyticum*, 5 (4,3%) бейтапта - *Mycoplasma genitalium*, 6 (5,2%) бейтапта – *Herpes genitalis* бар экендиги аныкталган.

Операцияга чейинки текшерүү баскычтарында жугуштуу-сезгентүүчү процесстердин заара-жыныстык органдарында бар экендигин жокко чыгаруу үчүн уретрадан алынган мазокко анализ жүргүзүлгөн (2.1.3-табл.).

Таблица 2.1.3 - Дарылоо иштери башталуулардан мурда жүргүзүлгөн изилдөөлөрдүн натыйжасында 116 бейтаптын уретрасынан алынган мазок көрсөткүчтөрү боюнча бөлүштүрүлүшү ( $M \pm m$ ).

Көрсөткүчтөр	Параметрлердин мааниси	Контролдук топ
Лейкоциттер, к.т.	$3,83 \pm 1,27$	5ке чейин
Эритроциттер, к.т	жок	Жок
Эпителий к.т.	$4,99 \pm 3,21$	2ге чейин
Таякчалар, к.т.	$2,56 \pm 3,01$	Бирин-серин
Кокктор, к.т.	$1,66 \pm 2,60$	Бирин-серин
Гонококктор, к.т.	жок	Жок
Трихомонаддар, к.т.	жок	Жок
Уреаплазма уреалитикум	8 (6.9%) Аныкталды	Жок
Микоплазма гениталиум	5 (4.3%) аныкталды	Жок
Гениталдык герпес	6 (5.2%) аныкталды	Жок



Фертилдүүлүктү баалоо клиникалык топтордо дарылоого чейинки жана андан кийинки узак мөөнөттө жүргүзүлдү, клиникалык протоколдун сунуштарына ылайык: андрологиялык макам, спермограмма, тестостерон, ЛГ, ФСГ гормондорунун деңгээли жана пролактин көрсөткүчтөрү ИФА методу аркылуу Бишкек шаарындагы лабораторияларда аныкталды.

Спермограмма ДССУнун критерийлерине (2010-ж.) ылайык жүргүзүлгөн (2.1.5 – сүрөт).

Критерии ВОЗ, 2010г	Нижняя граница нормы
объем	1,5 мл
Общее количество сперматозоидов	39x10 <sup>6</sup>
Концентрация сперматозоидов	15x10 <sup>6</sup> / мл
Общая подвижность	40%
Прогрессивная подвижность	32%
Живые сперматозоиды	58%
Нормальная морфология	4%
<i>Другие пороговые значения, определенные консенсусом</i>	
Рн	> 7,2
Пероксидаза-позитивные лейкоциты 10 <sup>6</sup> /мл	< 1
MAR-тест подвижные сперматозоиды, покрытые антителами	<50
Тест на иммуногенность подвижных сперматозоидов с адгезированными частицами	<50
Содержание цинка в эякуляте, нмоль/эякулят	≥2,4
Содержание фруктозы в эякуляте, нмоль/эякулят	≥13
Содержание нейтральной α-глюкозидазы в эякуляте, мЕД/эякулят	≥20

2.1.5-сүрөт Спермограмманын ДССУ боюнча нормалдуу критерийлери

Талдоо жүргүзүүдө, эякулятты изилдөө натыйжаларын чечмелөөдө жана нормалдуу көрсөткүчтөрдөн четтөөлөрдү сыпаттоодо төмөнкүдөй терминдер колдонулду:

✓ Олигоспермия – эякуляттагы сперматозоиддердин концентрациясынын нормадан төмөн болгон шарт, б.а. 1 миллилитр эякулятта 15 миллион сперматозоидден аз болушу менен мүнөздөлгөн абал;

✓ Астенозооспермия – сперматозоиддердин 32% жана андан аз пайызы нормалдуу прогрессивдүү кыймылда болуусу менен байланыштуу абал;

✓ Тератозооспермия – баш, денечеси жана куйругунун кадыресе морфологиялык формасына ээ сперматозоиддер саны 4 % дан кем болуусу;

✓ ОАТ-синдром же олиго-астено-тератозооспермия синдрому – эякулятта бардык 3 патоспермиянын кездешүүсү.

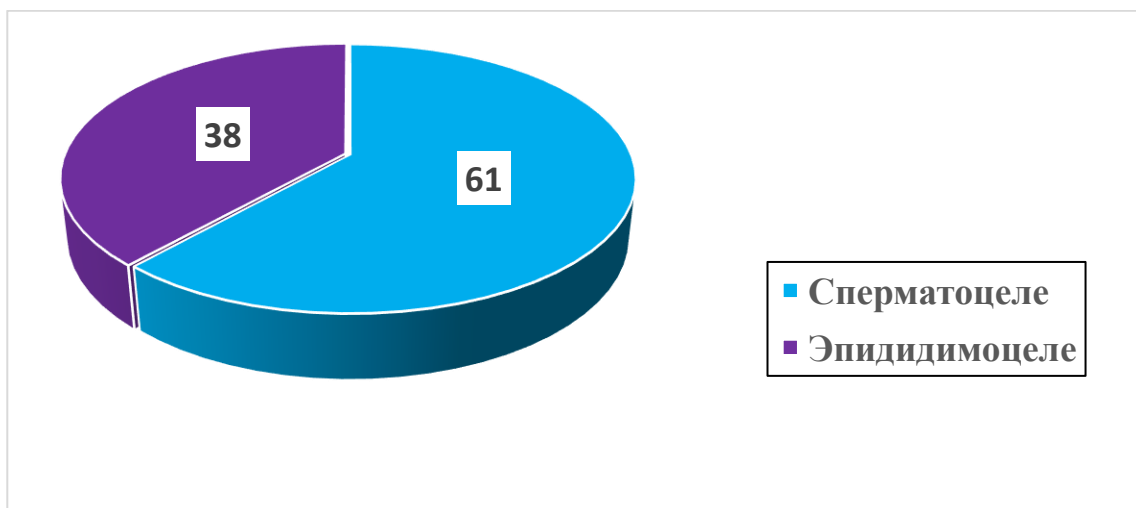
2.1.4-таблицада биз бейтаптардын гормоналдык макамынын жыйынтыктарын контролдук топтон алынган жыйынтыктарга салыштырмалуу түрдө көрсөткөнбүз, башкача айтканда репродуктивдүү курактагы ден соолугу чың адамдар жана 78,4% учурлар боюнча алынган маалыматтар ДССУ (2010) тарабынан белгиленген нормативдик көрсөткүчтөргө туура келет.

2.1.4-таблица – Дарылоого чейинки гормоналдык макамдын көрсөткүчтөрү

<b>Көрсөткүчтөр</b>	<b>Параметрлердин мааниси</b>	<b>Дени сак адамдар</b>
Тестостерон, нмоль/л	19,5 ±0,9	5,72 – 26,14
ЛГ, мМЕ/л	3,5 ±1,5	1,7-8,6
ФСГ, мМЕ/л	3,7 ± 0,9	0,7-11,2
Пролактин, мМЕ/л	280,75 ± 18,1	86 – 324

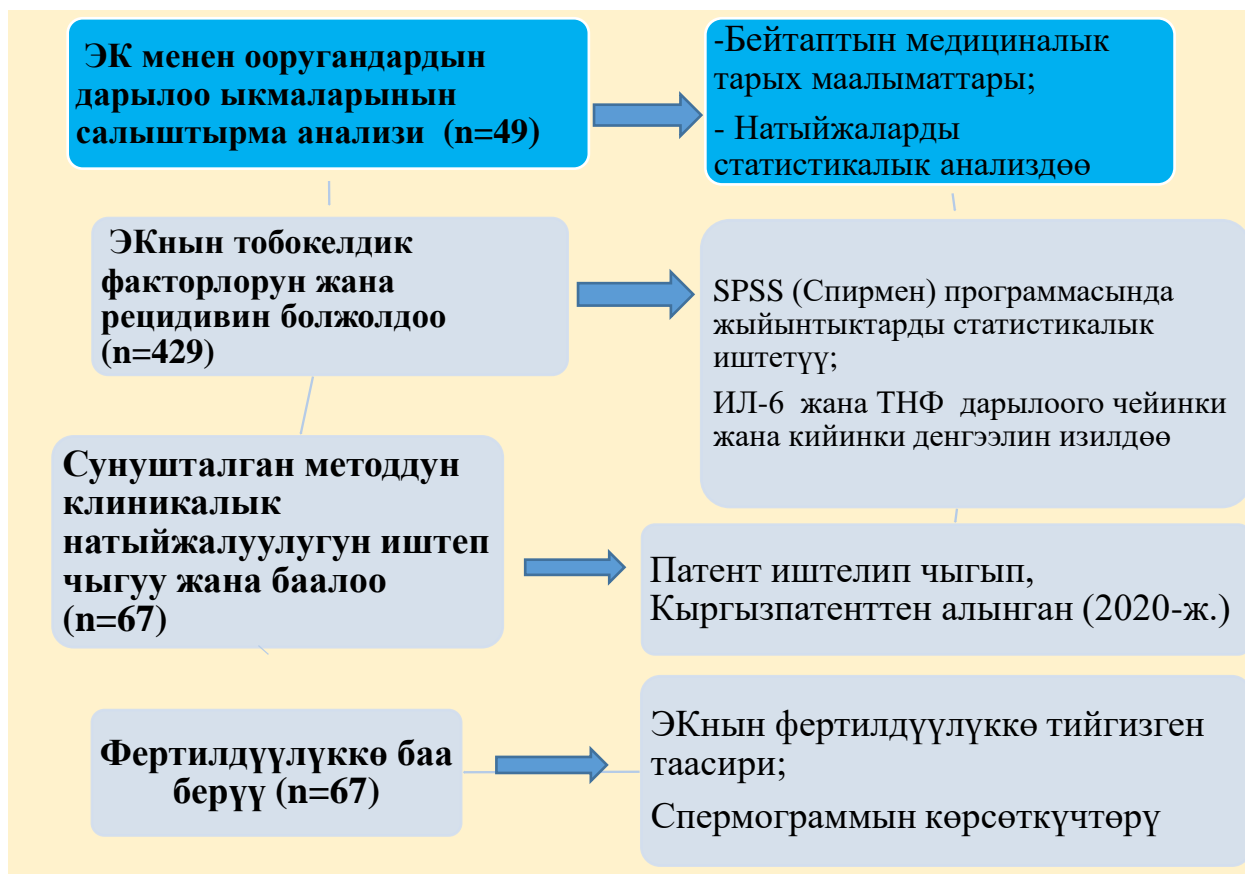Дарылоого чейин жана дарылоодон кийин бардык изилдөө иштери өткөрүлүп жаткан бейтаптарга карата кан сывороткасындагы жана урук безинин коштондусундагы кистанын суюктугунда интерлейкин - 6 (IL-6) жана шишик некроз-альфа факторунун (TNF-α) көрсөткүчтөрү изилдөөгө алынган. Кистанын мазмунун анализдөө, хирургиялык кийлигишүүлөр учурунда алынган. Эпидидималдык кисталардын курамынданы цитокиндердин жогорудагы көрсөткүчтөрүн баалоодон сырткары сперматогенез

элементтеринин бар-жогун аныктоо максатында алардын курамы дагы изилдөөгө алынган. 41 (61%) бейтапта суюктуктун цитологиялык анализинде жетиле элек жыныс клеткалардан баштап, бузулган сперматозоиддерге чейин ар кандай сперматозоид формалары бар экендиги аныкталган, 26 (38%) бейтапта эпидидимис кистасынын курамында сперматозоид жок экендиги байкалган (Сүр.2.1.6).



Сүр.2.1.6. Кисталардын курамы изилденген бейтаптардын саны көрсөтүлгөн

Ошентип, өткөрүлгөн изилдөөлөрдүн схема түрүндөгү баскычтары 2.1.7-сүрөттө көрсөтүлдү.



Сүр.2.1.7 Изилдөөнүн дизайны.

## 2.2. Изилдөөнүн методдору

Бейтаптарды физикалдык жактан изилдөө, чат жана башка жерлердин түк басуу мүнөзүн, дене түзүлүшүнүн түрүн аныктоо, ошондой эле сырткы жыныстык органдардын абалы жана даражасын баалоо менен байланыштуу жалпы текшерүү иштерин камтыйт.

Оору сезимин коштогон синдромдун интенсивдүүлүгүн баалоо үчүн узундугу 10 см сызгычты элестеткен визуалдык-аналогдук шкаланы (ВАШ) колдонуу менен жүзөгө ашырылган. Шкаланын башталышы оору сезими жок дегенди билдирсе, аяк жагындагы чекит жан чыдагыс оору сезимин билдирген. Бейтапка шкалага зарыл белги коюп, учурда оору сезим коштогон синдромдун интенсивдүүлүгүн аныктоо сунушталган. Ошентип, шкала тилкесинин башталышы менен коюлган белги ортосундагы аралык сантиметр менен өлчөнгөн. Сызыктагы ар бир сантиметр 1 баллга барабар болгон. Мисалы, 2 сантиметрге чейинки оору сезими билинер-билибес, 2ден 4 сантиметрге

чейинки – орто, 4төн 6 сантиметрге чейин – катаал, бдан 8 сантиметрге чейин – өтө катаал жана 10 сантиметрге чейин жан чыдагыс оору деп квалификацияланган (2.2.1-сүрөт).



2.2.1-сүрөт. Портативдүү визуалдык - аналогдук шкала.

Лаборатордук – аспаптык изилдөө методдору жалпы кабыл алынган методика боюнча өткөрүлүп, өзүнө төмөнкүлөрдү камтыган:

- *Кан жана зааранын жалпы анализи*, заара бөлүп чыгаруу системасындагы сезгентүүчү процесстин бар экендигин аныктоого жана келип чыккан өзгөрүүлөрдүн катаалдыгын баалоого мүмкүндүк берген, «Abbott Cell Dyn Ruby» аппараты менен жүргүзүлдү.

- *Кандын биохимиялык изилдөө иштери* Mindray BS-360E, BS - 430 (Кытай) автоматтык мүнөздөгү биохимиялык анализатордо аткарылса, ал эми кандын уюу системасына анализ өткөрүү үчүн автоматтык мүнөздөгү Urit -610 (Кытай) коагулометр колдонулган.

- *Кандагы инфекцияларды изилдөө* В жана С гепатити вирусунан каршы жалпы антителалар классын (Ig G жана Ig M) жана *treponema pallidum* инфекциясын ИФА методу менен аныктоо иштерин камтыган.

- *Уретрадан алынган мазоктун микрофлорасына* жүргүзүлгөн анализ «Real Time» (Россия) тест системасы менен өткөрүлдү.

- «HUMAN» (Германия) өндүрүүчү тест-системасынын нускамасына ылайык, ИФА методу аркылуу кан сывороткасындагы гормоналдык статуска (ФСГ, ЛГ, тестостеронго, пролактинге) изилдөө жүргүзүлгөн.

- Бейтапты даярдап алган соң спермограмманын анализи эркектердин тукум жаратуучу касиетин, атап айтканда эякуляттагы сандык жана сапаттык көрсөткүчтөрдү баалоо максатында өткөрүлгөн. Эякулятка жүргүзүлгөн бардык микроскопиялык изилдөөлөр «OLYMPUS» (Япония) фирмасынын микроскобунун жардамы менен жүзөгө ашырылган.

Спермограмманын көрсөткүчтөрүн изилдөө үчүн эякулят бейтаптын мастурбациялык аракетинин негизинде жана лаборатория шартында алынды. Эякулятты алаардан мурда бейтака 3-5 күн боюу жыныстык катнаштан баш тартуу сунушталган. Алынган эякулят таза жана кургакталган айнек идишке чогултулуп, контаминация тобокелдиги максималдуу деңгээлде сакталган. Мындан тышкары бейтаптарга ичимдик ичпөө, дары каражаттарын колдонбоо, мончого барбоо, ар кандай физиопроцедуралардан, анын ичинде простата безин укалоо өндүү процедуралардан баш тартуу сунуш кылынган.

Спермограмма боюнча маалыматтар жалпы кабыл алынган методикага ылайык, ДССУнун 2010-жылдагы критерийлерине ылайык бааланып алынган: эякуляттын көлөмү, түсү, кычкылдуулугу, рН деңгээли, илээшкектиги, эякуляттагы сперматозоиддердин концентрациясы, сперматозоиддердин кыймылдуулугу жана жашап кетүү мүмкүнчүлүгү, сперматозоиддердин морфологиясы (сперматозоиддердин нормалдуу формасынын үлүшү, башындагы, денечесиндеги жана куйругундагы, ошондой эле аралаш патология) жана сперматогенездин клеткаларынын абалы бааланган.

- Сызгенүү маркерлерин (IL-6 жана TNF- $\alpha$ ) кан сывороткасынан жана урук безинин коштондусундагы кистанын мазмунунан анализдөө үчүн Россия өндүрүшүндөгү «ИФА – Бест» реагент наборунун жардамы менен жүзөгө ашырылган.

Анализ жүргүзүү процедурасы: аралаштырып алуу үчүн ар бир калибрлөө үлгүсүнөн 100 мкл. үлгү эритмесин (SDS) жана 100 мкл контролдук үлгү бардык лункаларга кошулду. Киста суюктуктарынын үлгүлөрү болсо калган лункаларга 100 мкл эки нускада кошулду. Лункаларга үлгүлөрдү кошуу болгону 15 мүнөткө чейинки убакытты талап кылган. Андан кийин планшет плёнка менен жабылып, 18-25 градус аралыгында жана 700 об/мин температурада ИЛ-6 шейкерде чайкалып, 120 мүнөт инкубацияланган; TNF- $\alpha$  үчүн ал 37 градустан башталып 700 об/мүнөттү түзгөн. Инкубация аяктагандан кийин плёнка алынып, дезинфекциялоочу эритмеси бар идишке салынып, жууп тазалоо иштери жүргүзүлдү.

Планшеттин лункалары жууп-тазалоочу түзүлүштө 5 жолу чайкалган, ал үчүн жууп-кетирүүчү каражаттар колдонулуп, аспирация менен катар ар бир стриптин лункаларын дароо толтуруп туруу иштери колго алынган. Ар бир стрипти жууп-тазалоо учурунда лункага 350 мкл чайкоочу эритинди салынган. Лунканы толтуруу жана бошотуу аралыгы кеминде 30 секунд болууга тийиш. Жууп-тазалоо процессинин аягында планшетти чыпкалуу кагазга көмкөрөсүнөн кармап, акырын ургулоо менен лункадагы суюктуктун калдыгын түшүрүү иштери жүргүзүлдү.

Андан соң лункага 100 мкл өлчөмүндө №1 конъюгат кошулган. Планшет плёнка менен чапталып, шейкерде чайкоодо 60 мүнөт бою инкубацияланган (ИЛ-6 үчүн 18 ден 25 градуска чейинки температура 700 об/мүнөт, жана TNF- $\alpha$  үчүн 37 градустан 700 об/мүнөт). Экинчи жолку инкубация аяктагандан кийин лункалардагы заттар төгүлүп, кайрадан планшетти 5 ирет жууп-тазалоо процессинен өткөн.

Андан кийин бардык лункаларга 100 мкл өлчөмүндө №2 конъюгат кошулуп, планшет плёнка менен чапталып, шейкерде чайкоодо 30 мүнөт бою инкубацияланган. Инкубация аяктагандан кийин лункалардагы заттар төгүлүп, планшет кайрадан 5 ирет жууп-тазалоо процесстен өткөн. Мындан кийин бардык лункаларга 100 мкл тетраметилбензидин эритиндиси кошулуп

кайрадан 25 мүнөт бою күндөн калкаланган жерде инкубациялоо жүргүзүлгөн. Бул процесс менен бирге лункалардагы заттар сары түскө боёлгон.

Изилдөөнүн жүрүшүндө биз стриптердин лункаларындагы эритмелердин оптикалык тыгыздыгын вертикалдык сканерлөөчү спектрофотометрде эки толкундуу режимде, тагыраак айтканда 450 нм негизги толкун узундугунда жана 620-655 нм диапазондо эталондук толкун узундугунда өлчөдүк; ошол эле учурда 450 нм толкун узундугунда өлчөөлөргө уруксат берилген. Реакцияны токтотуу менен оптикалык тыгыздыкты өлчөөнүн ортосундагы убакыт 10 мүнөттөн ашпоого тийиш. Нормативдик көрсөткүчтөр IL-6 үчүн <4пг/мл, ал эми TNF- $\alpha$  үчүн <6,0 - 8,1 пг/мл.

Ультрадобоштук изилдөө (УДИ) жогорку жыштыктагы жана урук беши менен анын коштондусунун абалы тууралуу кеңири маалымат алуу максатында куулук органдарына доплерографиясы аркылуу, бир нече проекцияда (узунунан, туурасынан жана кыйгач тегиздиктеги) жана полипозициялуу жогорку жыштыктуу сканерлөө мүмкүнчүлүгүнө ээ датчиктүү "WED 9608" аппаратынын (Кытай) жардамы менен өткөрүлдү. Урук безинин кан тамырлар сүрөтүн баалоо түстүү доплер картасынын же энергетикалык доплердин жардамы менен жүзөгө ашырылды.

Куулук органдарын изилдөө учурунда биз төмөнкүдөй өзгөрүүлөргө көңүл бөлдүк:

- куулукта жайгашкан урук безин жана эпидидимистин бар же жок экендиги;
- урук безинин көлөмүнүн, формасынын (узундугу, туурасы, калыңдыгы миллиметр менен) жана контурларынын (түз, кыйшык) өзгөрүүсү;
- урук безинин коштондусунун сызыктуу өлчөмдөрү (коштонду башынын, денечесинин жана куйругунун калыңдыгы);
- урук безинин жана урук безинин коштондусунун эхогендүүлүгү (кадыресе, жогору, төмөн, аралаш);



- урук безинин жана урук безинин коштондусунун диффуздуу бир тектүүлүгү (жок, бар);

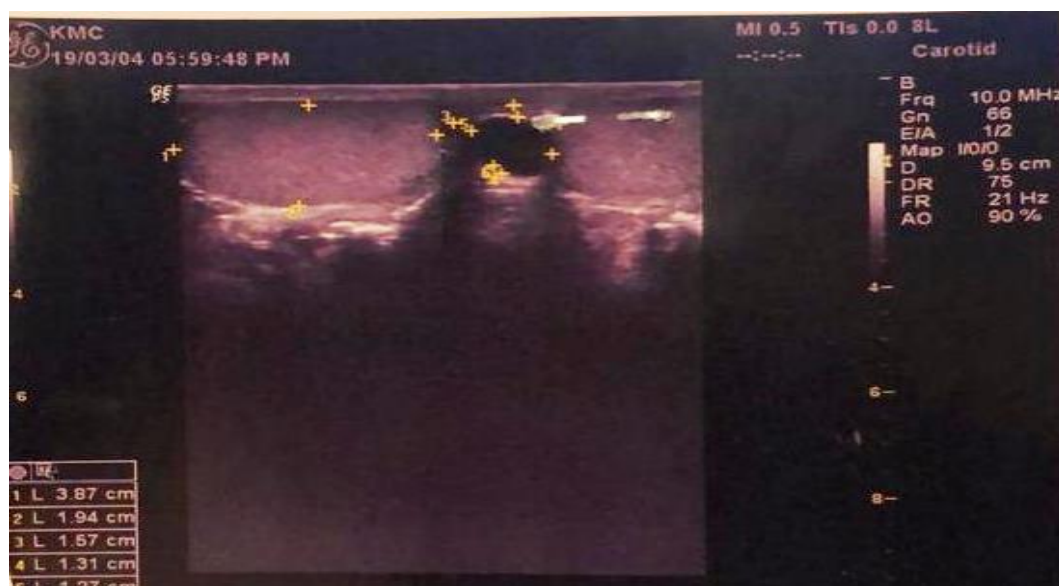- урук безинин жана анын коштондуларындагы оору сезимин, ошондой эле алардагы консистенцияны;

- варикоцеленин бар же жок экендигин.

Мындан сырткары, бейтаптардын бардыгынын куулук органдарынын көңдөйүндө суюктуктуу жаралыштардын бар экендиги (жок экендиги, орточо санда, жогорку санда экендиги) жана анын мүнөзү (септа, эхогендүү суспензия ж.б.) аныкталган.

Кисталык өзгөрүүлөрдүн аныкталышы төмөнкүдөй критерийлер боюнча деталдаштырылды (2.2.2-сүрөт):

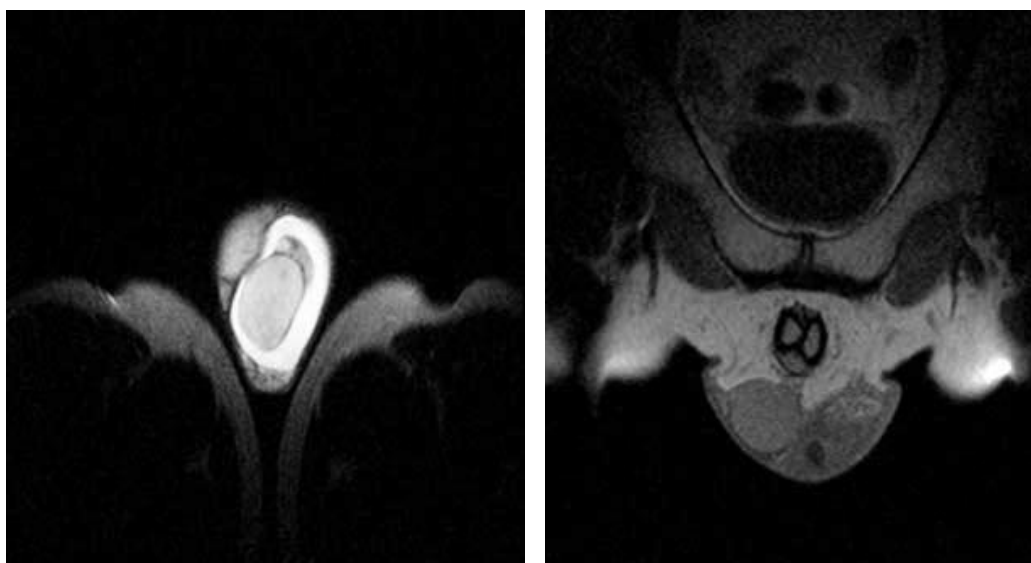
- кисталардын сызыктуу көлөмдөрү же диаметри;
- локализация (урук безинде, коштондуда, башка);
- формасы (сүйрү, жумуру, туура эмес);
- контурлары (түз/кыйшык, так/так эмес);
- эхогендүүлүгү (анэхогендүү, гипоэхогендүү, жогорулатылган эхогендүүлүк, аралаш эхогендүүлүк);
- түзүлүшү (бир тектүү, гетерогендүү).



2.2.2-сүрөт. Оң урук безинин коштондусундагы кистанын сканограммасы: оң урук безинин өлчөмү – 39×19 мм, көлөмү чоңойгон эмес, оң тараптагы урук бездин коштондусунун башчасы - 16×13 мм, урук безинин коштондусунун

*паренхимасы бир тектүү, урук безинин оң жак коштондусунун башчасынын проекциясында 13×10 мм өлчөмүндөгү жумуру формадагы анэхогендүү кисталык жаралыш катары аныкталат; доплерография аркылуу изилдөө жүргүзүү учурунда урук безинин паренхимасында жана коштондусунда гиперемия аныкталган жок; сол урук безинин коштондусунда - патологиялык өзгөрүүлөр жок.*

• Негизги оорунун өтүшүп кетүүсү боюнча шектенүүлөр жаралган учурларда дифференциалдуу диагностика жана УДИнин так эмес натыйжаларынан улам көрсөтмөлөр боюнча куулук органдарына «Philips intera» (Нидерланды) аппаратында МРТ өткөрүлгөн. Изилдөө T1 жана T2 салмактуу сүрөттөрдү чагылдыруу менен, ошондой эле сагиталдык, фронталдык жана аксиалдык проекциялардагы протон тыгыздыгы боюнча сүрөттөрдү алууга негизделген. Бул изилдөө урук органдарын жана анын кыртыштарын дифференциациялоого, ошондой эле интра же экстракраникулярдык процесстин бар экендигин аныктоого мүмкүнчүлүгүн түзгөн. (2.2.3-сүрөт).



а

б

2.2.3-сүрөт. Куулук органдарына МРТ өткөрүү: а – T2ВИ, фронталдык проекция; б – T1ВИ аксиалдык проекция (коштондунун баш жагында суюктугу бар тегерек формадагы жаралышты байкоого болот).

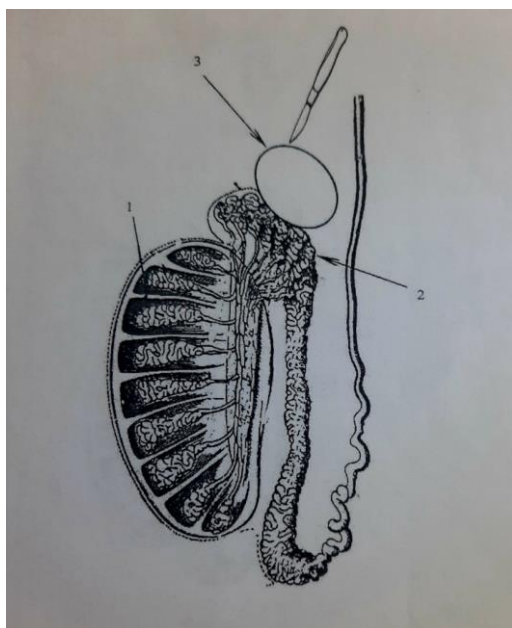
### 2.3. Дарылоо методдору

Изилдөө иштеринин негизинде алдыга коюлган максаттарга ылайык консервативдүү терапия жана хирургиялык дарылоо жүргүзүлгөн. Метод клиникалык көрүнүштөргө, оорунун катаалдыгына, дарыгердин кабыл алган чечимине, кистанын көлөмүнө, өтүшүп кетүүнүн орун алуусуна ж.б. жараша тандалган.

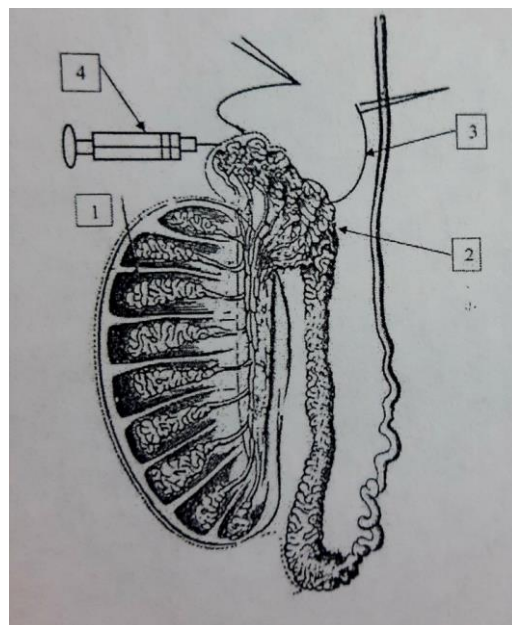
Оору агымы симптомсуз жүрүп жаткан жана коштондудагы киста көлөмү 1 см чейинки бейтаптарга консервативдүү терапия өткөрүлгөн, мындай дарылоо натыйжа бербеген шартта салттуу методдун – ачык кистэктомия, ошондой эле кафедралдык иштелменин сунуш кылынган методунун жардамы менен ыкчам кийлигишүүлөр өткөрүлгөн (2020 жылы Кыргызпатент тарабынан берилген №2204 патент). Схемалык баскычтар 2.3.1-сүрөттө берилген.

Урук безинин коштондусундагы эпидидималдык кистаны сунушталган оперативдик дарылоо менен жара тилүү комплекстүү жана айкалыштырылган методдун жардамы менен жүзөгө ашырылган: операция өткөрүлө турчу жерди жергиликтүү же жалпы анестезия аркылуу ооруксуздандырып алган соң, урук безине жетүү үчүн куулуктун асты жагындагы тери жана эттүү кыртыш 4-5 см өлчөмүндө тилинип алынгандан кийин, этияттык менен скальпелдин жардамы аркылуу урук безинин кыртышы жара тилинген. Кын кыртышынын париеталдык пластинкасы жара тилинип жана ажыратып алынгандан кийин урук безинин коштондусу жана кистасы өзүнчө бөлүнүп чыгарылып, кистанын аваскулярдык каптал бети тилинип ачылган соң, ыйлаакчанын кын кабыкчасы москит зажими менен түздөлүп, инсулин шприци аркылуу бовгиалуронидаза азоксимер 3000 МЕ эритиндиси ыйлаакчанын коштонду менен чектелген ички бөлүгүнө куюлган, бул учурда коштондуда препараттын максималдуу концентрациясы түзүлөт. Андан соң ыйлаакча урук безинин коштондусунун түйүнөн кесилип, висцералдык капталы 96% этил спирти менен таасирленген. Жараатка дыкаттык менен гемостаз жүргүзүлүп, катмарлуу тигиш салынды жана жарым спирт аралаш асептикалык таңгак коюлду. Кистанын операция

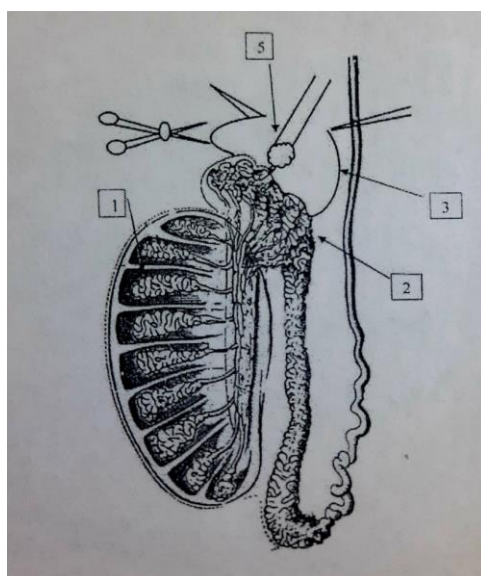
учурунда жара тилинген кыртышы гистологиялык жана цитологиялык изилдөөлөр үчүн КР ССМнин УОБ лабораториясына жиберилген.



а



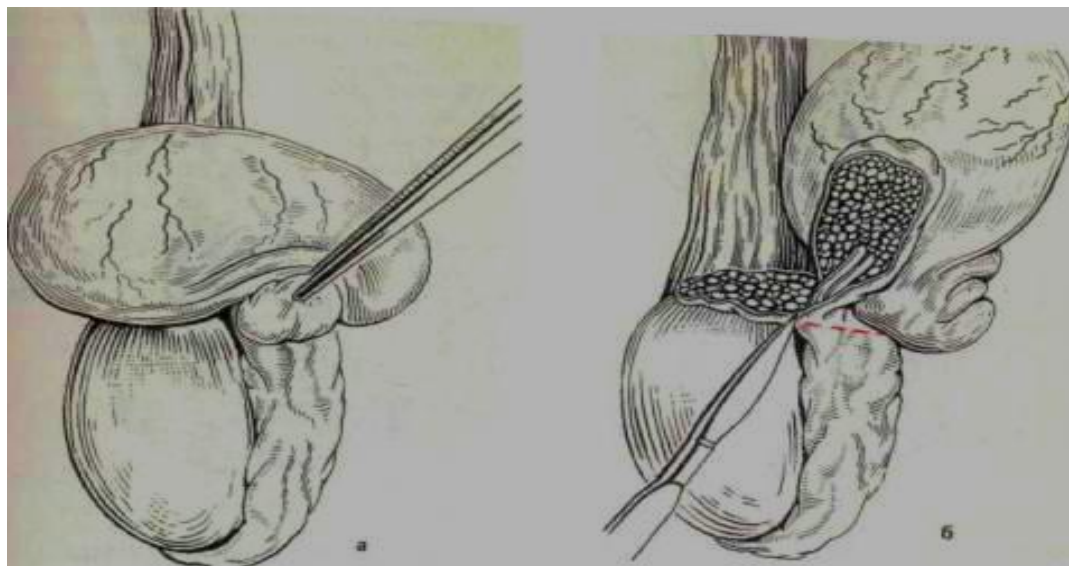
б



с

2.3.1-сүрөт. Сунушталган оперативдүү дарылоо методунун баскычтарынын схемалык түрдө чагылдырылышы: а – урук безинин коштондусуна тиешелүү кистаны скальпел менен жара тилүү; б - «Бовгиалуронидаза азоксимер» эртиндисин куюу; с – урук безинин коштондусундагы кистаны кесип алып салуу жана кистанын мембранасынын висцералдык бөлүгүн 96% этил спирти менен дарылоо. Бул жерде 1-урук бези, 2- эпидидимистин баш проекциясы, 3 – киста, 4 – бовгиалуронидаза азоксимер эритмеси, 5 – 96% этил спирти.

Урук безинин коштондусундагы эпидидималдык кистаны хирургиялык ыкма менен жара тилүү Ф. Хинмандын негизиндеги стандарттуу методдун жардамы менен жүргүзүлөт. Анын негизги айырмачылыктары төмөнкүлөрдө: кистанын аваскулярдык каптал бети ачылган соң, аны так жана курч ыкма менен негизги бөлүгүнөн бөлүп (2.3.2-сүрөт), жарбай туруп кетгүт лигатурасы менен байланат. Энуклеациядан кийин алынган кистанын кабыкчалары гистологиялык изилдөө үчүн тапшырылат. Кындык кыртыштын ашыкча висцералдык пластинкасы кетгүт тигиши менен ошол эле кабыкчанын висцералдык пластинасына же коштондунун баш жагына бекитилет.



2.3.2-сүрөт. Хинман ыкмасы боюнча оперативдүү дарылоо баскычтарынын схемалык түрдө чагылдырылышы: *а* – кистанын аваскулярдык зонасынын визуализациясы жана экспозициясы; *б* – кистанын түбүнөн энуклеациясы

Консервативдүү терапия салттуу, оору сезимин басаңдатуучу терапия (НПВС, ибупрофен, парацетамол ж.б.) менен коштолуп, анда атайын орп-таңуучу каражаттар, физиотерапия, бактерияга жана сезгенүүгө каршы, ошондой эле симптоматикалык терапия колдонулган.

Изилдөө иштеринин жүрүшүндө дарылоого чейин жана андан кийин бейтаптар ЖС SF-36 жашоо сапатын баалоо баракчаларын толтурушкан [<https://online-edu.ranepa.ru>]. Алынган жыйынтыктар 8 шкала боюнча бааланып,

балл түрүндө белгиленген. Мында эң жогорку баа ЖСнын эң жогорку деңгээлин көрсөтөт.

Төмөнкү көрсөткүчтөр сандык эсеп менен бааланат:

1. *Физикалык иш-аракет (Physical Functioning – PF)*, ал физикалык абалдын физикалык иш-аракеттерди аткаруу жөндөмдүүлүгүн канчалык деңгээлде чектелгенин чагылдырат. Төмөнкү көрсөткүчтөр бейтаптын ден соолугуна байланыштуу анын физикалык активдүүлүгүн канчалык деңгээлде чектелип жаткандыгын кабар берет.

2. *Физикалык абал менен шартталган иш-аракеттерди аткаруу менен байланышкан ролдук абал (Role-Physical Functioning – RP)* – физикалык абалдын күн сайын аткарылып келе жаткан ролдук ишмердүүлүккө тийгизген таасири. Бул шкала боюнча алынган төмөнкү көрсөткүчтөр күндөлүк тиричилик бейтаптын физикалык абалы менен олуттуу түрдө чектелгендигин билдирет.

3. *Оору сезиминин интенсивдүүлүгү (Bodily pain – BP)* жана анын үй жана андан сырткары шарттарда аткарылуучу күндөлүк ишмердүүлүккө тийгизген таасири. Ушул шкала боюнча белгиленген төмөнкү көрсөткүчтөр оору абалынын бейтаптын активдүүлүгүн кыйла чектеп жаткандыгынан кабар берет.

4. *Ден соолуктун жалпы абалы (General Health – GH)* – бейтаптын ошол учурга карата өз ден соолук абалын жана дарылануу перспективаларын баалап алуусу. Бул шкала боюнча балл канчалык төмөн болсо, ден соолук абалына берилген баа ошончолук төмөн болот.

5. *Жашоо активдүүлүгү (Vitality – VT)* бейтап өзүн күчкө толуп же тескерисинче алсырап тургандай кабылдоосу. Баллдын төмөн болуусу бейтаптын чарчагандыгынан, жашоо активдүүлүгүнүн төмөндөгөндүгүнөн кабар берет.

6. *Социалдык иш-аракет (Social Functioning – SF)* социалдык активдүүлүктүн физикалык же эмоционалдык абал (баарлашуу) тарабынан

чектелишинен улам келип чыккан даража аркылуу аныкталат. Баллдын төмөн болуусу физикалык жана эмоционалдык абалдын начарлашына байланыштуу социалдык контакттардын олуттуу түрдө чектелгендигинен кабар берет.

7. *Эмоционалдык абал (Role-Emotional – RE) менен шартталган ролдук иш-аракет* иштин же башка күндөлүк иш-аракеттердин аткарылышына эмоционалдык абал жолтоо болгон даражаны баалап алуу дегенди билдирет (убакыттын көп сарпталышы, иш көлөмүнүн азайышы, бул шкала боюнча көрсөткүчтөр, анын сапатынын төмөндөшү, ж.б.). Төмөнкүлөр эмоционалдык абалдын начарлашы менен шартталган күндөлүк турмушту аткаруу аракетинин чектелишин интерпретациялайт.

8. *Психикалык ден соолук (Mental Health – MH)*, маанайды, депрессиянын бар же жок экендигин, чоочулоону, жагымдуу эмоциялардын жалпы көрсөткүчүн мүнөздөйт. Төмөнкү көрсөткүчтөр депрессивдүү, чоочулоо сезими менен коштолгон тынчсыздануулардан, психикалык жагымсыз жагдайдан кабар берет.

Шкалалар “ден соолуктун физикалык компоненти” жана “ден соолуктун психологиялык компоненти” өңдүү эки көрсөткүчкө топтоштурулган:

1. *Ден соолуктун физикалык компоненти (Physicalhealth – PH)*  
Түзүүчү шкалалар: физикалык абал менен шартталган физикалык функциялар, ролдук функциялар, оору сезиминин интенсивдүүлүгү, ден соолуктун жалпы абалы.

2. *Ден соолуктун психологиялык компоненти (Mental Health – MH)*  
Түзүүчү шкалалар: Психикалык ден соолук, эмоционалдык абал менен шартталган ролдук функциялар, социалдык функциялар, турмуштук активдүүлүк.

Топтолгон баллдын саны канчалык көп болсо, жашоо сапаты ошончолук жогору болот.

Алынган маалыматтарды статистикалык жактан иштетүү «SPSS 16 - версиясын» жана «BIOSTAT» программаларынын жардамы менен жүргүзүлгөн

жана анда стандарттык статистикалык программалардын пакети пайдаланылган. Орточо арифметикалык ( $M$ ), орточо ката ( $m$ ), орточо квадраттык четтөө ( $\sigma$ ) жана тактык ( $p$ ) эсептелген. Топтор арасындагы айырмачылыктардын мааниси параметрлик эмес  $Z$  критерийлери, Манна-Уитни критерийлери, ошондой эле Стьюденттин параметрлик  $t$ -критерийинин жардамы менен аныкталган. Көрсөткүчтөрдү салыштырууда пайыздык айырмачылыктар критерийлерин баалоо методикасы колдонулган.  $P < 0.05$  учурунда айырмачылыктар олуттуу деп эсептелген.

Мындан сырткары, репрезентативдүүлүк жаңылыштыгы ( $m$ ), ишеним критерийи ( $t$ ), корреляция коэффициенти ( $r$ ) ж.б. көрсөткүчтөр эсептелинип чыккан.  $p < 0,05$  жана  $p < 0,01$  Ынанымдуу деп эсептелген. Динамикалык катарды теңдөө топтук орточо чоңдуктарды эсептеп чыгуу жолу менен жүзөгө ашырылган. Маалыматтардын бардыгы «Excel» 8.0. версиясынын негизинде персоналдык компьютердеги программасы менен иштетилди.

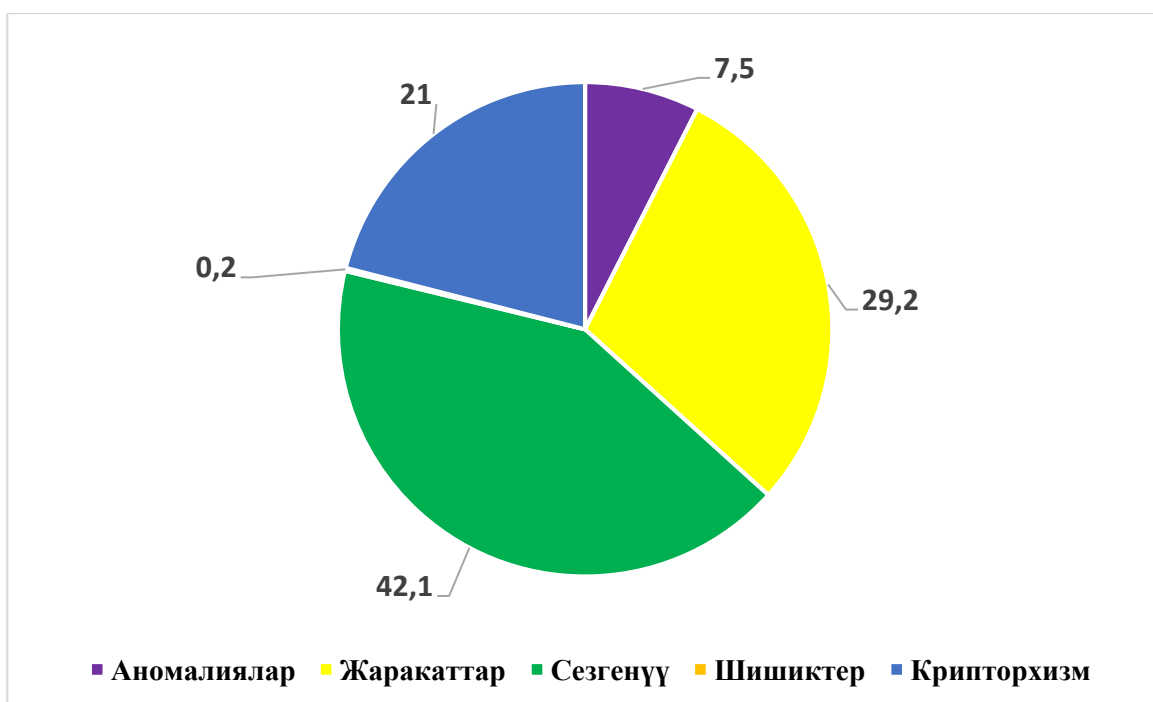


### **3-БАП**

## **УРУК БЕЗИНИН КОШТОНДУСУНУН КИСТАЛЫК ӨЗГӨРҮҮЛӨРҮН ДАРЫЛОО БОЮНЧА ТАКТИКАЛЫК ЫКМАЛАР**

Бул бөлүмдө урук безинин коштондусунун кисталык өзгөрүүлөрү менен жабыркаган 49 бейтаптын дарылоосунун натыйжалары, анын ичинде консервативдик жана хирургиялык ыкмаларды колдонуу менен алынган жыйынтыктар, чагылдырылган. Бейтаптар жыл аралыгында тынымсыз көзөмөлдө болушкан, ошондой эле оору рецидивинин болжолдуу факторлору менен бирге бааланган.

Өз кезегинде биз коштондудагы кистанын өөрчүүсүнүн тобокелдик факторлорун аныктоого аракет жасадык, мындан улам анамнезде оорунун келип чыгуусуна себепкер болгон урукту сыртка чыгаруучу жолдордогу патологиялык өзгөрүүлөр аныкталды (3.1-сүрөт): урукту сыртка чыгаруучу жолдордун өнүгүүсүндөгү аномалиялар (7,5%); куулук органдарынын мурда болуп өткөн жаракаттары (29,2%); мурда болуп өткөн эпидидимит (42,1%); куулук органдарынын шишик оорулары (0,2%) жана крипторхизм, башкача айтканда анамнези боюнча мурда баштан өткөргөн орхидопексия (21%). Анамнез топтоо учурунда бейтаптардын 63,8 % пайызы аз кыймыл-аракеттүү жашоо образын өткөрүп жатышкандыгын, атап айтканда 2 сааттан ашык убакыт бою бир орунда кыймылсыз отуруу өңдүү кесиптик ишмердүүлүк менен байланышкан фактыга көңүл буруу абзел.



3.1-сүрөт. Мүмкүн болгон урук безинин коштондусундагы кисталардын өнүгүү тобокелдик факторлору (%).

Бейтаптардын ооруканага келип жаткан жана ооруканадан чыгарылып жаткан учурларда оору сезимдери жана ал-акыбалдары тууралуу даттануулар 3.1-таблицада берилди.

3.1-таблица – Салыштырмалуу топтордо дарылоого чейинки жана ооруканадан чыгарылып жаткандагы симптоматикалык динамиканы баалоо

Симптомдору	дарылоого чейин (n=49)		консервативдик дарылоо (n=24)		хирургиялык дарылоо (n=25)	
	абс.	%	абс.	%	абс.	%
- урук безиндеги ооруксунуу сезими	37	75,5	21	87,5	16	64,0
- куулук органындагы ыңгайсыздык абал	41	83,6	20	83,3	14	56,0
- куулукту пальпациялоодо тегерек формадагы	39	79,6	19	79,2	7	28,0

жаралыштын аныкталуусу						
- куулуктагы асимметрия	28	57,1	20	83,3	0	0,0
- физикалык активдүүлүктүн чектелиши	19	38,7	9	37,5	0	0,0

Бейтаптарды медициналык мекемеден чыгаруу учурунда, консервативдик терапия алган бейтаптардын – 87,5% ооруксунуу сезими сакталганын байкашкан, хирургиялык дарылоодон соң пайыздык өлчөм 64%га чейин төмөндөгөн. Бир нече бейтаптар оорунун кайдан келип чыкканын так дифференциация кыла алышкан эмес, эпидидимистин бөлүгүндөбү же операциядан кийинки жарадабы.

Консервативдик терапия алган бейтаптардын (83,3%) пайызы куулук органдарында ыңгайсыздык сезимин байкашкан, белгилей кетчү нерсе, экинчи топтогу бейтаптардын жарымынан көбү (56%) бул симптомду белгилешкен эмес.

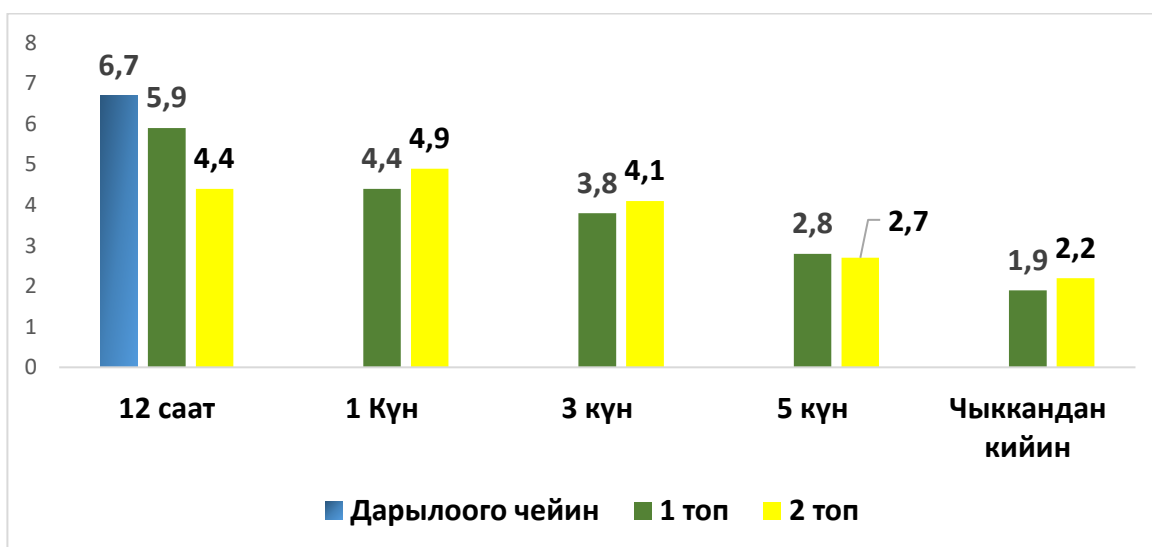
Хирургиялык дарылоодон кийин коштондудагы тоголок формадагы жаралыш симптомунун жана куулуктагы асимметриянын азайышы (28%) байкалат, бул консервативдүү дарылоого салыштырмалуу (79,2%) айтарлык деңгээлде төмөн экенин аныктады.

Демек, таблицадагы маалыматтарга таянып, хирургиялык дарылоо натыйжалары консервативдик дарылоого караганда кыйла жогору экенин байкоого болот.

Дарылоого чейинки жана дарылоодон соңку мөөнөттө оору синдромунун динамикасы бааланган

Дарылоого чейинки мезгилде бейтаптар оору сезимин 6,7 балл деп баалашкан. Дарылануучу мекемеден чыккан соң, хирургиялык дарылоо алган бейтаптар оору сезимин 1,9 балл деп баалашса, ал эми консервативдик дарылоодон кийин бул көрсөткүч 2,2 баллга жеткен (3.2- сүрөттө чагылдырылган).

Үлүштүн 55,6% ооруксунуу симптоматикасын, бейтаптар жеңил деп белгилесе, 33,3% аралык деңгээлде жана 11,1 пайызында – тагатсыздык жараткан оору ( 6 баллдан жогору) деп бааланган.



3.2 - сүрөт. ВАШ анкетасы боюнча оору синдромунун динамикасы (балл).

Көңүл бурууга арзый турганы, оперативдик дарылоого чейин ооруксунуу симптоматикасынын ургалдуулугун, бейтаптар урук безинин эпидидимис зонасында белгилеген болсо, ал эми оперативдик дарылоодон соң, кесилген жараат аянтынын ооруганын билдирген, мунун натыйжасында, салыштыруу жүргүзүү мүмкүн болбой калган. Кошумча түрдө бейтаптардын оору симптоматикасын жоюу дары каражаттары менен анальгетиктерди кабыл алуу мөөнөтүнүн узактыгы орточо эсеп менен  $3,5 \pm 1,4$  күндү түзгөндүгү белгиленди.

Мындан соң ар кыл мөөнөттөгү УДИ маалыматтары боюнча куурук органындагы кистанын диаметринин өзгөрүүсүнө анализ өткөрүлгөн (3.2-таблица).

1-топто кистанын диаметри 1 см чейинки ( $0,78 \pm 0,4$ ), ал эми 2-топто оперативдүү дарылоо методу тандалып алынгандыктан диаметри 3 см жана андан чоң ( $2,9 \pm 0,7$ ) бейтаптар басымдуулук кылышкан.

3.2-таблица – Салыштырмалуу топтордогу бейтаптарда кистанын өлчөмүнө жараша оорулуулардын бөлүштүрүлүшү

Кистанын өлчөмү, см	1-топ (n=24)		2-топ (n=25)	
	абс.	%	абс.	%
- 1 см чейин	10	41,7	6	24,0
- 2 см чейин	9	37,5	9	36,0
- 3 см чейин жана жогору	5	20,8	10	40,0

Клиникалык топтогу бейтаптарда илдеттик процессти четке чыгаруу максатында жалпы кан жана заара анализдери изилденди. (3,3 жана 3,4-таблицада чагылдырылган).

3.3-таблица – Салыштармалуу топтордо дарылоого чейинки жалпы кан анализинин жыйынтыктары

Көрсөткүчтөр	1-топ (n=24)	2-топ (n=25)
Эритроциттер, $10^{12}$	4,5±0,56	4,4 ± 0,47
Гемоглобин, г/л	125,1± 5,32	122,3± 5,24
Лейкоциттер, $10^9$	5,1±0,11	4,8± 0,15
СОЭ, мм/ч	12,2 ± 3,6	10,7 ± 3,1
Тромбоциттер, $10^9$	228,3± 2,6	231,4 ± 3,3
Гематокрит, %	42,5± 2,4	41,8± 4,0

Жогоруда чагылдырылган таблицаларга таянсак (3,3 жана 3.4) жалпы клиникалык лаборатордук изилдөөлөрдүн негизинде илдеттик процесс жок экени аныкталган. Ошондой эле, иммунологиялык аспектке көңүл бурганда, ИЛ-6 жана шишик нероз альфа-факторунун деңгээлинин көтөрүлүшү байкалган.

3.4-таблица – Салыштырмалуу топтордо дарылоого чейинки жалпы заара анализинин жыйынтыктары

Көрсөткүчтөр	Салыштыруу үчүн топтор	
	негизги топ (n=24)	контролдук топ (n= 25)
Лейкоциттер, к.т.	2,18± 0,41	2,33 ± 0,28
Эритроциттер, к.т.	0,47± 0,23	0,38± 0,42
Бактериялар, к.т.	1,21± 0,17	1,13± 0,22
Белок, г/л	0,03 ± 1,3	0,03 ± 1,2

Топтор аралык полимераздык тиктүү реакциянын жыйынтыктары (3.5-таблицада көрсөтүлгөн).

3.5-таблица - Дарылоого чейин уретрадан алынган мазок микрофлорасынын көрсөткүчтөрүн салыштырмалуу топтордогу жыйынтыктары.

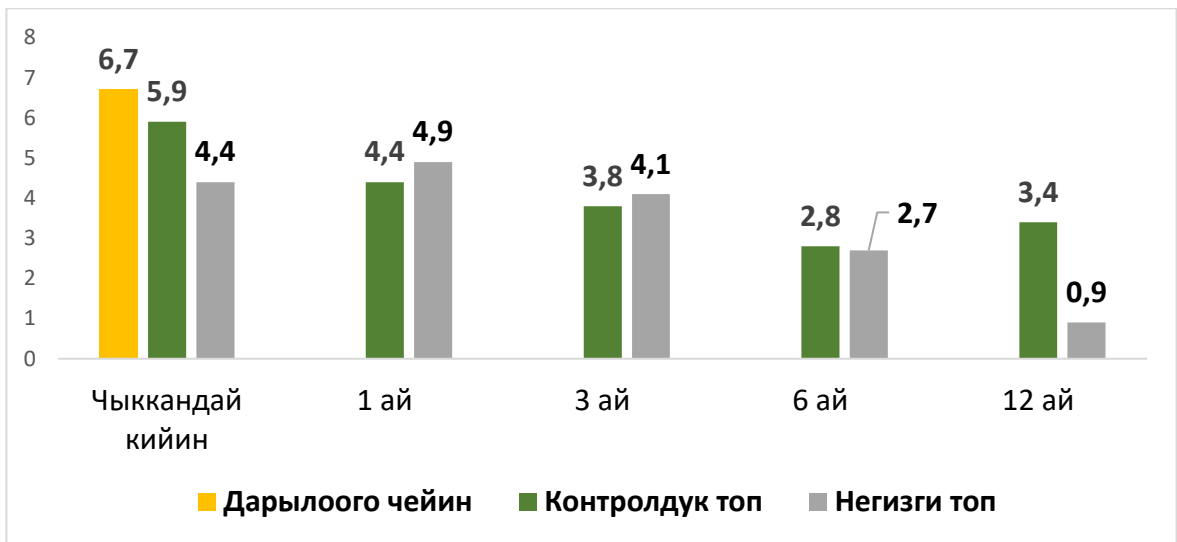
Көрсөткүчтөр	Салыштыруу үчүн топтор	
	негизги топ (n=24)	контролдук топ (n= 25)
Лейкоциттер, к.т.	3,45±1,28	4,21±1,25
Эритроциттер, к.т.	-	-
Эпителий, к.т.	5,51±3,21	4,48±2,86
Таякчалар, к.т.	2,56±3,23	3,12±2,78
Кокктор, к.т.	1,45 ± 2,34	1,88 ±2,85
Гонококктор, к.т.	-	-
Трихомонаддар, к.т.	-	-
Сперматозоиддер, к.т.	-	-
Уреаплазма уреалитикум	4 (3.4%) аныкталды	4 (3.4%) аныкталды
Микоплазма гениталиум	2 (1.7%) аныкталды	3 (2.5%) аныкталды

Гениталдык герпес	3 (2.5%) аныкталды	3 (2.5%) аныкталды
-------------------	--------------------	--------------------

Полимераздык тиктүү реакциянын жана иммуноферменттик анализинин жыйынтыктарынан улам, хирургиялык жана консервативдик ыкмага бөлүнгөн бейтаптарда, жалпы жолу менен алганда (13,7 %) жыныстык жолдор аркылуу жугуучу (ЖЖАЖ) инфекциялардын бар экендиги аныкталган. Белгилүү болгондой жана көптөгөн изилдөөчүлөрдүн пикирине ылайык хламидиоз жана гонорея өңдүү ЖЖАЖ инфекциялар урук безинин коштондусун сезгенүүсүнө алып келиши мүмкүн, бул болсо ыйлаакчанын пайда болушуна шарт түзүшү толук ыктымал, бирок ошентсе да жыныстык жол аркылуу жуккан инфекциялар менен кистоздук түзүлүштөрдүн өнүгүшү ортосундагы түздөн-түз байланышы, бул алардын өнүгүшүнүн башкы фактору катары эсептелбейт [82].

Ошондой эле кабыл алууга ыңгайлуу болуу үчүн биз дарылоо иштери өткөрүлгөндөн соң, жыл аралыгында негизги жана контролдук топтордогу кисталардын диаметринин орточо көрсөткүчтөрүн графикалык түрдө чагылдырдык (3.3-сүрөт). Графикте чагылдырылгандай, консервативдик жана хирургиялык дарылоо ыкманын негизинде, ыйлаакчанын өлчөмдөрү кыйла кичирейген. Алынган маалыматтар боюнча хирургиялык дарылоодон кийин деле кичинекей көлөмдө, тагыраак айтканда 0,9 мм чейин кисталардын пайда болуусу ыктымал. Башкача айтканда энуклеациядан жана урук безинин коштондусундагы кистаны радикалдуу түрдө кесип алып салуудан кийин деле алар кайрадан пайда болушу мүмкүн.

Ошентип, колдонулган методдор кистанын өлчөмүнө карата эффективдүү болуп саналышканы менен, айрыкча, кан курамындагы ИЛ-6 жана ТНФ- $\alpha$  деңгээлине карата, тиешелүү суроолордун көпчүлүгү ачык бойдон калуу менен сезгенүүгө каршы дары каражаттарынын комплекстүү түрдө колдонулушун талап кылат.



3.3-сүрөт. Тастыктоо топтогу оорулуулардын ыйлаакчаларынын убакыт аралыктарындагы өзгөрүшү (мм).

Ацеклофенак дарылоо каражаты эффективдүү сезгенүүнү жоюуучу дары экенин эске алып, операциядан кийинки мезгилинин 15-күнүндө сывороткадагы интерлейкин-6 жана шишик некрозунун-альфа факторунун көрсөткүчтөрүн анализдедик. Изилдөөнүн жыйынтыктары 3.6 таблицада чагылдырылган [78].

3.6-таблица – Операциядан кийинки мөөнөттө 49 бейтаптын кан сывороткасындагы IL-6 жана TNF- $\alpha$  көрсөткүчтөрүн бөлүштүрүү ( $M \pm m$ )

Көрсөткүчтөр	Дарылоого чейин		Дарылоодон кийин		P
	негизги топ	контролдук топ	негизги топ	контролдук топ	
IL-6, пг/мл	14,2 $\pm$ 1,5	14,7 $\pm$ 1,7	3,7 $\pm$ 1,6	12,6 $\pm$ 2,1	<0,05
TNF- $\alpha$ , пг/мл	12,8 $\pm$ 1,3	18,8 $\pm$ 1,8	5,4 $\pm$ 1,5	15,8 $\pm$ 2,3	<0,05

Операциядан кийинки мезгилде негизги топтун 22 (88 %) бейтаптарында кан суусунун интерлейкин-6 жана шишик некрозунун – альфа факторунун көрсөткүчтөрү экинчи топко салыштырмалуу бир кыйла азайгандыгын ишенимдүү түрдө аныктадык, бул болсо ацеклофенак препаратынын оң натыйжалуу таасиринен кабар берет ( $p < 0,05$ ).

Операциядан кийин оорунун белгилеринин пайда болушуна жараша бейтаптарга «Ацеклофенак» препаратынын 100 мг дозасы күнүнө 1 жолу



сайылып, терапия андан ары таблеткалык түрдө күнүнө 2 жолу пероралдык ичүү аркылуу улантылган. Ацеклофенак менен дарылоонун узактыгы 7 күн болгон.

Дарылоо курсу аяктаган соң, контролдук топтогу ацеклофенак дарысын ичпеген бейтаптарда цитокиндердин, атап айтканда интерлейкин-6 жана шишик некрозу-альфа факторунун параметрлери операцияга чейинки деңгээлинде өзгөрүүсүз калды.

Мындан тышкары негизги топтогу оорулуулардын комбинацияланган дарылоо программасына операциядан кийин урук безинин коштондусунун жана киста кабыкчасынын негизги кыртыштарына 3000 МЕ өлчөмүндө “Бовгиалуронидаза азоксимер” препараты интраоперациялык түрдө, ошондой эле кошумча түрдө “Бовгиалуронидаза азоксимер” 3000 МЕ препараты булчуң этке 5 күндө 1 жолудан куюлган. Жалпы дарылоонун курсу 5 инъекцияны камтыйт.

Стандарттык четтөөлөрдүн чегиндеги өтө чоң эмес вариацияларды эске албаганда дарылоону жүргүзүүдөн мурун сезгенүү цитокиндери, атап айтканда интерлейкин – 6 жана шишик некрозунун-альфа факторунун көрсөткүчтөрү негизги жана контролдук топтор арасында дээрлик бирдей эле болгон. Ал эми комплекстүү жана комбинацияланган терапия, анын ичинде ацеклофенак жана бовгиалуронидаза азоксимер препараты колдонулгандан кийин, интерлейкин-6 жана шишик некрозу альфа-факторунун көрсөткүчтөрү  $14,2 \pm 1,5$  жана  $12,8 \pm 1,3$  пг/млден  $3,7 \pm 1,6$  жана  $5,4 \pm 1,5$  пг/млге чейин төмөндөгөн. Бул жүргүзүлгөн терапиянын жогорку эффективдүүлүгүн тастыктайт.

3.7 таблицада чагылдырылгандай дарылоонун алдында жана андан соңку убакта интерлейкин-6 жана шишик некрозу – альфа факторунун ортосундагы корреляция коэффициенти - 0,187 экендигин белгилесе болот, ал кайтарым олутсуз корреляция экендигин көрсөтөт. Бул көрсөткүч статистикалык мааниге ээ эмес  $p = 0,198$ .

Дарылоонун алдында шишик некрозу - альфа фактору менен жана андан соңку убакта интерлейкин-6нын ортосундагы өз ара байланыш көрсөткүчү 0,488ди түзөт жана орто деңгээлдеги оң байланышты көрсөтөт. Бул натыйжа статистикалык көз

карандылыгты чагылдырат ( $P = 0,000$ ). Ал эми дарылоонун алдында жана андан соңку убакта интерлейкин - бнын денгээлдеринин ортосундагы өз ара байланыш 0,117ди түзүп, ал алсыз жана статистикалык жактан маанилүү эмес экендигин аныктайт ( $P = 0,424$ ).

3.7-таблица – Спирмен корреляциясынын коэффициенти боюнча алынган маалыматтар

			ИЛ дарылоого чейин	ТНФ дарылоого чейин	ИЛ дарылоодон кийин	ТНФ дарылоодон кийин
Spearman's Rho	ИЛ дарылоого чейин	Correlation Coefficient	1,000	-0,187	0,488	0,117
		Sig. (2- tailed)	.	0,198	,000	0,424
	N	49	49	49	49	
	ТНФ дарылоого чейин	Correlation Coefficient	-0,187	1,000	-0,030	0,692**
Sig. (2- tailed)		,198	.	0,839	,000	
N	49	49	49	49		
ИЛ дарылоод он кийин	Correlation Coefficient	0,488**		1,000	0,484**	
	Sig. (2- tailed)	,000	,839	.	,000	
N	49	49	49	49		
ТНФ дарылоод он кийин	Correlation Coefficient	,117	0,692**	0,484**	1,000	
	Sig. (2- tailed)	,424	,000	,000	.	
N	49	49	49	49		

\*\* . Корреляция 0,01 деңгээлинде (эки тараптуу).

Мурда белгиленгендей, дарылоонун алдында шишик некрозу-альфа фактору менен интерлейкин-бнын ортосундагы өз ара байланыш алсыз жана маанисиз болгон (-0,187). Дарылоодон соңку убакта өз ара байланыш көрсөткүчү 0,030ду түзүп, бул дагы маанилүү байланыштын жоктугун аныктайт ( $p = 0,839$ ). Ал тургай, дарылоодон соңку убакта шишик некрозу-альфа факторунун өз ара байланыш көрсөткүчү– 0,692 түзөт, бул күчтүү оң байланыш экендигин жана бул натыйжа статистикалык көз карандылыгты чагылдырат ( $p = 0,000$ ). Ал эми дарылоонун алдында шишик некрозу-альфа факторунун денгээлинин жогорулашы

дарылоодон соңку убакта жогорулашына түздөн-түз байланыштуу экенин билдирет.

Дарылоодон соңку убакта интерлейкин-бнын көрсөткүчтөрү менен өз ара байланыш дарылоонун алдында олуттуу оң байланышты көрсөтөт (0,488), ал эми дарылоодон соңку убакта шишик некрозу-альфа фактору менен өз ара байланыш 0,484тү түзөт, бул натыйжа статистикалык көз карандылыкты чагылдырат ( $P = 0,000$ ). Бул интерлейкиндин деңгээлинин жогорулашы дарылоо учурунда шишик некрозунун – альфа факторунун деңгээлинин көтөрүлүшү менен байланыштуу экенин көрсөтөт.

Дарылоонун алдында жана андан соңку убакта шишик некрозу-альфа факторунун өз ара байланышы маанилүү оң байланыш деп бааланат (0,692) жана байланыштык карым катнаш бар экенин далилдейт, ал эми интерлейкин – б болсо дарылоодон соңку убакта күчтүү оң байланыш катары белгиленет- 0,484, бул натыйжа статистикалык көз карандылыкты чагылдырат ( $P = 0,000$ ). Бул дарылоодон соңку убакта интерлейкин-бнын деңгээлин өсүшү дарылоодон кийинки TNF жогорулоосуна барабар экендигин билдирет.

Ошентип, аныкталган корреляциялар дарылоодон кийинки интерлейкин-б деңгээли, дарылоо алдындагы интерлейкин-б жана дарылоодон кийинки шишик некрозу-альфа факторунун ортосунда түз байланыш бар экенин көрсөттү. Эгер шишик некрозу альфа фактору тууралуу айтсак, акыркы жыйынтыктар баштапкы көрсөткүчтөр менен тыгыз байланышта экени байкалууда жана акыркы көрсөткүчтөрү анын дарылоодон кийинки өлчөмүнө таасир эте берерин билдирет. Бул корреляциялар тууралуу маалыматтар сезгентүүчү маркерлер менен сезгенүүгө каршы каражаттарды колдонуу аркылуу дарылоо иштеринин таасири ортосундагы өз ара байланышты жакшы аңдап түшүнүү үчүн пайдалуу болуусу ыктымал.

Андан ары биз жыл ичиндеги ИЛ-бнын жогорку өлчөмү урук безинин коштондусундагы кисталардын өнүгүү фактору болуп саналабы же саналбайбы деген өңдүү тобокелдиктер боюнча алынган жыйынтыктарды келтирдик жана

дарылоо иштерине сезгенүүгө каршы каржааттарды колдонуу зарыл болгон бейтаптардын санын белгиледик (табл.3.8).

3.8-таблица – Салыштырмалуу топтордогу негизги эсептер

<b>Кандагы ИЛ-6 өлчөмү</b>	<b>Кисталар аныкталган</b>	<b>Кисталар аныкталган жок</b>	<b>Бардыгы</b>
<b>нормадан жогору</b>	87	29	116
<b>Нормада</b>	103	210	313
<b>Бардыгы</b>	190	239	429

Бардыгы болуп изилдөө иштерине 429 бейтап катышкан. Алардын ичинен 116 бейтапта жалпы сандын ичинен цитокиндердин, тактап айтканда интерлейкин-бнын деңгээли чектик маанилерден жогору болгон, пайыздык көлөм менен алганда 27% пайызды түзгөн. Кийинки тереңирээк анализ жана репродуктивдүү абалды изилдөөдө 116 оорулуулардын арасында 75% пайызында урук безинин коштондусунда кистоздук жаралыш аныкталган жана 25% калган бейтаптарда кистоздук жаралыштар аныкталган эмес. Калган 313 бейтапта (жалпы сандын 73%) интерлейкин-бнын деңгээли нормалдуу чектен чыкпаган жана 103 бейтаптан (интерлейкин-бнын деңгээли нормалдуу өлчөмдөгүлөрдүн 33%) кистоздук жаралыш аныкталса, 210 бейтаптан (интерлейкин-бнын деңгээли нормалдуу өлчөмдөгүлөрдүн 67%) киста аныкталган эмес.

ИЛ-бнын өлчөмү жогору топто аныкталган кисталардын саны (75%) ИЛ-6 өлчөмү нормадагы топко (33%) салыштырмалуу алда канча көп болгон. Бул кандагы ИЛ-6 деңгээлинин жогорулашы менен кисталардын ортосундагы байланышты көрсөтүшү мүмкүн, бирок бул байланышты тастыктоо үчүн кошумча изилдөөлөрдү өткөрүү зарыл.

Демек, жыйынтыктар көрсөткөндөй, интерлейкин-бнын деңгээли жогору болгон бейтаптарда интерлейкин-бнын деңгээли нормалдуу болгон бейтаптарга караганда кисталардын саны көп кездешет. Бул жыйынтыктар ИЛ-6 өлчөмү

менен орун алган кистанын ортосундагы байланыштын мүмкүн экендигинен кабар берет жана патофизиологиялык механизмдерди ырастоо жана түшүнүү үчүн аны андан ары изилдөөнү талап кылат.

Төмөнкү 3.9-таблицада эсептик көрсөткүчтөрдүн мааниси келтирилди  
3.9-табл. – Салыштырмалуу топтордогу эсептик көрсөткүчтөрдүн маанилери

<b>Салыштырмалуу топтор</b>	<b>Кисталардын аныкталуу жыштыгы</b>	<b>95% ИИ</b>
<b>Тобокел тобу</b>	75% ± 7,5	54,2% – 39,1%
<b>Салыштырма топ</b>	32,9% ± 0,8	38,1% - 27,3%
$p \leq 0,001$		
<b>Мүмкүнчүлүктөрдүн катыштыгы</b>	4,5	-
<b>Салыштырмалуу тобокелдик</b>	3,7	3,3 – 4,2
<b>Атрибутивдүү тобокелдик</b>	42,1% ± 8,9%	24,7 – 59,5%
<b>NNT (сөзсүз дарылоо керек болгон бейтаптардын саны)</b>	2,4	2,0 – 4,1

Алынган жыйынтыктарга таяна турган болсок, анда тобокелдик топто кисталардын аныкталуу жыштыгы 75% ± 7,5 түзөт, салыштырма топто бул көрсөткүч 32,9% ± 8,9ди камтыйт. Бул төмөнкү жыйынтыктарга алып келет: Тобокелдик тобу үчүн кисталардын аныкталышы салыштырмалуу топтогу бейтаптарга караганда 2-2,5 эсе жогору экенин билдирет, бул аталган топтогу бейтаптарда кисталардын пайда болуу коркунучунун жогору экенин көрсөтөт.

Жогору тобокелдикке ээ болгон бейтаптар үчүн ишеним интервалы (ИИ) 54,2% – 39,1%ды түзөт жана кисталардын чыныгы табылышы 95% ыктымалдык менен ушул чектөөлөрдө болушу мүмкүн. Салыштырма топ үчүн ишеним интервалы 38,1% – 27,3%ды түзөт, р-мааниси ≤ 0,001.

Мүмкүнчүлүктөрдүн катыштыгы 4,5ти түзгөн. Бул өз кезегинде салыштырма топтогуларга караганда тобокел тобундагы бейтаптарда кистанын аныкталуу мүмкүнчүлүгүнүн 4,5 эсеге жогору экендигин билдирет.

Салыштырмалуу тобокелдик - 3,7ни түзөт, ишеним интервалы 3,3 – 4,2

камтыйт, бул да тобокелдик топто урук безинин коштондусунун ыйлаакчасы пайда болуу коркунучунун салыштырмалуу топко караганда кыйла жогору экенин тастыктап турат.

Атрибуттук тобокелдик  $42,1\% \pm 8,9\%$ ды түзөт, бул топто табылган кисталардын  $42,1\%$ ды түздөн-түз белгилүү тобокелдик факторунун (мисалы, ИЛ-6 деңгээли) таасиринен пайда болушу мүмкүн экенин көрсөтөт. Ишеним интервалы ( $24,7\% - 59,5\%$ ) бул маанинин минималдуу жана максималдуу диапазонун көрсөтөт.

NNT (сөзсүз дарылануусу керек болгон бейтаптардын саны)  $2,4$ тү түзөт ( $2,0$  ден  $4,1$ ге чейин), бул өз кезегинде кистанын дагы бир жаңы жаралышын алдын алуу үчүн орточо эсеп менен тобокел тобундагы  $2,4$  бейтапты дарылоо зарыл экендигин билдирет.

Ошентип, алынган маалыматтардан топтор менен кисталардын пайда болуу тобокелдигинин ортосундагы олуттуу байланышты көрүүгө болот жана ал салыштырма топко караганда тобокел тобундагылардан аныкталган кисталардын жогорку жыштыгы менен ырасталат. Салыштырмалуу тобокелдиктин жана мүмкүнчүлүктөрдүн катыштыгынын жогорку көрсөткүчтөрү тобокелдик тобуна андан ары клиникалык байкоо жүргүзүү жана кийлигишүү зарылдыгын көрсөтөт. Алынган бул жыйынтыктар жогорку клиникалык мааниге ээ.

Кийинки кезекте дарылоонун эффективдүүлүгүн жана ыкманы тандоо боюнча айрым өзгөчүлүктөрдү 3.10-таблицада келтиребиз, ал узак мөөнөттүү жыйынтыктарды камтыйт.

Хирургиялык жана консервативдик дарылоонун натыйжалуулугун салыштыруучу изилдөөлөрдө рецидивдердин пайыздык көрсөткүчтөрү талданган. Диаграмманын негизинде, хирургиялык кийлигишүүдөн кийин бир жылдык байкоо учурунда кайталануу пайызы  $1,8\%$  түзүп, бул консервативдик дарылоодон ( $2,8\%$ ) айтарлык төмөн экендиги аныкталган. Бул көрсөткүчтөр хирургиялык дарылоонун кисталарды дарылоодо жогору натыйжаларга алып

келерин тастыктайт.

Хирургиялык ыкма менен дарыланган бейтаптардын канааттануусу жана жашоо сапатынын жакшырганы диаграммада көрсөтүлгөндөй, бир жыл ичинде 51,7% түзгөн. Көзөмөл тобунда бул көрсөткүч 2 эсе төмөн болуп, 25,9% түзгөнү байкалууда. Мындай канааттануу деңгээлинде орун алган айырмачылык жүргүзүлгөн бардык байкоо иштеринин жүрүшүндө сакталган жана айрыкча ал дарылоо иштеринен бир жылдан кийин көрүнөт.

Ошентип, убакыттын өтүшү менен консервативдик дарылоодон өтүшкөн бейтаптардын канааттануу деңгээли азайып, ал эми хирургиялык дарылоо алышкан бейтаптардын арасындагы канааттануу деңгээли алда канча өскөндүгүн байкоого болот. Бул өз кезегинде хирургиялык дарылоо иштеринин узак мөөнөттү камтыган эффективдүүлүгүн жана туруктуу натыйжасын айгинелеп, дарылоо иштерин өткөрүп жатышкан андролог дарыгерлери менен бейтаптарга дарылоонун натыйжалуу ыкмасын тандап алууларына жардам берет.

3.10-таблица – Дарылоодон кийин ар кандай мезгилде салыштырылган топтордогу дарылоо иштеринин натыйжалуулугу (n=49).

Параметрлер	мөөнөтү	консервативдүү терапия	Хирургиялык дарылоо	Р	Диаграмма
Рецидив (%)	1 ай	0,5	0,1		
	3 ай	1,2	0,4		
	6 ай	2,3	1,2		
	1 жыл	2,7	1,8		
Дарылоо иштерине канааттанды (%)	1 ай	32,8	41,2		
	3 ай	37,4	40,4		
	6 ай	29,1	42,2		
	1 жыл	25,9	51,7		



## **Резюме.**

Салыштырмалуу анализ консервативдик жана комплекстүү комбинацияланган хирургиялык дарылоо ыкмаларынын натыйжалуулугун баалоого мүмкүнчүлүк берди. Ал оору симптоматикасы боюнча сурамжылоолордун жыйынтыгы, кисталардын регрессиясы, цитокиндерди изилдөө, дарылоо ыкмаларын тандоодо оптималдуу варианттарды аныктоо, бейтаптардын канааттануусу, жашоо сапатынын жогорулашы жана рецидивдердин кайталануусуна байланыштуу тобокелдик факторунун катышы боюнча натыйжаларды камтыйт.

Кисталардын болуусу жана куулук органынын асимметриясы өңдүү бардык параметрлер боюнча симптомдордун азаюусу хирургиялык дарылоонун алда канча натыйжалуу экендигин ырастады. Мунун өзү консервативдик дарылоого салыштырмалуу хирургиялык ыкма бейтаптарды дарылоодо алда канча натыйжалуу экендигин айгинелейт.

Изилдөө иштеринин негизиндеги байкоо жүргүзүүлөр аталган эки метод менен дарылоодон кийин киста көлөмүнүн кичирейгендиги байкалган.

Сезгенүү цитокиндери, ошондой эле интерлейкин-6 жана шишик некрозу-альфа факторунун УБКнын кистоздук ооруларынын этиологиясы жана патогенезинде маанилүү роль ойнойт. Бул цитокиндер кистоздук түзүлүштөрдүн пайда болуусуна жана өнүгүшүнө көмөктөшүп, ошондой эле ткандарды сезгентүүгө жана жабыркоолорго болгон сезимталдуулугун жогорулатат, бул өз кезегинде оорунун клиникалык көрүнүшүнө жана жүрүшүнө түздөн-түз таасир этет. Дарылоодо бул цитокиндердин деңгээли арасында салыштырмалуу корреляциялар аныкталды. Аларды тактоо дарылоонун оптималдуу ыкмасын тандоого жардам берет, анын ичинде сезгенүүнү жөнгө салуу жана ткандарды калыбына келтирүү үчүн сиңирүүчү жана сезгенүүгө каршы препараттарды дайындоо.

УБК кисталарынын пайда болуусу жана жогоруда аталган цитокиндердин деңгээли арасында маанилүү байланышы аныкталды. Бул факт, изилдөөдөн өткөн бейтаптардын 75%ында цитокиндердин деңгээлинин жогорулашы

байкалганы менен тастыкталат. Бул маалыматтар ИЛ-6 жана ФНО- $\alpha$  деңгээлинин көтөрүлүшү кисталардын пайда болушунда жана өнүгүсүндө тобокелдик фактору болушу мүмкүн экенин көрсөтөт. Салыштырмалуу тобокелдиктин жана мүмкүнчүлүк катыштыгынын жогорку көрсөткүчтөрү клиникалык байкоолорду андан ары улантуу жана тобокелдик тобуна кийлигишүүлөрдүн зарыл экендигин көрсөтөт.

Бул алынган жыйынтыктар дагы жогорку клиникалык мааниге ээ жана дарылоо иштерин өткөрүп жаткан дарыгердин урук безинин коштондусундагы кистаны дарылоо жана оптималдуу вариантын тандап алууга жардам берет.

Оперативдик дарылоо ыкмасында рецидивдердин пайыздык көрсөткүчү алда канча төмөн экендигин көрсөттү. Мисалы, хирургиялык кийлигишүүлөрдөн кийин рецидивдер 1,8%ды түзгөн, бул көрсөткүч консервативдик методдо 2,7% . Өз кезегинде бул хирургиялык дарылоонун алда канча артыкчылыктуу экендигин айгинелейт.

Хирургиялык дарылануудан өтүшүп, дарылоонун жыйынтыгына ыраазы болгон бейтаптардын саны айрыкча 6 айдан жана 1 жылдан соң алда канча жогору экендигин көрүүгө болот. Мисалы, 1 жылга карата канааттангандардын саны 51,7 пайызды түзгөн, ошол эле учурда алар консервативдүү топто болгону - 25,9%. Мунун өзү хирургиялык кийлигишүүлөрдөн кийин жашоо сапатынын жакшыргандыгынан кабар берет.

Жыйынтыктап жатып урук безинин коштондусундагы кистаны дарылоо үчүн колдонулган хирургиялык кийлигишүүлөр узак мөөнөттүү жыйынтыктарга ээ болууну жана рецидивдер тобокелдигин минималдаштырууну каалаган бейтаптар үчүн артыкчылыктуу метод болуп саналарын белгилей кеткибиз келет.

Консервативдик жана хирургиялык дарылоо методун тандоодо тобокелдиктер менен бирге эле анын артыкчылыктарына дагы маани берүү абзел. Хирургиялык дарылоо методу бейтаптын толук канааттануусун жана оорунун контролдукка алынуусун камсыздайт, ошол эле учурда консервативдик дарылоодо инвазивдүү жолдор дээрлик жок болгону менен, рецидивдердин жогорку тобокелдиги орун алуусу ыктымал.

Инвазивдүү метод колдонулбаганы менен консервативдик дарылоо рецидивдердин жогорку тобокелдиги менен коштолот, ошол эле учурда хирургиялык дарылоо оорунун көзөмөлгө алынуусун жана бейтаптардын жогорку даражада канааттануусун камсыз кылат.

Жыйынтыктап айтканда, биздин изилдөөнү негиздеп, УБК кистаны хирургиялык дарылоо консервативдик терапияга караганда эң эле натыйжалуу жана бейтапты канааттандыруучу вариант болуп эсептелет.

Бул изилдөөлөр мыкты натыйжаларга жетүү үчүн дарылоо методун туура тандап алуунун канчалык маанилүү экендигин белгилейт.

## 4-БАП

### **ИШТЕЛИП ЧЫККАН КОМБИНАЦИЯЛУУ МЕТОДДУН КЛИНИКАЛЫК НАТЫЙЖАЛУУЛУГУН ЖАНА УРУК БЕЗИНИН КОШТОНДУСУНУН КИСТАЛЫК ӨЗГӨРҮҮЛӨРҮ МЕНЕН ЖАБЫРКАШКАН БЕЙТАПТАРДЫН ТУКУМ ЖАРАТУУЧУ ЖӨНДӨМҮНӨ ТИЙГИЗГЕН ТААСИРИН БААЛОО ЖЫЙЫНТЫКТАРЫ**

Бул бөлүмдө урук безинин коштондусунун кисталык өзгөрүүлөрү менен жабыркашкан 67 бейтаптын тукум жаратуу мүмкүнчүлүгүнүн абалына жүргүзүлгөн изилдөө иштеринин жыйынтыгы берилди; бейтаптар 2 топко бөлүнгөн: негизги топтогу 33 бейтап сунушталган айкалыштырылган (комбинацияланган) ыкма боюнча дарыланган, 34 бейтап стандарттык оперативдүү кийлигишүү - энуклеация (Хинман) методикасы боюнча жүзөгө ашырылган.

#### **4.1. Кистоздук өзгөрүүлөр менен жабыркашкан бейтаптардын фертилдүүлүк абалынын дарылоо иштерине чейинки өзгөчөлүктөрү**

Илимий изилдөө жүргүзүү учурунда репродуктивдүү ден соолукка таасир этүүчү комплекстүү факторлор изилденди. Аталган система төмөнкү компоненттерден турат:

1. Анамнез: ар кандай оорулар, травмалар, операциялар, репродуктивдүү органдардын онкологиялык оорулары, ошондой эле репродуктивдүү ден соолугуна таасир этүүчү мүмкүн болгон аллергиялар менен бирге башка фактор боюнча жалпы ден соолук абалы жөнүндө маалымат топтоо;

2. Клиникалык текшерүү: урук безинин көлөмүнүн же формасынын өзгөрүүсү, кисталардын же шишиктерди болуусу өндүү репродуктивдүү ден

соолугунун көйгөйлөрүн көрсөтүүчү белгилерди жана симптомдорду аныктоо максатында бейтапты медициналык текшерүүдөн өткөрүү;

3. Лаборатордук изилдөөлөр: тестостерон, фолликулду стимулдаштыруучу гормон (ФСГ) жана лютеиндештирүү гормон (ЛГ), өндүү гормондордун өлчөмүн, ошондой эле репродуктивдүү ден соолугуна таасир этүүсү мүмкүн болгон инфекцияларды аныктоо.

4. Ультрадобуштук изилдөөлөр: Куулук органдарынын анатомиялык өзгөчөлүктөрүнүн абалы бааланган, атап айтканда сызыктуу өлчөмдөр, узундугу, туурасы жана калыңдыгы.

5. Спермограмманын анализи: Сандык жана сапаттык көрсөткүчтөрүн баалоо.

6. Гистологиялык изилдөөлөр: Урук безинин коштондусундагы кистоздук түзүлүштөрдөн алынган ткандарындагы морфологиялык өзгөрүүлөрдү баалоо.

7. Психологиялык жана социалдык макамды баалоо: стресс, депрессия, алкоголизм, баңгилик ж.б. ушул өндүү репродуктивдүү ден соолугуна таасир этүүсү мүмкүн болгон факторлорду аныктоо үчүн бейтаптардын психологиялык жана социалдык макамын баалоо.

Дарылоо, алдын алуу иштеринин планын иштеп чыгуу үчүн бул компоненттерди баалоонун жыйынтыгы боюнча биз эркектердин репродуктивдүү ден соолуктун абалын, ошондой эле клиникалык изилдөөлөрдүн натыйжасында аныкталган жана алда канча кеңири жайылган абалдардын айрымдарын аныктап алдык, алар менен төмөндө тааныштырабыз.

Бардык бейтаптар репродуктивдүү жаш куракта болушкан (4.1.1-табл): 18-29 жаштагылар - 31,4 %; эң көп өлчөм 30-39 жаштагылар, тагыраак айтканда - 43,3%; 40-49 жаштагылар - 17,9% жана эң эле кичине көлөм 7,4% бул - 50 жаштагылар.

4.1.1- таблица – Бейтаптарды жаш курагы боюнча бөлүштүрүү (n=67)

Жаш курактык топ	Абс. сан	%
18-29 жаш	21	31,4
30-39 жаш	29	43,3
40-49 жаш	12	17,9
>50 жаш	5	7,4
<b>Баардыгы</b>	<b>67</b>	<b>100,0</b>

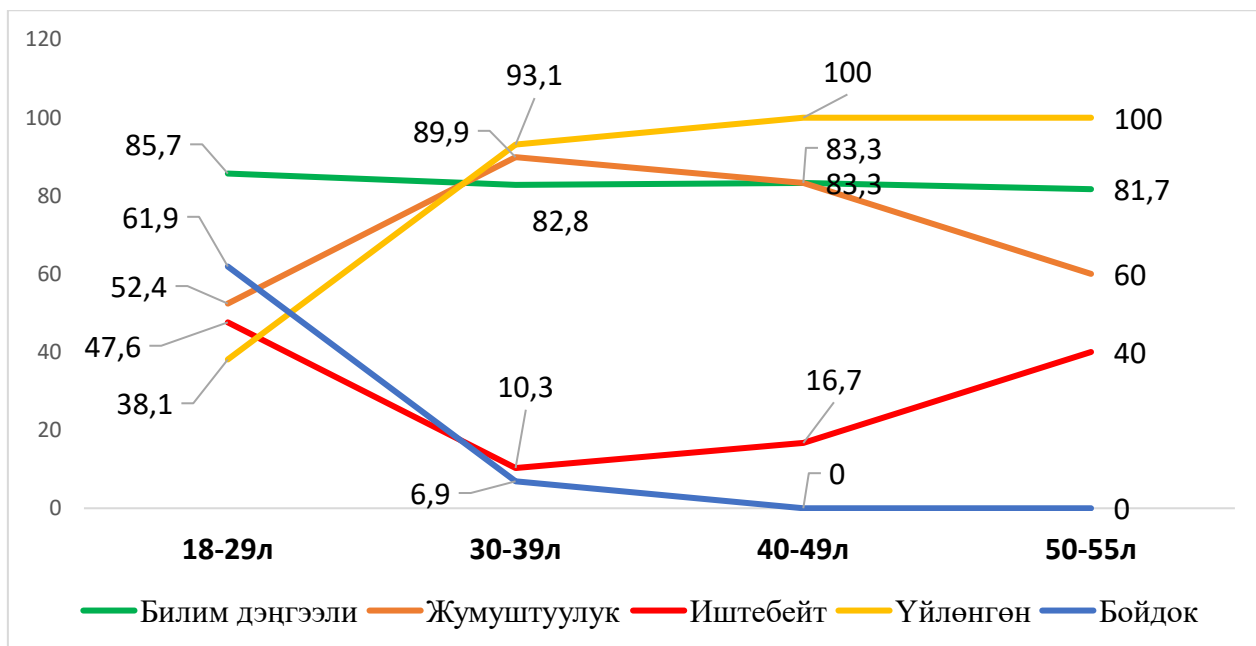
Жалпы жолунан алганда, изилдөө иштеринин жыйынтыгы жана репродуктивдүү ден соолукту изилдөө иштеринин натыйжасында алынган маалыматтардын жыйынтыгы боюнча социалдык макам маанилүү фактор болуп саналат; аны эркектердин ден соолугун баалоо жана алардын жашоо сапатын жакшыртуу үчүн стратегияларын иштеп чыгуу учурунда эске алуу зарыл .

Социалдык макам боюнча маалыматтар 4.1.2-таблицада берилди.

4.1.2-таблица – Жаш курак ортосундагы бейтаптардын социалдык макамы

Макамы	Жаш курагы							
	18-29 жаш		30-39 жаш		40-49 жаш		>50 жаш	
	абс. с	%	абс. с	%	абс. с	%	абс. С	%
Билими:								
- жогорку	10	47,6	14	48,3	7	58,3	3	60,0
- орто	8	38,1	10	34,5	3	25,0	2	40,0
- жок	3	14,3	5	17,2	2	16,7	1	0,0
Иштейт	11	52,4	26	89,7	10	83,3	3	60,0
Иштебейт	10	47,6	3	10,3	2	16,7	2	40,0
Никедө	8	38,1	27	93,1	12	100,0	5	100,0
Бойдок	13	61,9	2	6,9	0	0,0	0	0,0

Белгилүү болгондой билим берүү, иш, үй-бүлөлүк абал, психикалык ден соолук өңдүү нерселерди кучагына камтыган социалдык-экономикалык макам (4.1.1-сүрөт) жалпы жолунан ден соолук абалын аныктайт. Айлык маянасы аз эркектер адатта сапаттуу медициналык жардам ала алышпайт, мунун өзү алардын ден соолугуна тескери таасир этет; финансылык көйгөйлөрдөн улам келип чыккан стресс ар кыл мүнөздөгү ооруларды жаратат .



4.1.1-сүрөт – Жаш курак боюнча бейтаптардын социалдык макамы (%).

Билим деңгээли эркектердин өз ден соолугу жана кайсы бир оорунун алдын алуу жөнүндө маалыматтардан аздыр-көптүр кабардар болуусуна түздөн-түз таасир этет. Мисалы, билим деңгээли алда канча жогору эркектер, эреже катары сергек жашоо образы тууралуу алда канча кененирээк билишет жана тигил же бул медициналык жардам алуу мүмкүнчүлүгүнө көбүрөөк ээ болушат. Диаграммада берилген маалыматтарда 50-55 жаш аралыгында билим алган адамдардын үлүшү 81,7% түзөт, ал эми 18-29 жаш аралыгында билим алган адамдардын үлүшү 85,7% түзөт. Бул жакшы көрсөткүч болуп эсептелет.

Белгилүү бир профессиялар эркектин ден соолугуна, анын ичинде репродуктивдүү ден соолугуна олуттуу тобокелдик жаратуусу ыктымал. Мисалы, айыл чарбасына байланыштуу хлор-органикалык кошулмалар жана пестициддер өндүү зыяндуу өндүрүштө, төмөнкү жана жогорку температуралык шартта иштешкен эркектер ар кыл ооруларга, анын ичинде репродуктивдүү органдардын ооруларынын өөрчүп кетүү тобокелдиктерине дуушар болуулары ыктымал.

Коомубуздагы маданий жана социалдык нормалар салттуу гендердик ролдор менен байланышкандыгын, ошондой эле алар адамдын психикалык жана физикалык ден соолугуна тескери таасир этүүсү мүмкүн экендигин

белгилей кетүү зарыл. Мисалы, эл арасындагы “эркек деген эркектей болуп, анча-мынча нерсени тоготпошу керек” деген сөз эркектерди медициналык жардамга кайрылбай жүрө беришине алып келүүсү мүмкүн.

Социалдык макам эркектердин психикалык ден соолугуна таасир этүүсү мүмкүн. Айта кетчү нерсе, социалдык макамы төмөн эркектер башкаларга салыштырмалуу стресске көбүрөөк кабылышат; мунун өзү депрессия жана ар кандай психикалык оорулардын келип чыгуусун шарттайт.

Мындан соң биз 4.1.3-таблицасында бейтаптардын антропометрикалык мүнөздөмөсүн чагылдырганбыз.

Мындан тышкары, УБКнын кистоздук оорулары бар пациенттердин дене салмагынын индекси (ДСИ) изилденди. 18-29 жаштагы пациенттерде ДСИ  $22,7 \pm 3,2$  чегинде болгон. Жаш курактын жогорулашы менен 40-49 жаштагы бейтаптарда ДСИнин өсүшү байкалат, ал  $28,34 \pm 6,4$  чегинде жайгашат. Мындан тышкары, бойго карата дене салмагынын катышы бааланып, анын натыйжасында бойго карата ашыкча салмак бар экени белгиленди  $ДСИ > 25,0$ .

4.1.3-таблица – Эркектердин антропометрикалык мүнөздөмөсү

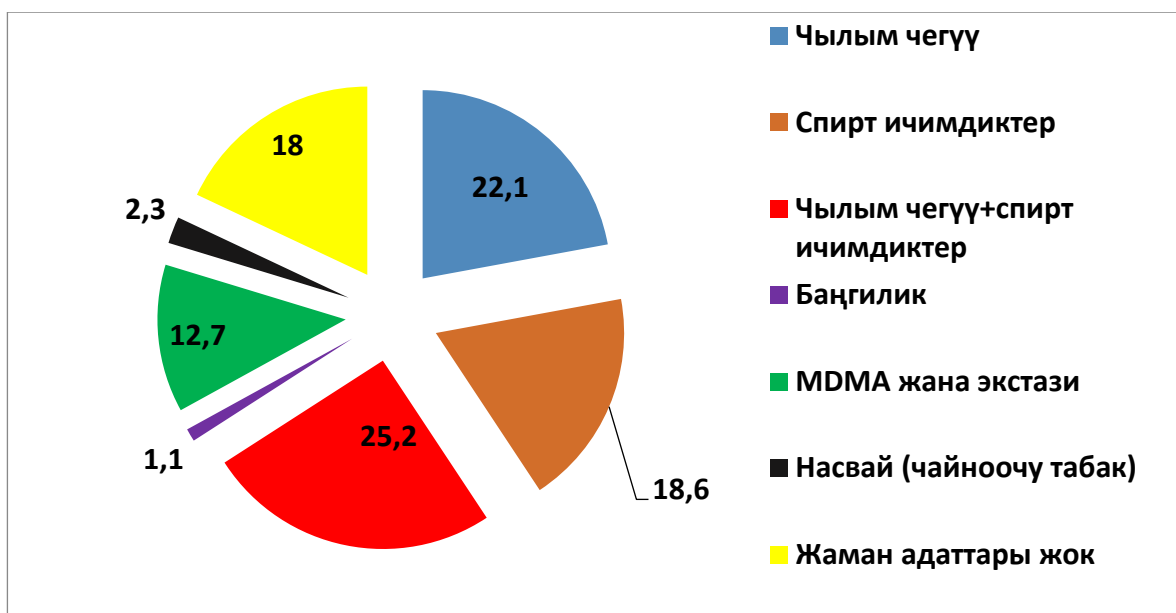
Жаш курак Өзгөрүлмөлөр	18-29 жаш (n=21)	30-39 жаш (n=29)	40-49 жаш (n=12)	>50 жаш (n=5)
Бойдун узундугу, см	172,4±5,4	169,5±6,2	165,1±6,2	166,0±6,4
Дене салмагы, кг	68,3±6,2	74,1±9,4	77,1±10,1	78,2±8,3
ДСИ	22,7±3,2	26,9±5,3	28,34±6,4	27,2±3,2
ТИ, см	1,94±0,02	1,95±0,04	1,92±0,08	1,91±0,04

Жакынкы чыгыш өлкөлөрүндө гана колдонулган ТИ өндүү мындай көрсөткүч адиске жыныстык темпераментти аныктоого жардам берет, алынган натыйжалар норманын чегинде болгон (1,7ден 2,7 см чейин) жана канааттандыраарлык деп бааланган.

Спирттик ичимдиктерди ичүү, чылым чегүү өндүү зыяндуу адаттар (4.1.2-сүрөт) эркектердин репродуктивдүү ден соолугуна тескери таасирин



тийгизүүсү мүмкүн, мисалы: тестостерон өлчөмүнүн төмөндөп кетүүсү жана эректилдик функциянын бузулуусу.



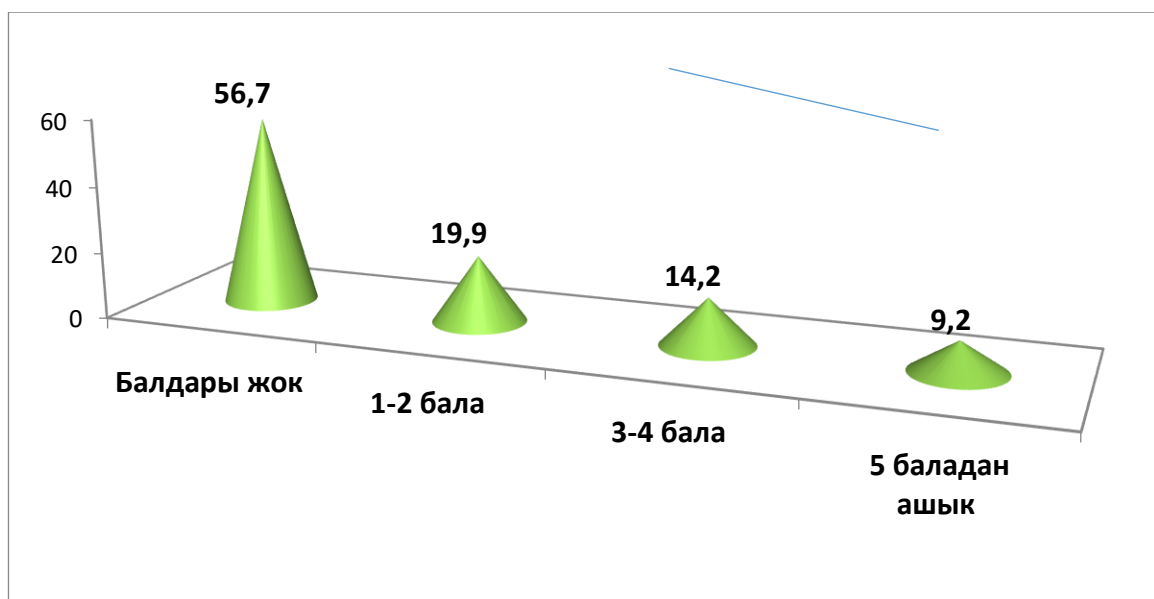
4.1.2-сүрөт – Зыяндуу адаттарым бар деп ачык айткан эркектердин салыштырмалуу өлчөмү (%).

Жогорудагы сүрөттө көрүнүп тургандай зыяндуу адаттары жок эркектер болгону 18%ды түзсө, 21,1 % пайызы ичкилик ичишерин белгилешкен, ошол эле учурунда эркектердин 25,2% ичимдик менен бирге чылым чегишерин айтышкан; эркектердин 18,6 пайызы тек гана чылым чегишерин айтышкан.

«MDMA жана экстази» сегментинде бейтаптар химикалык каражаттарды такай колдонушпагандыгын белгилешкени менен өмүрүндө жок эле дегенде бир жолу MDMA (метилендиоксипроизводное амфетамина) жана экстазини башка психоактивдүү каражаттар менен биргеликте колдонуп көрүшкөндүгүн белгилешен. Аталган каражаттар эркектердин ден соолугуна, борбордук нерв системаларына ар кандай мүнөздөгү узак жана кыска мөөнөттүү таасир этишет. Мындай бейтаптардын үлүшү 12,7%ды түзгөн.

Белгилүү болгондой азия өлкөлөрүндө насвай чегүү эркектер арасында өтө кеңири жайылган, ошондой эле анын ден соолукка тийгизген тескери таасири дагы белгилүү. Ошентип, изилдөөлөр боюнча насвай чеккен эркектердин үлүшү 2,3 пайызды түзгөн

Анамнез жыйноодо баласы бар бейтаптардын пайыздык өлчөмү аныкталган (4.1.3-сүрөт).



4.1.3-сүрөт – Баласы бар эркектердин пайыздык өлчөмү (%).

УБКнын кистоздук оорулары менен жабыркаган пациенттердин арасында жүргүзүлгөн сурамжылоонун жыйынтыгында, 56,7% респондентте никеде балдары жок экендигин белгилеген, бул аталган оорулуулардын репродуктивдик функциясынын абалын көрсөтүшү мүмкүн.

Айрым спермограмма көрсөткүчтөрү боюнча жыйынтык салыштыруу үчүн репродуктивдүү жаш курактагы дени сак адамдардын көрсөткүчтөрү жана ДССУ тарабынан сунушталган ченемдик көрсөткүчтөр (2010) менен биргеликте 4.1.4-таблицада берилген.

4.1.4-таблица – Урук безинин коштондусунда кистоздук өзгөрүүлөр орун алган бейтаптардын жана дени сак эркектердин спермограммалык көрсөткүчтөрү боюнча жыйынтык ( $M \pm m$ )

Көрсөткүчтөр	Негизги топ (n=67)	Контролдук топ (n=70)	ДССУ көрсөткүчтөрү (2020)
Урук суюктугунун көлөмү, мл	3,2±1,7	4,3±1,6 ( $p1 \geq 0,05$ )	1,3 - 1,5 жана андан көп
pH	6,8±0,8	7,8±1,2 ( $p1 \leq 0,05$ )	7,2 – 7,8 жана андау көп
Сперматозоиддердин жалпы саны, эякулятта, млн.	231±1,4	683,3±0,8 ( $p1 \leq 0,05$ )	35 - 40 млн жана андан көп

Сперматозоиддердин концентрациясы 1 мл, млн./мл	72,3±1,2	158,9±0,8 (p1<0,05)	5 – 18 млн жана андан көп
Сперматозоиддердин кадыресе формалары,%	66,7±0,12	83,3±0,4 (p1<0,05)	3,9 - 4% жана андап көп
Сперматозоиддердин аномалдуу формалары,%	33,3±0,1	17±0,12 (p1<0,05)	4кө чейин
Прогрессивдүү-кыймылдуу сперматозоиддер (А+В), %	44,8±1,1	65,0±1,1 (p1<0,05)	32 % жана андан көп
Жандуу сперматозоиддер, %	45,2±0,2	68,8±0,4 (p1<0,05)	50 – 56%
Сперматогенездин клеткалары, %	4,0±0,1	1,9±1,1 (p1<0,05)	10%дан көп эмес
3 сааттан кийин өлбөй, жандуу калган сперматозоиддердин үлүшү %	29,7±0,11	34,1±0,2 (p1<0,05)	58 – 100%
Фаррис индекси (200 дөн ашык)	117,9±0,2	316,6±0,4 (p1<0,05)	200 жана андан көп
Крюгердин индекси (формула боюнча эсеп)	2,1±0,5	10,0±0,2 (p1<0,05)	4 төн аз эмес
Цинктин үлүшү, нмоль/эякулят	1,9±0,11	2,7±1,2 (p1<0,05)	2,4төн көп же ага барабар
Фруктозанын үлүшү, нмоль/эякулят	9,8±0,6	14,6±1,4	13 төн көп же ага барабар

Спермограммада сперматозоиддердин өлчөмү, концентрациясы, кыймылдуулугу, жашап кетүү мүмкүнчүлүгү жана морфологиясы өндүү сперма параметрлери, эякуляттагы цинк жана фруктоза курамы өлчөнүп алынган, ошондой эле Фаррис жана Крюгер боюнча тукум жаратуучулук индекси эсептелип чыккан.

Диаграммадагы маалыматтарга таянсак (4.1.4-сүрөт) эякуляттын көлөмү негизги топто - 3,2±1,7 мл. болсо, дени сак эркектерде көрсөткүчтөр 4,3±1,6 мл. камтыйт (p1≥0,05).

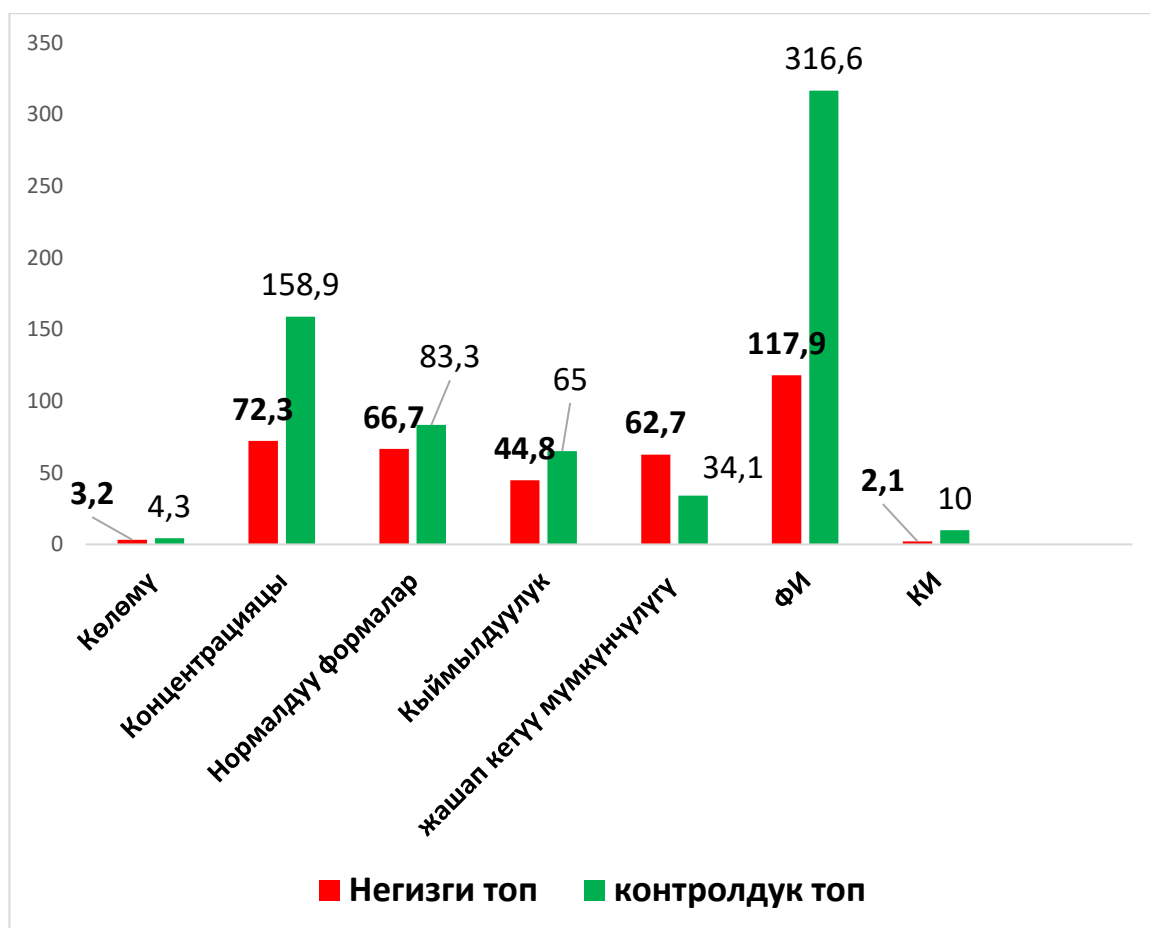
Эркектердин рН эякуляты нормада турганда 7.2 ден 8.0 гө чейин өзгөрүлүп турат, бул анын бир аз щелочтуу болуусу менен коштолот. рН бул өлчөмү диета (кычкыл же щелочтуу азыктар сперманын химиялык курамын өзгөртүп жиберүүсү мүмкүн), организмдеги суюктуктун көлөмү жана репродуктивдүү системадагы инфекциялык-сезгентүүчүлүк оорулардын

болуусу өңдүү ар кыл факторлорго жараша өйдө-төмөн болуп туруусу ыктымал.

Билинер-билинбес өлчөмдө щелочтуу рН кындын кычкылдуу чөйрөсүндө сперматозоиддердин сакталышын жардам берет, ошондой эле алардын кыймылда болуп туруусуна шарт түзөт. Ошентип, биздин изилдөөбүздө бул көрсөткүч кислоталык багытта олуттуу өзгөрдү - ЭК менен жабыркаган бейтаптарда  $6,8 \pm 0,8$  жана дени сак пациенттерде  $7,9 \pm 1,2$  ( $p < 0,05$ ).

Негизги топтогу сперматозоиддердин концентрациясы ( $72,3 \pm 1,2$ ) жана кыймылдуулугу ( $44,8 \pm 1,1$ ), дени сак адамдардын көрсөткүчтөрү ( $158,9 \pm 0,8$  жана  $65,0 \pm 1,1$ ) салыштырмалуу кыйла жогору болгон.

Негизги топтогу сперматозоиддердин анормалдуу формалары ( $33,3 \pm 0,1$ ) жана сперматогенез клеткалары ( $4,0 \pm 0,1$ ) камтыйт.



4.1.4-сүрөт – Дени сак эркектерге салыштырмалуу киста менен жабыркаган эркектердин спермограммасындагы көрсөткүчтөр.

Фаррис индекси белгиленген формула боюнча эсептелип чыккан жана ал эркек адамдын тукум жаратуучу касиетин баалоо максатын көздөгөн. Ошентип алынган сандык көрсөткүч жана алардын төмөн болуусу (негизги топто  $117,9 \pm 0,2$  жана  $316,6 \pm 0,4$  контролдук топто) сперматозоиддердин кыймылдуулугунда көйгөйлөрдүн бар экендигин, алардын санынын аздыгын көрсөтөт ( $p \leq 0,05$ ).

Крюгер индексинин көрсөткүчтөрү негизги топто ( $4,5 \pm 0,5$ ) камтыйт жана дени сак адамдарда бул көрсөткүч  $10,0 \pm 0,2$  ( $p \leq 0,05$ ) түзгөн, салыштырмалуу иретинде кыйла жогору экени тастыкталган

Урук суюктугунда кездешүүчү цинк маанилүү микроэлемент болуп саналат, эркектердин репродуктивдүү системасында негизги ролду ойнойт, антиоксиданттык өзгөчөлүккө ээ болуу менен сперматозоиддерди кычкылдануу өңдүү стресстик аракеттерден, жабыркоолордон сактайт жана урук бездеринин нормалдуу түрдө функция аткаруусу, сперматозоиддердин жетилүүсү үчүн маанилүү. Уруктук суюктуктагы цинк өлчөмү сперматозоиддердин кыймылдуулугуна, морфологиясына жана жалпы көлөмүнө таасир этет.

Сперманын курамындагы цинк концентрациясы өзгөрүлүп турган менен дени сак эркектин уруктук суюктугундагы өлчөмү 1 мг/дан 2 мг/га чейин же 2,4 же андан жогорку нмольду түзөт. Цинк курамынын төмөн болуусу рациондо цинктин жетишсиздиги, репродуктивдүү органдардагы тубаса жана кабылданган оорулары өңдүү башка көрүнүштөрдөн кабар берүүсү мүмкүн. Ар кандай биокошулмаларды өз алдынча кабыл алып келишкен эркектердин эякулятында цинктин нормадагы көлөмдөн ашыкча болуусу ыктымал. Мындай маалыматтар изилдөөлөрдүн жүрүшүндө алынган жыйынтыктар менен тастыкталат: урук безинин коштондусунун кистоздук оорулар менен жабыркаган бейтаптарда  $1,9 \pm 0,11$  нмоль жана дени сак адамдарда –  $2,7 \pm 1,2$  ( $p \leq 0,05$ ).

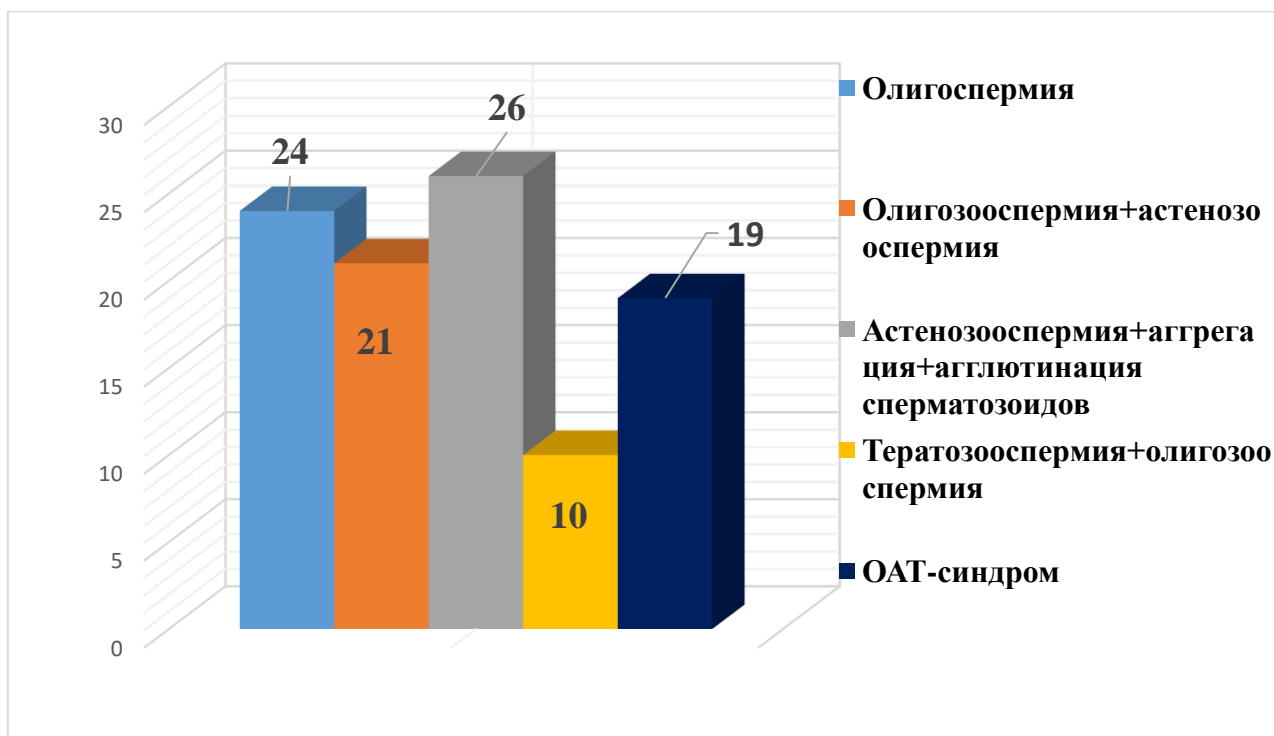Фруктоза фертилдүүлүк жаатында бир катар маанилүү функцияларды аткарат; нормалдуу кыймылдуулукту камсыз кылат.

14,6±1,4 салыштырмалуу фруктозанын өлчөмүнүн төмөн 9,8±0,6 нмоль/эякулят болуусу урук суюктугунун жаралуусунда же урук исиркектеринин иштөөсүндө кандайдыр бир көйгөйлөрдүн бар экендигинен кабар берүүсү мүмкүн.

Ошентип, бир эле бейтаптын ОАТ-синдромун кошо алганда урук безинин коштондусунда кисталык жаралыш менен жабыркаган бейтаптардан алынган маалыматтар боюнча спермограммада өзгөрүүлөрдүн болгондугу байкалат, жыйынтыктар 4.1.5-сүрөттө көрсөтүлгөн.

Патоспермия арасында эң чоң үлүштү (26%) сперматозоиддердин агрегациясы жана агглютинациясы менен бирге астенозооспермия ээлейт.

Сперматозоиддердин агрегациясы жана агглютинациясы менен айкалышкан олигоспермия 24%ды түзгөн.



4.1.5-сүрөт – УБК кистасы менен жабыркаган бейтаптардагы патоспермия түрлөрү (%).

Бейтаптардын спермограммасынын көрсөткүчтөрү аныкталган патоспермияга салыштырмалуу 4.1.5-таблицада берилген.

4.1.5-таблица – Патоспермияга салыштырмалуу спермограмма жыйынтыктары (M±m)

Көрсөткүчтөр	Патоспермия				
	1 (n = 18)	2 (n = 17)	3 (n = 14)	4 (n = 12)	5 (n = 6)
Эякулят көлөмү, мл	1,2±0,7	2,2±1,6	2,9±2,1	1,7±1,2	1,6 ±0,1
pH, бир.	7,1±1,2	6,8±1,12	7,0±2,2	6,6±0,4	6,7 ±1,2
Сперматозоиддердин жалпы саны, эякулятта, млн.	100,8±0,4	204,3±0,4	247,6±0,8	77,9±0,6	0,0
Сперматозоиддердин концентрациясы 1 мл, млн./мл	84,3±1,1	92,9±2,3	85,4±0,9	45,8±3,5	0,0
Прогрессивдүү мүнөздөгү кыймылдуу сперматозоиддер (A+B), %	43,5±0,1	41±0,5	37,8±0,6	29,1±0,2	0,0
Морфологиясы: Сперматозоиддердин кадыресе формалары, %	62,3±1,2	66,2±0,2	67,9±0,5	32,1±2,4	0,0
Патоморфология:					
- башы	12,4±1,4	11,1±0,2	10,9±1,2	14,3±0,7	0,0
- тулкусунун	11,2±0,8	9,9±1,1	10,1±0,1	9,9±1,3	
- куйругунун	9,7±1,3	10,2±0,7	9,8±1,1	11,2±0,9	
Сперматозоиддердин 3 сааттан кийин жашоо жөндөмү, %	28,6±0,2	32,1±0,6	35,6±1,2	0,0	0,0

1- олигоспермия; 2- олигоспермия+астенозооспермия; 3- астенозооспермия+агрегация жана агглютинация; 4- тератозооспермия+олигозооспермия; 5- ОАТ-синдром.

Эскертүү: \*  $p < 0,05$ .

Клиникалык мүнөздөгү сунуштарга ылайык, эякулятта 2 же андан көп аномалия бар болсо, анда гормоналдык фон менен бирге толук андрологиялык текшерүүдөн өткөрүү зарыл. Эркектердин гормоналдык макамы репродуктивдик ден соолукту жана фертилдүүлүктү колдоодо негизги ролду ойнойт. Урук безинин кистасы менен жабыркашкан бейтаптардын гормоналдык макамына байланыштуу жыйынтык 4.1.6 таблицанда берилген.

4.1.6-таблица – Урук безинин коштондусунда кисталык өзгөрүүлөр бар бейтаптардын жана дени сак эркектердин гормоналдык макамы ( $M \pm m$ )

Көрсөткүчтөр	Салыштыруу үчүн топтор	
	1-группа (негизги n=67)	2-группа (контролдук n=70)
ЛГ, мМЕ/л	3,9 ± 1,1	3,2 ± 0,8
ФСГ, мМЕ/л	3,6 ± 0,8	3,8 ± 1,0
Пролактин, мМЕ/л	286,2 ± 20,8	275,3 ± 15,5
Тестостерон, нмоль/л	20,5 ± 0,9	18,6 ± 1,0

Көрсөтүлгөн жыйыктыктарды баалоо үчүн биз негизги (n=67) жана контролдук (n=70) топтогу эркектердин гормондорунун көлөмүн салыштырып көрдүк: Ар бир көрсөткүчтү анализде өз-өзүнчө көрсөтөбүз.

Контролдук топко караганда -  $3,2 \pm 0,8$  ( $p > 0,05$ ) негизги топто ЛГ алда канча жогору экендигин көрүүгө болот -  $3,9 \pm 1,1$ . Урук бездеринде тестостерондун иштелип чыгуусун жөнгө салууда ЛГ маанилүү роль ойнойт.

Урук безинин коштондусунун кистоздук оорулар менен жабыркаган бейтаптарда ФСГ көрсөткүчтөрү ( $3,6 \pm 0,8$ ), ал эми дени сак эркектерде болсо ( $3,8 \pm 1,0$  камтыйт).

Дени сак эркектерде пролактиндин көрсөткүчтөрү ( $286,2 \pm 20,8$ ), ал эми урук безинин коштондусунун кистоздук оорулар менен жабыркаган бейтаптарда салыштырмалуу кыйла жогору ( $275,3 \pm 15,5$ ) экендигин көрүүгө болот. Пролактин өлчөмүнүн жогору болуусу либидо менен бирге эле эркектердин тукум жаратуучу касиетине таасир этүүсү мүмкүн жана изилдөө иштеринин натыйжасында алынган маалыматтарга ылайык жогорку өлчөмдөгү деңгээли тестостерондун деңгээлин төмөндөтүүгө себеп болушу мүмкүн.

Контролдук топтогу тестостерондун өлчөмү ( $18,6 \pm 1,0$ ) негизги топко ( $20,5 \pm 0,9$ ) караганда кыйла жогору. Тестостерон өлчөмүнүн алда канча жогору болуусу эркектердин репродуктивдүү функциясынын (сперматогонез жана жыныстык функция) абалы жакшы экендигин далилдейт.

Негизги топто ЛГ жана пролактиндин деңгээлдери контролдук топко салыштырганда кыйла жогору экени, ал эми тестостерондун деңгээли төмөн



экени байкалат. Ошол эле учурда, ФСГ деңгээли боюнча эч кандай олуттуу айырмачылыктар жок. Бул өзгөрүүлөр урук безинин коштондусундагы кисталык өзгөрүүлөр менен байланыштуу болуп, негизги топтогу эркектердин тукум жаратуучу функциясында өзгөрүүлөр болуп жатканын көрсөтүп турат.

Ошентип, изилдөө иштеринин жүрүшүндө урук безинин коштондусунун кисталык өзгөрүүлөрү менен жабыркаган репродуктивдүү курактагы бейтаптардын тукум жаратуучу касиетин баалап алуу урук безинин коштондусундагы кисталык өзгөрүүлөр фертилдүүлүккө таасир этерин көрсөттү. Ошондой эле ага олигоспермия, астенозооспермия, тератозоосперия жана ОАТ-синдрому түрүндө аныкталган патоспермия далил боло алат жана мунун өзү максаттуу негиздеги коррекцияларды талап кылат.

#### **4.2. Сунушталган оперативдүү дарылоо методунун бейтаптардын тукум жаратуучу жөндөмүнө (фертилдүүлүккө) тийгизген таасири**

Бул бөлүмдө биз сунуштап жаткан методдун клиникалык натыйжалуулугу боюнча өткөрүлгөн баалоо иштеринин жыйынтыктарына токтолобуз. Аталган методдун максаты – бул стандарттык методдорго салыштырмалуу урук безинин коштондусунун кисталык өзгөрүүлөрү менен жабыркашкан репродуктивдүү курактагы бейтаптардын тукум жаратуучу жөндөмүн сактап калуу жана калыбына келтирүү болуп саналат.

Биздин алдыбызда аталган методиканын артыкчылыктарын баалоо максаты болбогондуктан, биз оперативдүү мүнөздөгү кийлигишүүлөрдөн соң, репродуктивдик функция бир жыл бою баалого жана көзөмөлгө алынган.

Сунушталган жана стандарттуу методика боюнча операция жасалып, интраоперационно кистоздуу суюктук биологиялык материал катары алынды, ал эми алынган материал моно- жана поли-клоналдык антителдер аркылуу иммунометрия ыкмасы менен изилденди. Цитокиндердин көрсөткүчтөрү сперматоцеле жана эпидидимоцеле боюнча олуттуу айырмачылыктарды көрсөтпөдү. Биринчи топтун орточо көрсөткүчтөрү: TNF-37  $\pm$  1,7, ИЛ-6 - 15  $\pm$  1,5, экинчи топтун натыйжалары да окшош болду: 35  $\pm$  1,5 жана 14  $\pm$  1,3  $P \leq 0,05$ .

Дарылоодон кийинки натыйжалар: TNF  $5,0 \pm 1,5$ , ИЛ-6 -  $3,0 \pm 1,74$ , экинчи топ үчүн  $15,0 \pm 1,8$  жана  $12,0 \pm 1,5$  пг/мл болду. Негизги топтун бейтаптарында операциядан кийинки мезгилде сезгенүүгө каршы препаратын колдонгондон кийин кан суусунун жогорудагы цитокиндердин деңгээли экинчи топко салыштырмалуу бир кыйла төмөндөгөнүн ишенимдүү аныктадык  $P \leq 0,05$ .

4.2.1-таблица – Киста суюктугунун курамындагы жана кан сывороткасындагы цитокиндердин деңгээлинин орточо өсүшү

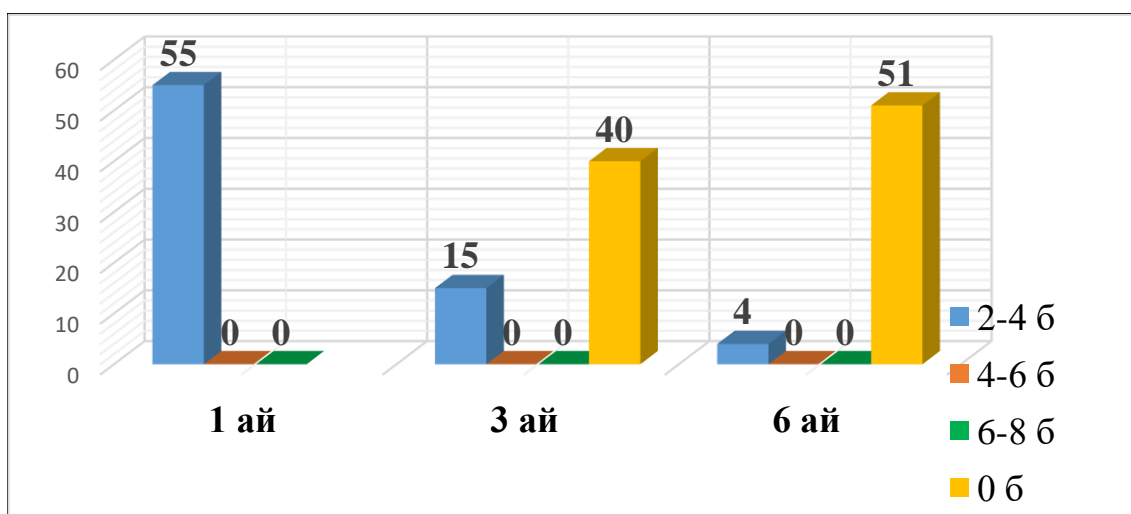
Көрсөткүчтөр	Дарылоого чейин (Кистоздук суюктукта)		Дарылоодон кийин (кан сывороткасында)		P
	негизги топ	контролдук топ	негизги топ	контролдук топ	
ИЛ-6, пг/мл	$15 \pm 1,5$	$14 \pm 1,3$	$3,0 \pm 1,74$	$12,0 \pm 1,5$	$<0,05$
TNF- $\alpha$ , пг/мл	$37 \pm 1,7$	$35 \pm 1,5$	$5,0 \pm 1,5$	$15,0 \pm 1,8$	$<0,05$

Операциядан кийин бир ай өткөн соң кайрылган бейтаптар операция жасалган жердеги жараат аймагында ар кандай интенсивдүүлүктөгү оору сезимдеринин болуп жаткандыгы, куулук органдарында жана урук түтүкчөсүндө дискомфорттун бар экенин, куулуктун асимметриялуу экендигин, оору сезиминин күчөп кетүү коркунучунан улам толук кандуу жыныстык катнаш болбой жаткандыгы тууралуу билдиришкен.

Визуалдык аналогдук шкала анкетасынын жардамы аркылуу сурамжылоодо, операция жасалган жердеги жараат тушундагы оору синдрому бааланган. Комплекстүү комбинацияланган ыкманын негизинде 1 айдан кийин – бейтаптардын бардыгында 100% - оору сезими 2-4 баллга чейин бааланган, 3-айга карата жүргүзүлгөн сурамжылоодо болгону 7.7% бейтапта – оору сезими сакталган.

Стандарттык оперативдүү кийлигишүү- энуклеация (Хинман) методикасы боюнча, ооруксунуу симптоматикасы 42,6% да - тагатыздык жараткан оору (6-

8 балл), 57,4%да аралык деңгээлде (4-6 балл), 3- айга карата 60,7%да- жеңил (2-4) деп аныкталган (сүрөт – 4.2.1).



4.2.1-сүрөт – Негизги топтогу урук безинин коштондусунун кистасы менен жабыркаган бейтаптардын операциядан кийинки оору синдромунун интенсивдүүлүгүн ВАШ боюнча баалоо.

Контролдук топтогу бейтаптарда интенсивдүү мүнөздөгү оору сезиминин сакталып калуусу, биздин оюбузча, урук безинин коштондусундагы кистаны кабыгынан ажыратуу методикасы аркылуу операция өткөрүү учурунда урук безинин коштондусунун травматизация болуусу менен байланыштуу. Мисалы, операция өткөрүлгөндөн кийинки алгачкы суткаларда контролдук топтогу 7 бейтапка (19,7%) ар бир 8 саат, 9 бейтапка (26,2%) ар бир 12 саат сайын, 10 бейтапка (28,4%) бир жолу оору сезимин басаңдатуучу терапия өткөрүү талап кылынган; экинчи суткада 12 сааттан кийин 3 бейтапка (9,5%), 9 бейтапка (27,9%) бир жолу жасалса, үчүнчү суткада 5 бейтапка (14,8%) – бир жолу өткөрүлгөн.

Иштелип чыккан схема боюнча операциядан кийин ацеклофенак алышкан негизги топтогу бейтаптар дээрлик оору сезимин байкашкан эмес, алардын ичинен бар болгону 4 гана бейтап (10,9%) күнүнө эки жолу оору сезимин басаңдатуучу дары каражаттарын алышса, 7 бейтап (21,8%) – бир суткада бир жолу, 2 бейтап (5,5%) экинчи суткада бир жолу алышкан.

Операциядан кийинки алты айлык убакыттын ичинде Бовгиалуронидаза азоксимер препаратынын таасирин баалоо максатында, спермограмманын көрсөткүчтөрү изилденди.

Бовгиалуронидаза азоксимер препаратынын таасири - бул спермограмма көрсөткүчтөрүндөгү оң өзгөрүүлөр операциядан кийинки репродуктивдик функцияны калыбына келүүсүн жана жакшыртылышын көрсөтөт. Ошондой эле дарылоо иштеринин таасири алдында сперматозоиддердин жалпы санынын жана кыймылдуу сперматозоиддердин санынын көбөйүүсү, эякулят көлөмүнүн өсүүсү байкалган (4.2.2-таблица).

4.2.2-таблица – дарылоо иштери аяктагандан 1 ай өткөндөн кийинки спермограмма жыйынтыгы (M±m)

Көрсөткүчтөр	Салыштырма топтор			
	Дарылоого чейин (n = 67)	негизги (n = 33)	контролдук (n = 34)	P
Эякуляттын өлчөмү, мл	3,2±1,7	4,4±1,2	2,5±1,7	нд
pH, бирд.	6,8±0,8	7,7±1,1	6,9±0,3	нд
Сперматозоиддердин жалпы саны, эякулятта млн.	231±1,4	420,6±5,8	184,4±5,1	≤0,05
1 мл эякуляттагы сперматозоиддердин концентрациясы, млн./мл	72,3±1,2	130,6±5,8	93,7±4,6	≤0,05
Жандуу сперматозоиддердин саны, %	45,2±0,2	77,6±5,0	55,5±4,2	≤0,05
Прогрессивдүү- кыймылдуу сперматозоиддер (A+B), %	44,8±1,1	59,2±0,8	50,1±1,4	нд
Сперматозоиддердин кадыресе формалары,%	66,7±0,12	82,7±5,4	62,7±4,7	нд
Аномалдык формалар %	33,3±0,1	17,3±1,2	37,3±0,9	нд
3 сааттан кийин өлбөй, жандуу калган сперматозоиддердин үлүшү %	29,7±0,11	37,2±1,11	31,4±4,1	≤0,05
Фаррис индекси	117,9±0,2	136,4±0,4	121,2±0,12	≤0,05
Кюгердин индекси	2,1±0,5	4,7±1,2	1,7±0,9	≤0,05

Операциядан кийин бир айдан соң сунушталган айкалыштырылган (комбинацияланган) дарылоо ыкмасынын таасири менен урук суюктугунун сандык жана сапаттык көрсөткүчтөрү айтарлык жакшырганы белгиленди.

Операцияга чейинки мезгилде негизги топтогу бейтаптардын 50,7%ында олиго-, астено- жана тератозооспермия сыяктуу бузулуулар байкалган, алар дарылоо учурунда жоюлган.

90,2% (29,76) бейтаптарда, айкалыштырылган (комбинацияланган) дарылоо ыкмасынын негизинде операциядан өткөндөн кийин, эякулятты изилдөө учурунда нормативдүү көрсөткүчтөргө жетишилди, жана 9,8% (3) бейтапта мурдагы патоспермия сакталды. Бул оң натыйжа, ферменттик препарат бовгиалуронидаза азоксимер 3000 МЕ эритмесин операция учурунда колдонуу менен жана операциядан кийинки мезгилде булчуң ичине инъекция аркылуу жетишилди.

Белгилүү болгондой бүтүндөй сперматогенез процесси 64 суткадан 72 суткага чейинки мөөнөттү камтыйт. Бирок, ошол эле учурда сперматозоиддер эякуляцияланганга чейин урук безинин коштондусунда (эпидидимисте) “жетилип” алуусу же “уйку” абалында болуусу мүмкүн, ошондуктан, натыйжаларды динамикада баалоо максатында 3 айдан кийин эякулятка анализдөө жүргүзүлдү (4.2.3-таблицада чагылдырылган).

4.2.3-таблица – Дарылоо иштеринен 3 ай өткөндөн кийинки спермограмманын жыйынтыктары (M±m)

Көрсөткүч	Салыштырмалуу топтор			
	Дарылоого чейин (n = 67)	негизги (n = 33)	Контролдук (n = 34)	P
Эякуляттын көлөмү, мл	3,2±1,7	4,4±1,2	3,5±1,7	нд
pH, бирд.	6,8±0,8	7,1±0,4	6,9±1,2	≤0,05
Сперматозоиддердин жалпы саны, эякултагы млн.	231±1,4	320,6±5,8	179,4±2,1	≤0,05
1 мл. Эякуляттагы сперматозоиддердин концентрациясы, млн/мл.	72,3±1,2	160,6±5,8	123,7±4,6	≤0,05
Жандуу сперматозоиддердин саны, %	45,2±0,2	77,6±5,0	55,5±4,2	≤0,05
Прогрессивдүү-кыймылдуу сперматозоиддер (A+B), %	44,8±1,1	52,8±0,1	44,7±0,7	≤0,05
Сперматозоиддердин кадыресе формалары, %	66,7±0,12	85,7±1,2	60,8±3,1	≤0,05
Адатташ тыш формалары	33,3±0,1	17,3±1,2	37,3±0,8	≤0,05

3 сааттан кийин дагы деле болсо жандуу боюнча калган сперматозоиддердин үлүшү %	29,7±0,11	44,8±1,12	36,4±0,6	≤0,05
Фаррис индекси	117,9±0,2	201,0±1,3	116,2±0,5	≤0,05
Крюгер индекси	2,1±0,5	4,7±1,4	1,7±1,11	≤0,05

Операциядан соң 3-айдан кийин көзөмөл тобунун 19,6 (57,9%), бейтаптарында спермограмма көрсөткүчтөрү нормативдүү маанилерге шайкеш келди, 14,3 (42,1%) бейтапта сперматозоиддердин жалпы санынын, морфологиясынын жана кыймылдуулугунун азайышы түрүндө патоспермия орун алгандыгы байкалган. Алардын ичинен 3 (8,8%) бейтаптын спермограммалык көрсөткүчтөрүндө өзгөрүүлөр курч мүнөздөгү эпидидимит жана орхоэпидидимит түрүндөгү операциядан кийинки өтүшүп кетүүлөр жана урук безинин кыртышындагы реактивдүү гидроцеле оорусу менен байланыштуу болгон.

6 айдан кийин спермограмманы баалоо учурунда (4.2.4-табл.) негизги топтогу бейтаптардын спермограммалык көрсөткүчтөрү туруктуу түрдө жакшыргандыгы байкалган.

4.2.4-таблица – Дарылоо иштеринен 6 ай өткөндөн кийинки спермограмманын жыйынтыктары (M±m)

Көрсөткүчтөрү	Салыштыруу топтору			
	дарылоого чейин (n = )	негизги (n = 33)	контролдук (n = 34)	P
Эякуляттын көлөмү, мл	3,2±1,7	4,1±0,8	3,7±1,2	нд
pH, бирд.	6,8±0,8	7,4±1,11	7,0±0,3	≤0,05
Сперматозоиддердин жалпы саны, эякултагы млн.	231±1,4	423,2±0,7	299,5±1,14	≤0,05
1 мл. Эякуляттагы сперматозоиддердин концентрациясы, млн/мл.	72,3±1,2	98,3±0,4	80,2±1,3	≤0,05
Жандуу сперматозоиддердин саны, %	45,2±0,2	68,7±2,1	51,2±0,4	≤0,05
Прогрессивдүү-кыймылдуу сперматозоиддер (A+B), %	44,8±1,1	58,7±0,6	49,8±1,2	≤0,05

Сперматозоиддердин кадыресе формалары,%	66,7±0,12	87,4±1,4	71,2±0,4	≤0,05
Адатташ тыш формалары	33,3±0,1	12,6±0,4	28,8±1,5	≤0,05
3 сааттан кийин дагы деле болсо жандуу боюнча калган сперматозоиддердин үлүшү %	29,7±0,11	52,5±1,6	33,4±1,2	≤0,05
Фаррис индекси	117,9±0,2	328,7±1,1	124,6±0,8	≤0,05
Крюгер индекси	2,1±0,5	6,9±1,4	2,5±0,6	≤0,05

30 бейтапта (90,2%) нормоспермия жана 3 бейтапта (9,8%) патоспермия аныкталган. Ошентип, эякулят көлөмүнүн көрсөткүчтөрү  $4,1 \pm 0,8$  мл чейин, сперматозоиддердин саны 1 миллилитрде  $98,3 \pm 0,4$  млн чейин, эякуляттагы сперматозоиддердин жалпы саны  $423,2 \pm 0,7$  млн чейин өскөн.

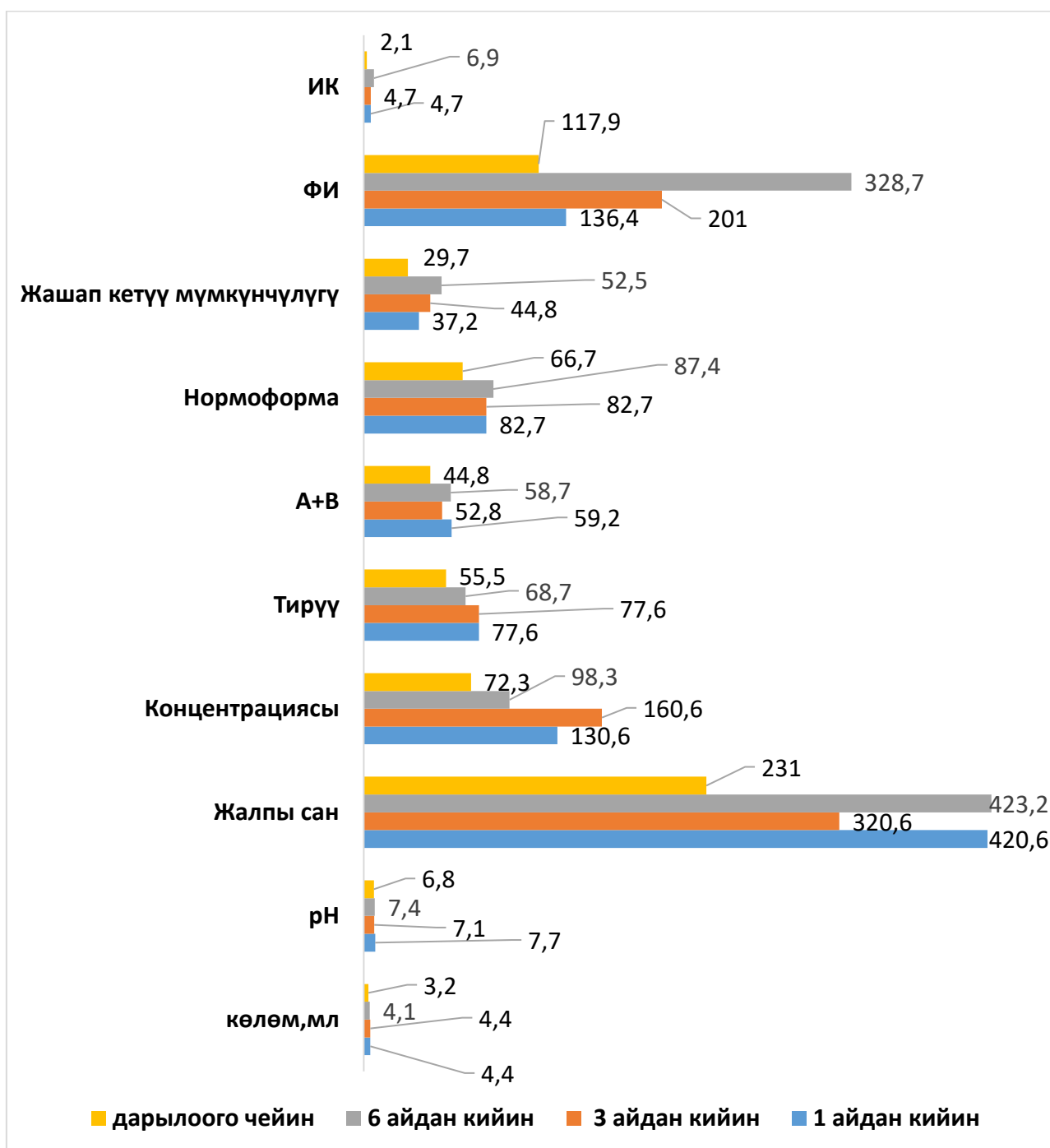
Операциядан кийинки 6-айда, эякулятты изилдөө учурунда көзөмөл тобунун 12,5 (36,8%) бейтаптарында спермограмма өлчөмдөрүндөгү патологиялык өзгөрүүлөр туруктуулукта калган.

Контролдук топто 6 айдан соң эякуляттын көлөмдүк көрсөткүчтөрү  $3,7 \pm 1,2$  мл чейин, 1 мл өлчөмүндөгү сперматозоиддердин саны  $80,2 \pm 1,3$  млн чейин, жандуу сперматозоиддердин саны  $51,2 \pm 0,4$  % чейин, эякуляттагы сперматозоиддердин жалпы саны  $299,5 \pm 1,14$  млн чейин, нормалдуу морфологиялуу сперматозоиддердин саны  $71,2 \pm 0,4$  %га чейин көбөйгөн.

Урук безинин коштондусуна ЭК компрессия фактору жокко чыгарылган соң көзөмөлдүк салыштырма топтогу бейтаптардын спермограммасынын көрсөткүчтөрү кыйла жакшырган; бирок операциядан кийинки узак мөөнөт ичинде патоспермиянын пайда болушу алып салынган кистанын аймагындагы жиктик-склеротикалык өзгөрүүлөр менен байланышкан, бул өз кезегинде сперматозоиддердин урук чыгаруучу жолдорунун өтүмдүүлүгүнүн бузулушуна түздөн-түз таасир эткен. Обструктивдик инфертилдүүлүктүн себептерин 36,8% учурларда аныктоого жетишилди.

Спермограмманын салыштырмалык көрсөткүчтөрү 4.2.5-таблицада жана 4.2.2-сүрөттө көрсөтүлгөн. Бул маалыматтар операцияга чейинки жана андан кийин алынган негизги спермограмма көрсөткүчтөрүндөгү өзгөрүүлөрдү,

ошондой эле көзөмөл тобу менен салыштырганда байкалып жаткан айырмачылыктарды чагылдырат.



4.2.2-сүрөт – Негизги топтогу эякуляттын көрсөткүчтөрү ар түрдүү мөөнөттөрдөгү көрсөткүчтөрү.

Негизги топтогу бейтаптардын эякулятындагы маанилүү параметрлер боюнча келтирилген сандардан дарылоо иштери башталгандан соң, дарылоонун баштапкы маалыматтары менен салыштырганда орто эсеп менен алганда



эякуляттын көлөмүнүн кыйла көбөйгөдүгүн көрсөтөт. Алгачкы үч айда эякуляттын көлөмү 37,5% га өскөн болсо, 6 айдан кийин бул өсүш 28,125% га жетти. Бул натыйжалар биздин дарылоо методубуздун сперма көлөмүнө тийгизген оң таасирин көрсөтөт.

Жүргүзүлгөн дарылоодон кийин рН көрсөткүчтөрүнүн жогорулашы байкалган, баштапкы деңгээли 6,8 болгондуктан, диаграммада чагылдырылгандай, биринчи айда 13,24% га өсүү, үчүнчү айда 4,41% га жана алтынчы айда 8,82% га жогорулаган. Бардык көрсөткүчтөр нормативдүү чегинде калган.

Жүргүзүлгөн дарылоодон кийин жалпы сперматозоиддердин санынын өсүшү байкалган, баштапта 231 миллионду түзсө, диаграммада көрсөтүлгөндөй, үлүштүк эсеп менен алганда биринчи айда саны 420,6 миллионго жетип, өсүш 81,71% болгон, мындан соң ал үч айдан кийин саны 320,6 миллионго түшүп, өсүш 38,5% болгон, бирок алты ай болгондо 423,2 миллионго чейин, өсүш 83,51% га жеткен.

Сперматозоиддердин концентрациясынын параметрлеринде дагы, жогоруда айтылгандай эле көрүнүштөр байкалат; баштапкы концентрациясы 72.3 миллион сперматозоид болгондуктан, биринчи айда концентрациянын өсүшү 80.6% түзгөн. Үчүнчү айга келгенде, өсүш 122.2% га жетти, бирок алты айда өсүш болгону 35.9% түздү.

Жүргүзүлгөн дарылоодон кийин жандуу сперматозоиддердин санынын өсүшү байкалган, баштапта ал 45,2% түзсө, диаграммада көрсөтүлгөндөй, биринчи айда 77,6% га жетип, өсүш 71,7% болгон. Үч айдан соң көрсөткүч ошол эле деңгээлде кармалып, алты айда 68,7% га жетип, өсүш 51,98% түзгөн.

Кыймылдуу формалардагы сперматозоиддердин санынын айтарлык өсүшү байкалууда. Баштапкы сперматозоиддердин кыймылдуулугу 44,8% болсо, биринчи айда ал 59,2%-га чейин көбөйдү, бул 32,14% өстү дегенди билдирет. Үчүнчү айга келгенде кыймылдуулуктун бир аз төмөндөшү байкалууда - 52,%, өсүш болгону 17,86% түздү. Алты айдан кийин

кыймылдуулук 58,7% болуп, өсүш 31,05% түздү. Жалпы жолунан алганда динамика оң натыйжалуу бойдон калган.

Сперматозоиддердин морфологиясынын байкалаарлык түрдө өсүшү белгиленген. Баштапкы дарылоого чейинки сперматозоиддердин морфологиясынын көрсөткүчү 66,7% болсо, дарылоо учурунда алты айдан кийин өсүш 31,05% түздү.

Жогоруда таблицанда көрсөтүлгөндөй эле эякуляциядан кийин 3 сааттан соң сперматозоиддердин жашоого жарамдуулук параметрлеринин жакшырганы байкалууда. Баштапкы көрсөткүч дарылоо алдында 29,7% болгон. Биринчи айда өсүш 25,5ды% түзгөн, үчүнчү айда - 50,84%, ал эми алты айда өсүш 76,7га% жеткен.

Фаррис индексине токтоло кетсек биринчи айдын ичинде баштапкы көрсөткүчтөн өсүш 15,7% түздү, үчүнчү айда байкалган өсүш 70,5% га жетти, алты айдан кийин көрсөткүчтөр дагы көбөйүп, 178,7% түздү.

Ушундай эле маалыматтар Крюгер формуласын эсептеп чыгуунун натыйжасында алынган.

Жыйынтыктап айтканда, сунушталган айкалыштырылган дарылоо ыкмасы кистоздук оорулардын дартына эң натыйжалуу жана артыкчылыктуу ыкма болуп саналат, анткени сперма анализдеринин бардык көрсөткүчтөрү жакшырганы байкалууда, сперматозоиддердин санынын көбөйгөнүнөн тартып алардын кыймылдуулугу да өсүү көрсөткөн. Сперманын көлөмү, концентрациясы, уруктануу мүмкүнчүлүгү өңдүү негизги көрсөткүчтөр айрыкча 1 жана 6 айдан кийин оң натыйжалуу динамиканы көрсөтөт

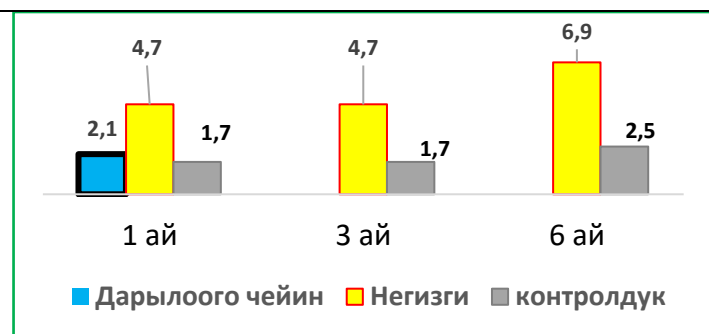
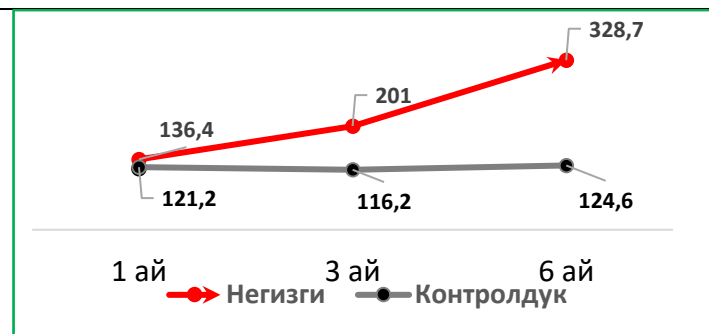
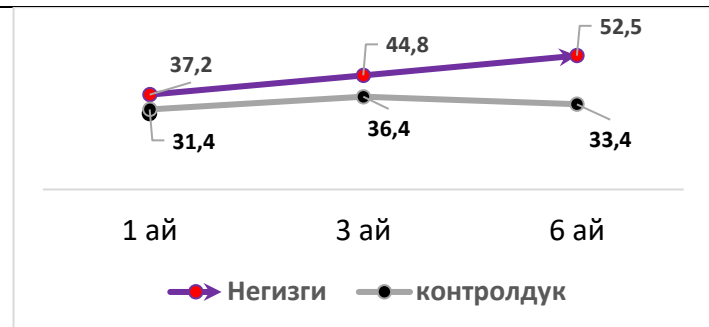
4.2.5 таблицанда чагылдырылгандай негизги жана көзөмөл тобунун көрсөткүчтөрүн салыштырып, диаграммада берилген маалыматтардын толук сүрөттөлүшүн камтыйт, ошондой эле топтордун ортосундагы статистикалык айырмачылыктарды баяндап, спермограмма көрсөткүчтөрүндөгү айырмачылыктардын пайыздык катышын чагылдырат.

4.2.5-таблица – Дарылоодон кийин салыштыруу иштери өткөрүлүп жаткан топтордогу эякуляттын ар кандай мезгил аралыгындагы көрсөткүчтөрү

Параметрлер	Мөөнөтү	негизги топ	контролдук топ	P	Диаграмма
Эякулят өлчөмү, мл	дарылоого чейин	3,2±1,7			<p>1 ай                      3 ай                      6 ай</p> <p>—●— Дарылоого чейин —●— Негизги —●— контролдук</p>
	1 ай	4,4±1,2	2,5±1,7	≤0,05	
	3 ай	4,4±1,2	3,5±1,7	≤0,05	
	6 ай	4,1±0,8	3,7±1,2	≤0,05	
рН, бирд.	дарылоого чейин	6,8±0,8			<p>1 ай                      3 ай                      6 ай</p> <p>—●— Дарылоого чейин —●— негизги —●— контролдук</p>
	1 ай	7,7±1,1	6,9±0,3	≤0,05	
	3 ай	7,1±0,4	6,9±1,2	≤0,05	
	6 ай	7,4±1,11	7,0±0,3	≤0,05	
Сперматозоиддердин жалпы саны, эякулятта млн.	дарылоого чейин	231±1,4			<p>1 ай                      3 ай                      6 ай</p> <p>—●— Дарылоого чейин —●— Негизги —●— контролдук</p>
	1 ай	420,6±5,8	184,4±5,1	≤0,05	
	3 ай	320,6±5,8	179,4±2,1	≤0,05	
	6 ай	423,2±0,7	299,5±1,14	≤0,05	

1 мл. Эякуляттагы сперматозоиддердин концентрациясы, млн/мл.	дарылого чейин	72,3±1,2			
	1 ай	130,6±5,8	93,7±4,6	≤0,05	
	3 ай	160,6±5,8	123,7±4,6	≤0,05	
	6 ай	98,3±0,4	80,2±1,3	≤0,05	
Жандуу сперматозоиддердин саны, %	дарылого чейин.	45,2±0,2			
	1 ай	77,6±5,0	55,5±4,2	≤0,05	
	3 ай	77,6±5,0	55,5±4,2	≤0,05	
	6 ай	68,7±2,1	51,2±0,4	≤0,05	
Прогрессивдүү-кыймылдуу сперматозиддер (А+В), %	дарылого чейин	44,8±1,1			
	1 ай	59,2±0,8	50,1±1,4	≤0,05	
	3 ай	52,8±0,1	44,7±0,7	≤0,05	
	6 ай	58,7±0,6	49,8±1,2	≤0,05	
Сперматозиддердин кадыресе формалары,%	дарылого чейин	66,7±0,12			
	1 ай	82,7±5,4	62,7±4,7	≤0,05	
	3 ай	85,7±1,2	60,8±3,1	≤0,05	
	6 ай	87,4±1,4	71,2±0,4	≤0,05	

3 сааттан кийин дагы деле болсо жандуу боюнча калган сперматозоиддердин үлүшү %	дарылого чейин	29,7±0,11		
	1 ай	37,2±1,11	31,4±4,1	≤0,05
	3 ай	44,8±1,12	36,4±0,6	≤0,05
	6 ай	52,5±1,6	33,4±1,2	≤0,05
Фаррис индекси	дарылого чейин	117,9±0,2		
	1 ай	136,4±0,4	121,2±0,12	≤0,05
	3 ай	201,0±1,3	116,2±0,5	≤0,05
	6 ай	328,7±1,1	124,6±0,8	≤0,05
Крюгер индекси	дарылого чейин	2,1±0,5		
	1 ай	4,7±1,2	1,7±0,9	≤0,05
	3 ай	4,7±1,4	1,7±1,11	≤0,05
	6 ай	6,9±1,4	2,5±0,6	≤0,05



Сунушталган айкалышкан дарылоо ыкмасынын негизинде жүргүзүлгөн изилдөөдө төмөнкү өзгөрүүлөр аныкталды: биринчи айда эякуляттын көлөмү  $4,4 \pm 1,2$  мл жетип, көзөмөл тобундагы  $2,5 \pm 1,7$  мл менен салыштырганда 76%га көбөйгөн. Үч айдан соң көрсөткүчтөр өзгөрбөстөн, көзөмөл тобунда көлөм  $3,5 \pm 1,7$  мл болуп, 25,71%га арткан. Алты айлык байкоо учурунда эякуляттын көлөмү  $4,1 \pm 0,8$  мл түзүп, көзөмөл тобунда  $3,7 \pm 1,2$  мл болуп, 18,92%га жогорулаган

Дарылоодон мурда рН деңгээли  $6,8 \pm 0,8$  болсо, изилдөөнүн биринчи айында негизги топто  $7,7 \pm 1,1$  чейин көбөйгөн, көзөмөл топто ал  $6,9 \pm 0,3$  ( $P \leq 0,05$ ) түзгөн жана айырма анчалык чоң болбогондугуна карабастан, эякуляттын кычкыл чөйрөсүн так көрсөтүп турат. Жалпы жолунан алганда, рН көрсөткүчү өйдө-төмөн болгон менен байкоо жүргүзүлүп жаткан мезгил аралыгында нейтралдуу (бейтарап) деңгээлге жакын боюнча калган.

Дарылоо иштерине чейин эякуляттагы сперматозоиддердин жалпы саны 231 миллионду түзгөн ( $\pm 1,4$ ). 1 айлык убакта сперматозоиддердин жалпы саны кыйла жогорулаганын байкоого болот - негизги топто ал  $420,6 \pm 5,8$  млн, ал эми көзөмөл тобунда - 184,4 млн ( $\pm 5,1$ ), башкача айтканда 2,3 эсе аз. Операциядан 3 ай өткөндөн кийин негизги топтун орточо көрсөткүчү  $320,6 \pm 5,8$  млн. чейин жана көзөмөл топто  $179,4 \pm 2,1$  млн. Демек негизги топтогу көрсөткүчтөр көзөмөлдүк топко караганда 78,7% га жогору. Дарылоодон 6 ай өткөндөн кийин сперматозоиддердин жалпы саны негизги топто ал – 423,2 млн. чейин жана көзөмөл тобунда – 299,5 млн. чейин ( $P \leq 0,05$ ).

Дарылоо башталгандан мурун сперматозоиддердин концентрациясы 72,3 миллионду түзгөн ( $\pm 1,2$ ). Бир айдан соң негизги топто бул көрсөткүч  $130,6 \pm 5,8$  млн., көзөмөл тобунда  $93,7 \pm 4,6$  млн. болгон, бул 39,4%га жогору. Үч айдан соң негизги топтун орточо концентрациясы  $160,6 \pm 5,8$  млн., көзөмөл тобунда  $123,7 \pm 4,6$  млн. түзгөн, негизги топтун көрсөткүчтөрү салыштырмалуу 29,8%га жогору болгон. Алты айлык байкоо учурунда негизги топто концентрация  $98,3 \pm 0,4$  млн, көзөмөл тобунда  $80,2 \pm 1,3$  млн болуп, негизги топ 22,6%га жогорулаган.

Дарылоо башталганга чейин жандуу сперматозоиддердин саны 45,2% ( $\pm 0,2$ ) түзгөн жана убакыттын өтүшү менен бул көрсөткүчтөрдүн өскөнү байкалган, негизги топто ал  $77,6 \pm 5,0\%$  болсо, салыштырмалуу топто  $55,5 \pm 4,2\%$ , 6 ай өткөндөн кийин  $68,7\%$  чейин жогорулаган.

Прогрессивдүү мүнөздөгү кыймылдуу сперматозоиддер (A+B), дарылоого чейин  $44,8 \pm 1,1\%$  түзгөн жана көбөйүүгө карата тенденция байкалган, негизги топто ал  $59,2 \pm 0,8\%$  болсо, салыштырмалуу топто ал  $50,1 \pm 1,4\%$ . 3 ай өткөндөн кийин  $52,8 \pm 0,1\%$  төмөндөгөн, 6 ай ичинде  $58,7 \pm 0,6\%$  чейин жогорулаган.

Сперматозоиддердин нормалдуу формаларынын натыйжалары дарылоого чейин  $66,7 \pm 0,12\%$  түзгөн жана көбөйүүгө карата тенденция байкалган, негизги топто ал  $82,7 \pm 5,4\%$  болсо, салыштырмалуу топто ал  $62,7 \pm 4,7\%$ , 3 ай өткөндөн кийин  $85,7 \pm 1,2\%$  жетип, 6 ай ичинде  $87,4 \pm 1,4\%$  чейин жогорулаган.

Эякуляциядан кийин 3 сааттан соң сперматозоиддердин жашоого жарамдуулук параметрлери дарылоого чейин  $29,7 \pm 0,11\%$  түзгөн жана көбөйүүгө карата тенденция байкалган, негизги топто ал  $37,2 \pm 1,11\%$  болсо, салыштырмалуу топто ал  $31,4 \pm 4,1\%$ , 3 ай өткөндөн кийин  $44,8 \pm 1,12\%$  жетип, 6 ай ичинде  $52,5 \pm 1,6\%$  чейин жогорулаган.

Индекс Фарристин натыйжалары дарылоого чейин  $117,9 \pm 0,2$  түзгөн жана көбөйүүгө карата тенденция байкалган. Топтор арасындагы айырма 1 айдын ичинде  $12,77\%$  түзгөн, 3 ай өткөндөн кийин  $71,1 \pm 3,8\%$  жетип, 6 ай ичинде  $163,0\%$  чейин жогорулаган. Бул негизги топтун баштапкы жана салыштырма топко карата чоң өсүшү жана жетишкендиктери тууралуу күбөлөндүрөт.

Жыйынтыктап айтканда, жогорудагы таблица, диаграмма жана сүрөттө көрсөтүлгөндөй, урук безинин кистоздук оорулары менен жабыркаган бейтаптарда сунушталган айкалышкан (комбинацияланган) оперативдик дарылоодон кийин репродуктивдик функциянын көрсөткүчтөрү кыйла жакшырганы байкалган. Атап айтканда, спермограмма көрсөткүчтөрүнүн өлчөмдүк, сандык жана сапаттык көрсөткүчтөрү оң олуттуу өзгөрүүлөргө дуушар болгон.

Жогоруда келтирилген маалыматтарга байланыштуу биз урук безинин коштондусунун кистасы менен жабыркаган контролдук топтогу операция болгон бейтаптардын спермограммасындагы көрсөткүчтөрдүн бузулушу кистаны ажыратып алып чыгуу жана андан кийин урук безинин коштондусундагы дефекттик зонаны тигүүдө эпидидимис тканы жабыркаары, эпидидималдык түтүкчөнүн операциядан кийин тырыктар менен обструкциялануу тобокелдиги жогорулай тургандыгы менен байланыштуу деген бүтүмгө келдик.

Топтор аралык айырмачылыктарды баалоо «Бовгиалуронидаза азоксимер» препаратын интраоперациялык түрдө куюу урукту сыртка чыгаруучу түтүкчөлөрдүн тарып кетишин алдын алат жана экскретордук тукумсуздуктун өөрчүсүн төмөндөтөт, ошондой эле операциядан кийинки жаракаттын жиктик-склеротикалык процесстер зонасына бөлүктүк ооруну басаңдатуучу аракет көрсөтөт.

Сунуш кылынган методду колдонуунун клиникалык үлгүсүн келтиребиз.

*Бейтап А. 25 жашта (№10105 оору баяны) 2024 жылдын 15-октябрында КР ССМнин алдындагы Улуттук госпиталдын Республикалык илимий урология борборунун андрология бөлүмүнө жаткырылган. Клиникалык диагнозу: Оң урук безинин коштондусундагы киста.*

*Борборго жаткырылганда куулук органынын оң жагы шишимик тартып, басканда жана кара күч жумуш кылганда ооруп жаткандыгын айткан.*

*Анамнез боюнча: Бейтаптын айтуусу боюнча бул көрүнүштүн пайда болгонуна 6 ай болгон.*

*Репродуктивдик макам: Бир жыл бою никеде, балдары жок*

*Объективдик макам: жалпы абалы салыштырмалуу канааттандыраарлык.*

*Дем алуу жана жүрөк-кан тамыр системасы жаатында патологиялык өзгөрүүлөр орун алган эмес. АКБ 120/70 мм рт ст, ЖЖЖ - 78 ж мин., дене табы  $t - 36.5^{\circ}\text{C}$ .*



Заара бөлүп чыгаруучу система: бел аймагы симметриялуу, патологиялык өзгөрүүлөр орун алган эмес, бөйрөктөр пальпацияланбайт, сөөк-verteбралдык бурч боюнча ургулоо симптому эки тарабында тең оору сезимин жараткан жок, табарсык пальпацияланбайт, оору сезими жана дизуриялык бузулуулар жок.

Локалдык макам: куулук ассиметриялуу, териси өзгөрүлгөн эмес. Пальпациялоо учурунда оң урук безинин коштондусунун баши жагында оору сезими менен коштолгон 5,0 – 4,5 см өлчөмүндөгү шишик түрүндөгү жаралыштын бар экендиги байкалат. Коштондулар жана урук бездер эки тарабында тең так дифференцияланат, чоңойуп кеткен эмес.

Изилдөө иштеринин лаборатордук-инструменталдык методдору боюнча маалыматтар төмөнкүчө:

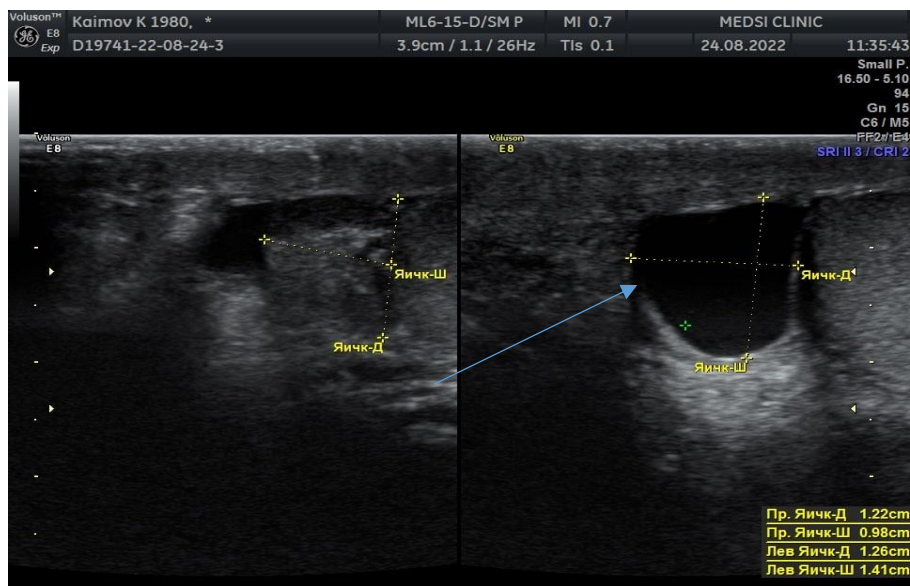
ЖКА: эритроциттер -  $5.41 \times 10^{12}/л$ ; гемоглобин – 155г/л; гематокрит - 45%, түстүү көрсөткүч – 0.91; тромбоциттер – 199.7; лейкоциттер –  $3.7 \times 10^9/л$ ; эозинофилдер - 1.0; нейтрофилдер – 3; базофилдер-1; лимфоциттер – 51; моноциттер – 10; СОЭ – 5мм/час.

ЖЗА: Түсү – саман түсүндө/ сары; тунуктугу – киргилт, белок -терс, салыштырмалуу тыгыздыгы - 1026, лейкоциттер – 3 бирдикке чейин, эритроциттер – аныкталган эмес.

Гормоналдык фон: ФСГ - 3.04 МЕ/л; ЛГ – 2.80 МЕ/л; пролактин – 280 МЕ/л; тестостерон – 21 нмоль/л.

Цитокиндер: ИЛ-6 кан сывороткасында -14,6 пг/мл; TNF-α - 15,5пг/мл.

Куулук органдарына УДИ өткөрүү (4.2.3-сүрөт.):




4.2.3-сүрөт – 25 жаштагы А. аттуу бейтаптын ультрасонограммасы: урук безинин коштондусундагы киста (стрелка аркылуу анэхогендүү кисталык маңыз көрсөтүлгөн).

Оң урук безинин көлөмү - 40x21x40мм., сол урук безинин көлөмү - 38x21x36мм., оң урук безинин коштондусунун баш проекциясында 50x45мм өлчөмүндө анэхогендүү жаралыш бар экендиги байкалат.

Корутунду – Оң урук безинин коштондусунун кистасы.

Дата регистрации: 18.01.2018 08:54:45      Пол: м  
 Год рождения: 12.04.1988

Спермограмма	Результат	Норма	Ед.изм.
Воздержание	7 дней	3 - 5	дней
ОЦЕНКА СЕМЕННОЙ ЖИДКОСТИ	-		
Объем	10,0	более 2,0	мл
Цвет	желтовато/беле с.	белес, молочн.	
Запах	норм.	Цветов каштана	
Вязкость	7,0	0,5-2,0	см
Рн	8,0	7,2-8,0	ед.
Время разжижения	35 мин.	до 60	мин
Эритроциты	0 - 1 - 0 в п/зр.	отсутствуют	
Лейкоциты	2 - 3 - 4 в п/зр.	1 млн/мл, 3-5 п/з	млн/мл, п/зр
Клетки сперматогенеза	2 - 3 - 2 в п/зр.	до 2% или 2-4 в п/з	%; п/зр
Слизь	+	отсутствует	
Лецитиновые зерна	в умер.кол.	большое кол-во	
Агрегация	+	отсутствует	
ОЦЕНКА СПЕРМАТОЗОИДОВ	-		
Концентрация (в 1мл)	7,8 млн.	20-120	млн/мл
Общее количество в эякуляте	78 млн.	>150	млн/мл
Индекс Фарриса	48	не менее 200	
Подвижность сперматозоидов: после разжижения	-		
Активно подвижные с прямолинейным движением (А)	61%	не менее 32	%
Малоподвижные с прямолинейным движением (В)	10%	не менее 18	%
Малоподвижные с колебательным или вр движением (С)	2%	2	%
Неподвижные (D)	27%	25-30	%
Подвижность сперматозоидов: через 3 часа	-		
Активно подвижные с прямолинейным движением (А)	43%	уменьш-е до 7	%
Малоподвижные с прямолинейным движением (В)	10%		
Малоподвижные с колебательным или вр. движением (С)	3%		
Неподвижные (D)	44%		
Подвижность сперматозоидов: через 5 часов	-		
Активно подвижные с прямолинейным движением (А)	30%	уменьш-е до 15	%
Малоподвижные с прямолинейным движением (В)	8%		
Малоподвижные с колебательным или вр. движением (С)	3%		
Неподвижные (D)	59%		
Морфологические нормальные формы	58%	70	%
Патологические формы	42%	30	%
Агглютинация	+	отсутствует	

Исследование выполнил: 

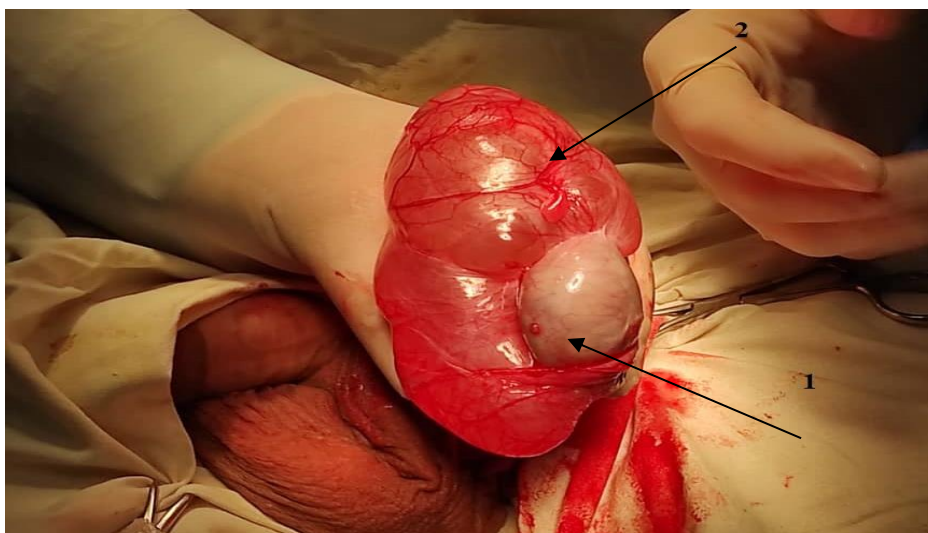
Спермограмманын натыйжасы:

#### 4.2.4-сүрөт – Спермограмма анализинин натыйжасы

*Анализдин жыйынтыгы - Олигоастенозооспермия.*

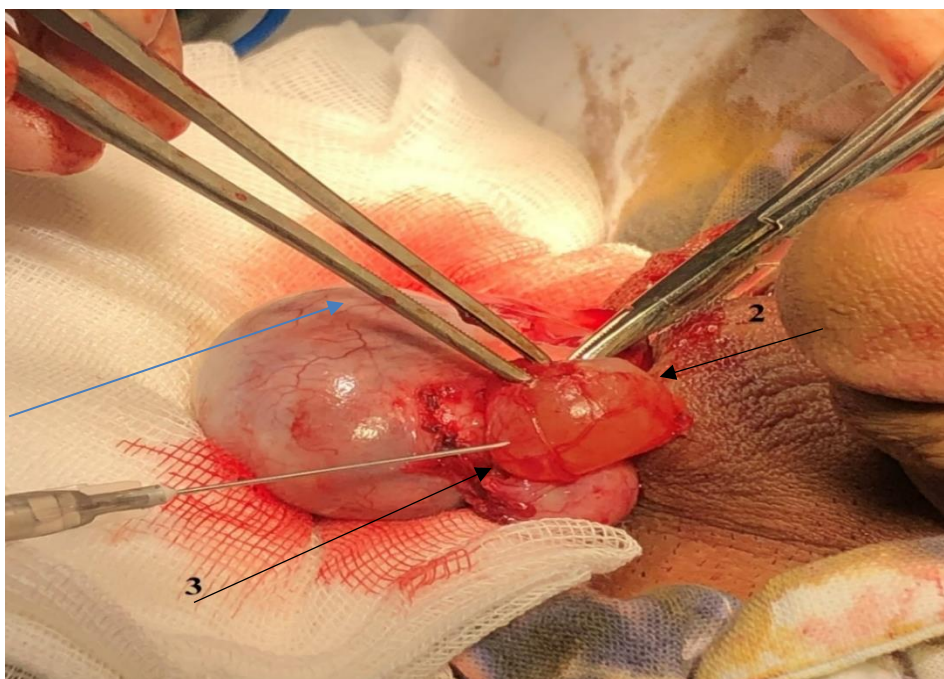
*Дарылоонун комбинацияланган комплекстүү ыкмасынын негизинде, оперативдик дарылоо ССМнин алдындагы Улуттук госпиталдын Республикалык илимий урология борборунун андрология бөлүмүндө жүргүзүлгөн.*

*Оперативдик дарылоонун протоколу: операция өткөрүлө турчу жерди жергиликтүү же жалпы анестезия аркылуу ооруксуздандырып алган соң куулукту дал ортосунан болжол менен 3,0 – 4,0 см ченеминде тилип алган соң, урук безинин каптамалары жана кын кыртышынын париеталдык пластинкасы тилинип жана ажыратып алгандан кийин урук безинин коштондусу жана ыйлаакча өзүнчө бөлүнүп чыгарылган (4.2.5-сүрөт).*



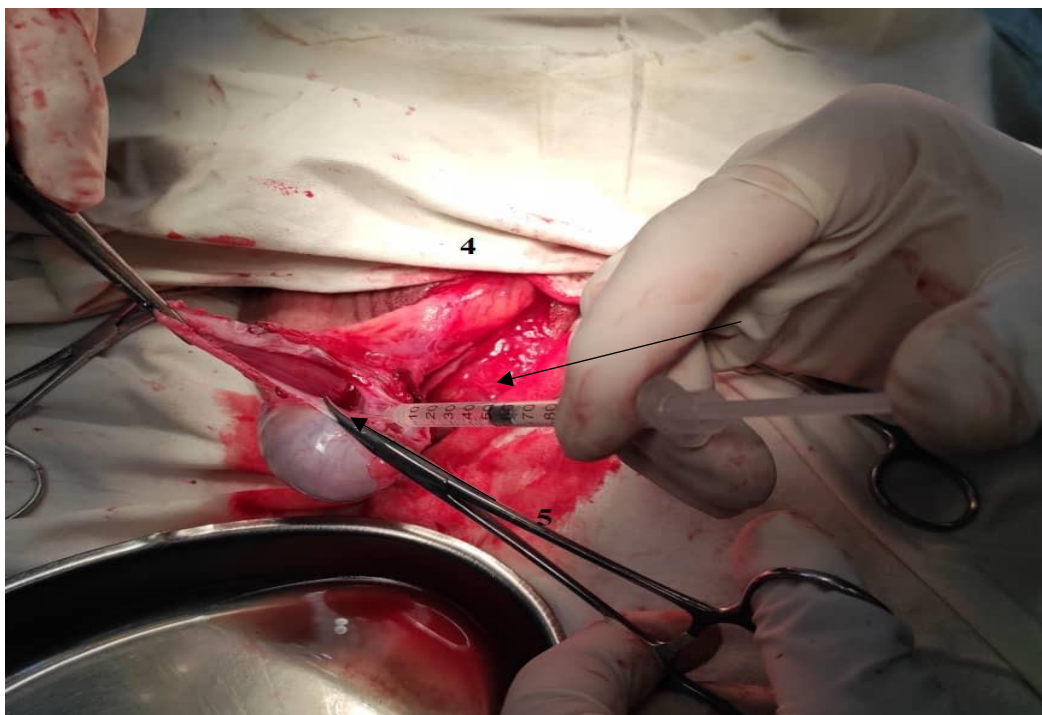
4.2.5-сүрөт – Хирургиялык дарылоонун этаптары: урук безинин коштондусунун (1) ыйлаакчасы менен (2) бөлүп алуу.

*Андан кийин морфогистологиялык изилдөөлөр үчүн инсулин шприцинин жардамы менен урук безинин коштондусундагы кистадан суюктук алынат жана киста жара тилинет (4.2.6-сүрөт).*



4.2.6-сүрөт – Инсулин шприцинин жардамы менен (3) урук безинин коштондусундагы киста маңызын сордуруп алуу (2-сүрөт)

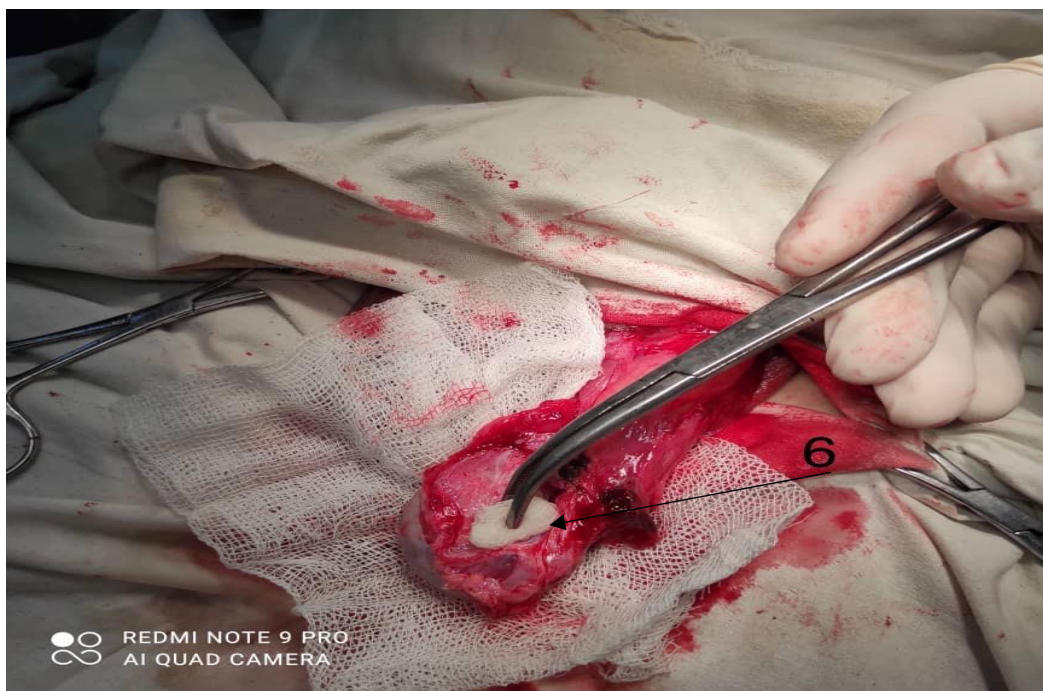
*Мындан соң жара тилинген кистанын кыртыштары «москит» аспабынын жардамы менен эки жакка жазылып алынган соң, бовгиалуронидаза азоксимер 3000 МЕ эритиндиси ыйлаакчанын коштонду менен чектелген ички бөлүгүнө куюлган, бул учурда коштондуда препараттын максималдуу концентрациясы түзүлөт. (4.2.7-сүр.).*



4.2.7-сүрөт – Оперативдик дарылоонун баскычтары: урук безинин коштондусундагы кистанын кабыкчаларын түздөө (1) жана бовгиалуронидаза азоксимер ферментативдик препаратын куюу (2)

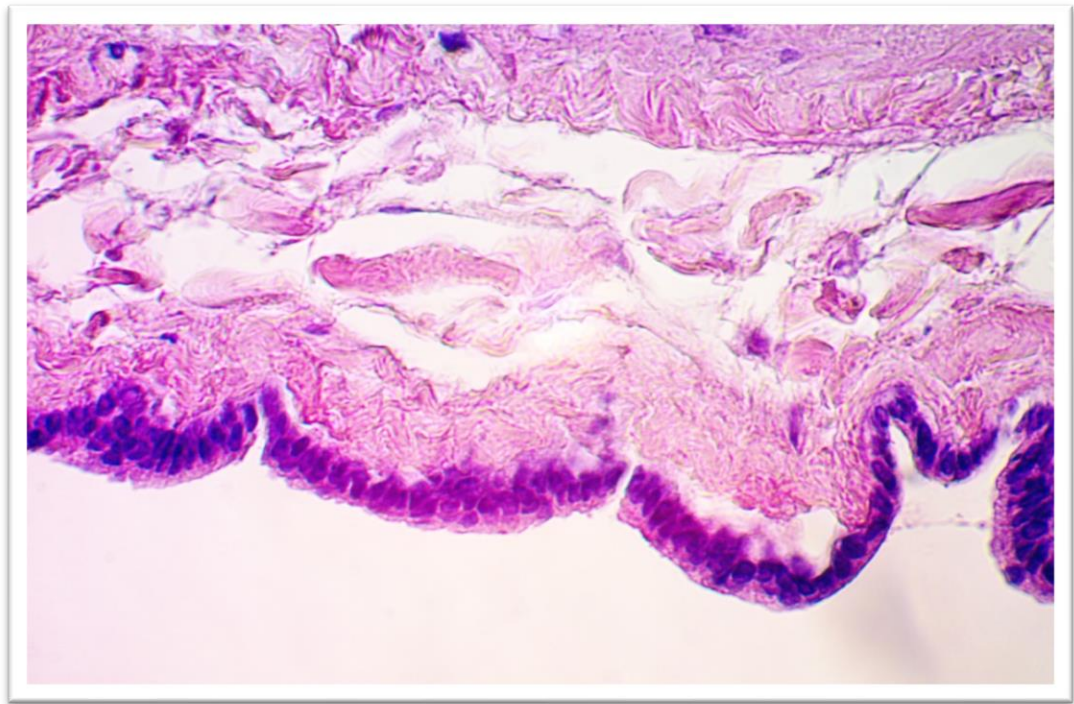
*Кийинки этапта урук безинин коштондусу менен болгон чекте киста бети жара тилинип алынган соң кистанын коштондуда калган висцералдык бөлүгү аспап аркылуу түздөлүп алынып, андан соң ыйлаакча урук безинин коштондусунун түйүнөн кесилип, висцералдык капталы 96%дык этил спирти менен тазаланып алынган, бул киста кыртышынын калдыктарына склероздоого шарт түзгөн (4.2.8-сүрөт).*

*Андан соң жараатка кылдаттык менен гемостаз жүргүзүлүп, катмарлуу тигиши салынды жана жараатка асептикалык таңгыч, ал эми куулукка суспензорий коюлган.*



4.2.8-сүрөт – Операция баскычтары: Урук безинин коштондусунун кыртышында калган висцералдык бөлүктү 96% этил спирти менен жууп-тазалоо (таасир этүү).

*Гистологиянын жыйынтыгы - кистанын кабыкчасы жука жипчелүү ткань, бир катарлуу цилиндр түрүндөгү эпителий менен көрсөтүлгөн, атипия белгилери жок, 4.2.9 сүрөттө чагылдырылган*



4.2.9-сүрөт – Кистанын кабыкчасынын гистологиясы

*Визуалдык аналогдук шкаланы (ВАШ) пайдалануу менен оору симптоматикасы анализденген. Аталган бейтаптын ооруксунуу сезими билинер-билинбес мүнөздө деп бааланган (2см = 2 балл).*

*Операциядан кийинки биринчи сааттарда сезгенүүнү басаңдатуу үчүн бейтап ацеклофенак препаратынын 100 мг дозасын инъекция түрүндө алган, андан соң пероралдык формага которулган. Ошону менен бирге клеткандардын склеротикалык өзгөрүүлөрүн жоюу максатында, 5 күндө 1 жолу бовгиалуронидаза азоксимер препаратын инъекция түрүндө кабыл алган (курс 5 инъекция).*

*Операция өткөрүлгөндөн кийин бейтап канааттандырарлык абалда ооруканадан чыгарылган.*

*Натыйжа: 30 күндөн кийин кайталап скринингтик текшерүү учурунда пациенттин абалы салыштырмалуу канааттандырарлык, оору сезими тынчын албайт, рецидив белгилери байкалган жок. IL-6 кан сывороткасында - 4,6 пг/мл; TNF- $\alpha$  - 5,5 пг/мл. чейин төмөндөгөнү байкалган. Спермограмма көрсөткүчтөрүн изилдөөдө концентрациянын 32 млн. чейин көбөйгөнү, агглютинациянын жоктугу белгиленген. Пациент өз дарылануусунан канааттанган.*

## **Стандарттык дарылоонун клиникалык үлгүсү.**

*23 жаштагы К. аттуу бейтап (№ 10430 оору баяны) КР ССМнин алдындагы Улуттук госпиталдын Республикалык илимий урология борборунун жалпы урология бөлүмүнө жаткырылган. Диагнозу: сол урук безинин коштондусундагы киста.*

*Ооруканага келгенинде куулук органынын сол жарымы такай мүнөздө сыздап ооруп жаткандыгын айткан.*

*Анамнезде көрүнүп тургандай бейтапты 8 айдан бери оору сезими тынчын алып келген, 4 ай мурда №4 ҮМБнын уролог-дарыгерине кайрылган жана ал жерде урук безинин коштондусунда өтө чоң эмес өлчөмдөгү (20x35 мм) киста бар экендиги аныкталган соң, диспансердик байкоодо болгон.*

*Социалдык макамы: жогорку окуу жайынын студенти.*

*Репродуктивдүү макамы: 1,5 жыл мурда үйлөнгөн, балдары жок.*

*Дем алуу жана жүрөк-кан тамыр системасы жаатында патологиялык өзгөрүүлөр орун алган эмес. АКБ 135/80 мм рт ст, ЖЖЖ – 82 ж.мин, дене табы - 36.6<sup>0</sup>С.*

*Заара бөлүп чыгаруучу система: бөйрөктөр пальпацияланбайт, сөөк-verteбралдык бурч боюнча ургулоо симптому эки тарабында тең оору сезимин жараткан жок, табарсык пальпацияланбайт, оору сезими жана дизуриялык бузулуулар жок.*

*Локалдык макам: куулук ассиметриялуу, териси өзгөрүлгөн эмес. Пальпациялоо учурунда сол урук безинин коштондусунун баш жагында оору сезими менен коштолгон 20 x 35мм өлчөмүндөгү шишик түрүндөгү жаралыштын бар экендиги байкалат.*

*Изилдөө иштеринин лаборатордук-инструменталдык методдору боюнча маалыматтар:*

*ЖКА: эритроциттер -  $4.41 \times 10^{12}/л.$ , гемоглобин – 150г/л., гематокрит - 43%, түстүү көрсөткүч – 0.91, тромбоциттер – 200.7, лейкоциттер –  $4.7 \times 10^9/л.$ , эозинофилдер - 1.0; нейтрофилдер – 35, базофилдер - 1, лимфоциттер – 51, моноциттер – 10, СОЭ – 7мм/саат.*

ЖЗА: Түсү – саман түсүндө/ сары; белок-терс, салыштырмалуу тыгыздыгы - 1020, лейкоциттер – 2-3, эритроциттер – терс.

Гормоналдык фон: ФСГ - 4.04 МЕ/л, ЛГ – 3.80 МЕ/л, пролактин – 290 МЕ/л, Тестостерон – 23 нмоль/л.

Цитокиндер: IL-6 кан сывороткасында -14,2 пг/мл; TNF-α - 15,1пг/мл.

Корутунду – Олигозооспермия.

### Спермограмма:

г. Бишкек, ул. Логвиненко 21/2  
Лицензия МЗ КР № 0932, тел. (+996 312) 62-01-02  
http://human.333.kg

АЙДАРОВ АЗАМАТ  
Дата регистрации: 01.06.2017 7:45:59  
Год рождения: 1978  
Пол: м

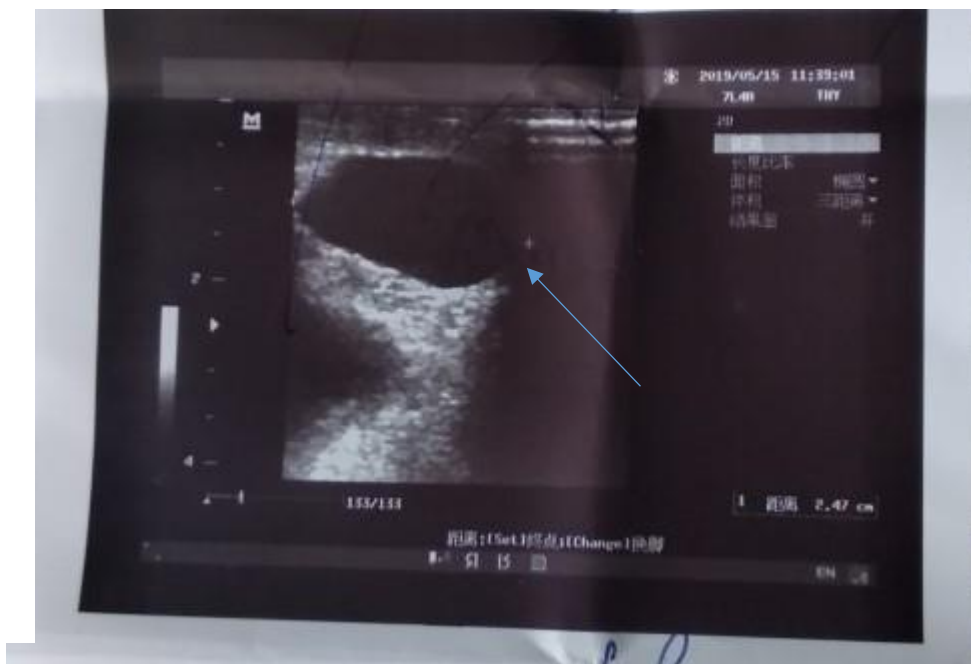Спермограмма	Результат	Норма	Ед.изм.
ОЦЕНКА СЕМЕННОЙ ЖИДКОСТИ	-		
Объем	8.0	более 2,0	мл
Цвет	белес.	белесый, молочный	
Запах	норм.	Цветов каштана	
Вязкость	5.0	0,5-2,0	
pH	7.0	7.2-8.0	
Время разжижения	45 мин.	до 60	мин
Эритроциты	1-0-1 п/з	отриц	
Лейкоциты	2-3-4 п/з	1 млн/мл., 3-5 п/з	
Клетки сперматогенеза	2-3-3 п/з	до 2% или 2-4 в п/з	
Слизь	-	отриц	
Лецитиновые зерна	умер.кол.	большое кол-во	
Агрегация	-	отриц.	
ОЦЕНКА СПЕРМАТОЗОИДОВ			
Концентрация (в 1мл)	24 млн.	20-120 млн/мл	
Общее количество в эякуляте	192 млн.	150 млн/мл и более	
Индекс Фарриса	19	не менее 200	
Подвижность сперматозоидов: после разжижения	-		
Активно подвижные с прямолинейным движением (А)	16%	не менее 50%	
Малоподвижные с прямолинейным движением (В)	4%	10-20%	
Малоподвижные с колебательным или вр. движением (С)	3%	2%	
Неподвижные (D)	77%	25-30%	
Подвижность сперматозоидов: через 3 часа	-		
Активно подвижные с прямолинейным движением (А)	10%	уменьш-е до 7%	
Малоподвижные с прямолинейным движением (В)	5%		
Малоподвижные с колебательным или вр. движением (С)	2%		
Неподвижные (D)	83%		
Подвижность сперматозоидов: через 6 часов	-		
Активно подвижные с прямолинейным движением (А)	5%	уменьш-е до 15%	
Малоподвижные с прямолинейным движением (В)	4%		
Малоподвижные с колебательным или вр. движением (С)	2%		
Неподвижные (D)	89%		
Морфологические нормальные формы	60%	70%	
Патологические формы	40%	30%	
Агглотинация	+	отриц	

#### 4.2.10-сүрөт – Спермограмманын көрсөткүчтөрү

Куулук органдарын УДИде текшерүү учурунда (4.2.10-сүрөт): Оң урук безинин көлөмү - 39x20x40мм., сол урук безинин көлөмү - 38x20x35мм., сол урук безинин коштондусунун баш жагында 30x25мм өлчөмүндө анэхогендүү маңыз бар экендиги байкалат. Корутунду: сол урук безинин коштондусунун башындагы киста.



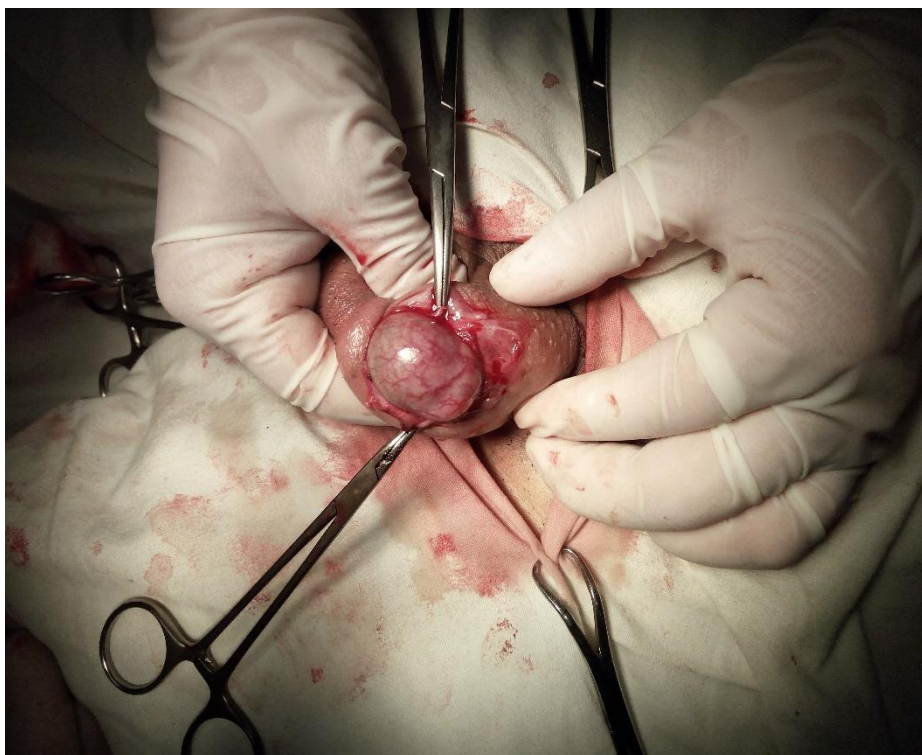
*Урук безинин коштондусундагы киста боюнча УДИ маалыматтары (стрелка аркылуу анэхогенндүү кистоздук маңыз көрсөтүлгөн).*



4.2.11-сүрөт. 25 жаштагы А. аттуу бейтаптын ультрасонограммасы: урук безинин коштондусундагы киста (стрелка аркылуу анэхогенндүү кисталык маңыз көрсөтүлгөн).

*Бейтапка урук безинин коштондусунун башындагы кистаны энуклеациялоонун стандарттуу ыкмаларын колдонуу менен хирургиялык дарылоо сунушталган.*

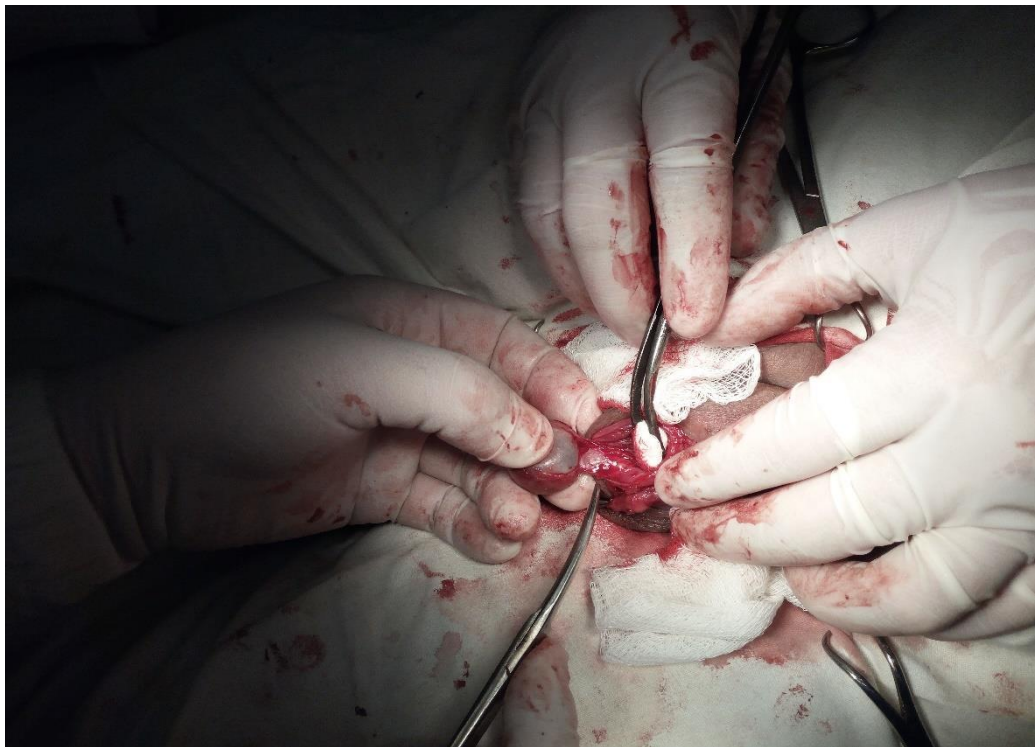
*Операция этаптары: операция өткөрүлө турган жер новокаииндин 0,5%дык 20 мл эритиндиси менен бөлүктүк анестезия алдында тазаланып алынгандан кийин куулук кыртышы дал ортосунан 3,4 – 4,0 см ченимнде тилип алган соң, тийиштүү урук безинин кыртыштары кесилип, урук бези менен коштондусу жана тиешелүү ыйлаакча өзүнчө бөлүнүп чыгарылган (4.2.12-сүрөт).*



4.2.12-сүрөт – Операциянын баскычтары: урук безинин коштондусунун (1) ыйлаакчасы менен (2) бөлүп алуу.

*Новокаин эритиндиси аркылуу тканды гидравликалык мүнөздө жара тилүү методун колдонуу менен кындык кыртыштын висцералдык жалбыракчасы киста үстүнөн жара тилинип алынган соң киста бетинин кан тамырсыз зонасы аныкталган. Мокок жана учтуу предметтин жардамы менен киста кыртыштан ажыратылгандан кийин, кетгут жиби менен байланган соң, эпидидимис кыртышынан энуклеацияланган (4.2.13-сүрөт):*

*Урук безинин кындык кыртышынын висцералдык пластинкасынын ашыкча жери №3 кетгут жибинин жардамы менен коштонду башынын жогорку учундагы ошол эле кыртышка тигилген. Операциядан кийин жараатка контролдук ревизия, тыкыр гемостаз өткөрүлгөн. Жараатка кабат-кабат тигиш салынып, асептикалык бинт менен таңылган.*



4.2.13-сүрөт- Урук безинин коштондусундагы кистаны ажыратып алып чыгуу

*Визуалдык аналогдук шкаланы (ВАШ) колдонуу менен оору синдромуна анализ өткөрүлгөн. Оору сезими билинер-билинбес мүнөздө болгон (4см = 4 балл).*

*Операциядан кийинки алгачкы күндөрү бейтап ар бир 6 саат сайын ооруксуздандыруучу дары каражаттарын кабыл алган. 2-күнү оору сезими басаңдап, билинер-билинбес мүнөзгө өткөн (3см = 3 балл), коштонду аймагында бир аз сезгенүү байкалган, кеңири спектрдеги антибиотиктерди колдонууга себеп болгон.*

*Натыйжа: 1 ай өткөндөн кийин жүргүзүлгөн контролдук текшерүүдө жсарааттын аймагында кээде ооруксунуу симптомдору байкалган, динамика боюнча 2 балл деңгээлинде. Гормоналдык көрсөткүчтөр баштапкы деңгээлде калууда, ал эми сперматозиддердин концентрациясы 23 миллионго чейин жеткен, кан сывороткасында IL-6 деңгээли 11,3 пг/мл, TNF-α 12,1 пг/мл болгон.*

*2 ай өткөндөн кайрадан контролдук текшерүүгө алынган, куулук*

*аймагындагы сыздаган оору сезими бейтаптын тынчын алып жаткан, спермограмма көрсөткүчтөрү өзгөргөн эмес.*

Жогоруда келтирилген клиникалык мисалдар урук безинин коштондусунун кистасы менен жабыркаган бейтаптарды дарылоо үчүн жүргүзүлгөн комбинацияланган ыкманын жогорку эффективдүү экендигинен кабар берет. Ошол эле учурда ооруксунуу симптомунун бар экендиги, спермограмма көрсөткүчтөрү жана оору рецидивдеринин жоктугу аталган методдун репродуктивдүү функцияны сактап калууда жогорку клиникалык жана экономикалык натыйжалуулугун билдирет.

### **Резюме.**

УБКнын кистоздук өзгөрүүлөрү менен жабыркашкан бейтаптардын тукум жаратуучулук мүмкүнчүлүктөрүн баалоо боюнча өткөрүлгөн изилдөө иштери жалпы жолунан репродуктивдүү ден соолукту изилдөө боюнча заман трендик көз караштарды ырастайт. Өз кезегинде ал репродуктивдүү потенциалды сактоо жана калыбына келтирүү максатында эркектердин жашоо сапатын жакшыртуу үчүн иштелип чыгуучу стратегиянын маанилүү фактору болуп саналат.

Изилдөө иштеринин жүрүшүндө алынган маалыматтар бейтаптын социалдык абалынын, билим деңгээлинин жана экономикалык деңгээлинин таасири менен бирге анын фертилдүүлүк абалынын көп фактордуу экендигин көрсөтөт.

Мисалы, 50-55 жаштагылар арасындагы билимдүүлөрдүн үлүшү - 81,7%, ал эми 18-29 жаштагылар арасында 85,7%га чейин экендиги аныкталган, бул фертилдүүлүк факторунун мыкты көрсөткүчтө экендигин туюндурат.

Андрологиялык макам өзүнө антропометрикалык маалыматтарды камтыйт жана 18 ден 50 жашка чейинки курактагы эркектердин орточо бой узундугу 170 сантиметрди, орточо салмагы 73 килограммды түзөт. Тукум жаратуучу жөндөмдүн начарлоосу менен байланышкан негизги фактор болуп семирүү саналат, б.а. 18-29 жаштагы эркектердин ДМИСи норма боюнча 18,5 тен 24,9 болсо, 29 жаштан жогору бейтаптарда бойго карата дене массасынын

индекси норма чегинен жогору экени далилденген (ДМИ  $\geq 25,0$ ).

Бирок, трохантердик индекс канааттандыраалык деп бааланган. Балдардын болуусу фертилдүүлүк абалынын көрсөткүчү болуп саналат жана алынган маалыматтар бейтпиптердин дээрлик жарымынын (56,7%) балдары жок экендигин көрсөткөн.

Тамеки чегүү (биздин маалымат боюнча 22,1%), насвай чегүү (2,3%) жана ичкилик ичүү (18,6%) өңдүү зыяндуу адаттардын бардыгы эркектердин репродуктивдүү ден соолугуна тескери таасир этишет, тестостерон өлчөмүнүн азаюусуна, эректилдик функциянын бузулушуна алып келет.

Биздин изилдөөлөрүбүздүн жыйынтыгы боюнча урук безинин коштондусунун кисталык өзгөрүүлөрү менен жабыркашкан репродуктивдүү курактагы бейтаптардын фертилдүүлүгүн баалоодо УБКдагы кисталык өзгөрүүлөр эркек адамдын тукум жаратуучу мүмкүнчүлүгүнө таасир этери аныкталды. Дени сак эркек адамдардын көрсөткүчтөрүнө салыштырмалуу буга изилдөөнүн жүрүшүндө аныкталган сперматозоиддердин концентрациясынын (24%), кыймылдуулугунун төмөндөшү (26%), морфологиясынын бузулушу (10%) жана ОАТ-синдрому (19%) түрүндө аныкталган патоспермия далил боло алат жана мунун өзү максаттуу негиздеги коррекцияларды талап кылат.

Негизги топто ЛГ жана пролактиндин деңгээли жогору болуп, ал эми тестостерондун деңгээли тескерисинче төмөн болгон, ФСГ өлчөмү олуттуу айырмачылыктарды көрсөткөн эмес. Мунун өзү урук безинин коштондусундагы кисталык өзгөрүүлөрдөн улам негизги топтогу эркектердин тукум жаратуучу мүмкүнчүлүктөрү өзгөргөндүгүнөн кабар бериши мүмкүн.

Хирургиялык жол менен дарылоонун сунуш кылынган методикасы эркектердин тукум жаратуучулук мүмкүнчүлүгүн (фертильность) калыбына келтирүүгө багытталган; операция учурунда урукту сыртка чыгаруучу жолдордун жабыркоосун алдын алып, клиникалык жана экономикалык жактан эффективдүү экендигин көрсөтөт, куулук органдарындагы жиктик-склеротикалык процесстердин өнүгүү ыктымалдыгын азайтат, оору синдромунун тез регрессиялануусуна шарт түзөт.

## КОРУТУНДУ

1. Жыйынтыктап айтканда, хирургиялык дарылоо консервативдик ыкмаларга салыштырмалуу эң артыкчылыктуу вариант болуп саналат, оору симптомдору 1,5 эсеге азайып, көрсөткүчтөр жакшыраак болгон, ооруну басаңдатуучу дарыларды кабыл алуу убактысынын кыскарганы белгиленет. Рецидивдин пайыздык үлүшү (1,8%) болсо, ал эми консервативдик дарылоодо (2,7%) түзүп, салыштырмалуу азырак байкалган.

Консервативдик жол менен дарыланган пациенттердин канааттануу деңгээли убакыттын өтүшү менен 32,8%дан 25,9%ке чейин төмөндөйт, ал эми хирургиялык жол менен дарыланган бейтаптардын канааттануу деңгээли 41,2%дан 51,7%ке чейин, 2 эсеге көбөйөт жана хирургиялык операциядан кийинки эффективдүүлүктүн узак мөөнөттөрүн жана туруктуу натыйжаларды көрсөтөт.

2. Жыйынтыктар боюнча, тобокелдик тобундагы кисталарды аныктоо көрсөткүчү  $75\% \pm 7,5\%$  (95% ИИ - 75-62,5%) түзөт, салыштыруу тобунун көрсөткүчтөрү  $32,9\%, \pm 0,8\%$  (95% ИИ - 32,9% - 32,1%) түзөт, бул статистикалык мааниге ээ, башкача айтканда, кокустук эмес, жогорку ыктымалдуулук ( $p \leq 0,001$ ) менен салыштыруу тобуна салыштырмалуу, кисталарды аныктоо шансы 4,5 эсе жогору. Дарылоого чейин жана дарылоодон кийин TNF- $\alpha$  корреляциясы олуттуу оң корреляция катары бааланган (0.692), дарылоодон кийин IL-6 менен көрсөткүчтөрдүн ортосундагы байланышы бар экенин баса белгилейт жана 0.484 күчтүү оң корреляция катары бааланат жана статистикалык маанилүү ( $p = 0.000$ ). Атрибутивдик риск  $42,1\% \pm 8,9\%$  ИИ менен (24,7% – 59,5%), NNT менен (дарылоо үчүн зарыл болгон сан) - 2,4 (2,0ден 4,1ге чейин) болгон.

3. Жыйынтыктап айтканда, ЭК менен жабыркашкан бейтаптардын тукум жаратуучу касиетин баалоо боюнча биздеги жыйынтыктар урук безиндеги кисталык өзгөрүүлөрдүн натыйжасында келип чыккан патоспермияны дарылоо боюнча кафедралык иштелменин сунушталып жаткан бул ыкма эффективдүү, аз жаракат келтирүүчү жана каржылык жактан тейимдүү ыкма экендигин

далилдеген. Топтор аралык айырмачылыктарды баалоо «Бовгиалуронидаза азоксимер» препаратын интраоперациялык түрдө киргизүү урукту сыртка чыгаруучу түтүкчөлөрдүн тарып кетишин алдын алат жана экскретордук тукумсуздуктун өөрчүсүн төмөндөтөт, ошондой эле операциядан кийинки жаракаттын жиктик-склеротикалык процесстер зонасына бөлүктүк ооруну басаңдатуучу аракет көрсөтөт.

## ПРАКТИКАЛЫК СУНУШТАР

1.Репродуктивдүү курактагы пациенттерде урук безинин коштондусундагы кисталарды аныктоодо практикалык урологдор дарылоонун натыйжасын алдын ала билүү жана рецидивдердин өнүгүшүн алдын алуу үчүн кандагы IL-6 жана TNF- $\alpha$  деңгээлине көңүл буруулары керек.

2. Репродуктивдүү курактагы эпидидималдык кистасы аныкталган пациенттерге хирургиялык дарылоону тандоодо дарылоонун эффективдүүлүгүн жана пациенттердин жашоо сапатын жогорулатууга мүмкүндүк берүүчү "Бовгиалуронидаза азоксимер" препаратын операция учурунда куюу менен, бул ыкманы тандоо сунушталат, фертилдүүлүктү, оптималдык эпидидимистин анатомиясын калыбына келтирет жана урук безинин коштондусунун өтүмдүүлүгүн камтыйт.



## КОЛДОНУЛГАН АДАБИЯТТАР

1. **Авадиева, Н. Э.** Применение ДНК фрагментации спермы в андрологической практике [Текст] / Н. Э. Авадиева // Вестник урологии. – 2019. – Т. 7, № 1. – С. 7–11.
2. **Айбашов, М. Н.** Ретроспективный эпидемиологический анализ распространенности заболеваемости бесплодием среди мужского населения Кыргызской Республики за период 2003-2017гг [Текст] / М. Н. Айбашов, Д. А. Байызбекова, Р. О. Касымова // Современные проблемы науки и образования. – 2018. – № 6. – С. 144–151.
3. Анализ гистоморфологической структуры оболочек кисты семенного канатика [Текст] / Н. М. Махмудов, Ж. А. Шамсиев, Ф. А. Хуррамов, Ф. С. Орипов // Доктор ахборотномаси. – 2022. – № 1 (102). – С. 118–123.
4. Анализ показателей спермограммы у бесплодных мужчин Астраханского региона [Текст] / Р. А. Садретдинов, А. А. Полунин, Ф. Р. Асфандияров, Л. П. Воронина // Кубанский научный медицинский вестник. – 2015. – № 3 (152). – С. 94–97.
5. Андрологическое обследование пациентов с легочной и смешанной формой муковосцидоза [Текст] / С. А. Репина, С. А. Красовский, Р. В. Роживанов [и др.] // Андрология и генитальная хирургия. – 2018. – Т. 19, № 2. – С. 31–39.
6. Бажин, А. В. Особенности занятий физической культурой в послеоперационный период при кисте яичка [Текст] / А. В. Бажин, С. В. Кашапов // Теоретико-методологические и практические проблемы развития психологии и педагогики: сборник статей по итогам Международной научно - практической конференции (Казань, 26 сентября 2017). – Стерлитамак: АМИ, 2017. – С. 18.
7. Бактериальный простатит и фиброз предстательной железы: современный взгляд на лечение и профилактику [Текст] / А. В. Зайцев, Д. Ю. Пушкарь, Л. А. Ходырева, А. Дударева // Consilium medicum. – 2016. – Т. 18, № 7. – С. 14–18.

8. Балашова, Е. А. Современный подход к ведению юношей с патологией органов репродуктивной системы [Текст] / Е. А. Балашова, С. А. Пыркова, Л. И. Мазур // Вопросы управления в развитии системы первичной медико-санитарной помощи: актуальные вопросы гематологии. – Самара, 4 апреля 2017г. – С. 41–43.
9. Быковский, В. А. Эхография в оценке острой патологии органов мошонки у детей [Текст] / В. А. Быковский // Эхография. – 2001. – Т. 2, № 4. – С. 401–409.
10. Витамин D, мужское здоровье и мужская репродукция [Текст] / И. А. Тюзиков, С. Ю. Калинин, Л. О. Ворслов, Ю. А. Тишова // Андрология и генитальная хирургия. – 2013. – № 4. – С. 36–44.
11. Галимов, Ш. Н. Цитокиновый спектр сыворотки крови и спермоплазмы при идиопатическом бесплодии [Текст] / Ш. Н. Галимов, Э. Ф. Галимова, В. Н. Павлов // Пермский медицинский журнал. – 2012. – № 6. – С. 58–63.
12. Гамидов, С. И. Мужское бесплодие: Современное состояние проблемы [Текст] / С. И. Гамидов, В. В. Иремашвили, Р. А. Тхагапсоева // Фарматека. – 2009. – № 9. – С. 12–17.
13. Горилловский, Л. М. Эпидидимоорхит – одна из актуальных проблем гериатрической урологии [Текст] / Л. М. Горилловский, М. Б. Зингеренко // Клиническая геронтология. – 2008. – № 10. – С. 1–10.
14. Гузенко, В. М. Малоинвазивный метод лечения больных с гидроцеле [Текст] / В. М. Гузенко, А. Бабюк, Е. И. Мамчен // Международный медицинский журнал. – 2007. – № 1. – С. 92–94.
15. Дворников, А. С. Терапия больных локализованной склеродермией препаратом гиалуронидазы [Текст] / А. С. Дворников // Вестник дерматологии и венерологии. – 2013. – № 3. – С. 96–100.
16. Дирофиляриоз человека в Гомельской области [Текст] / В. М. Мицура, Е. М. Бутенкова, С. Л. Ачинович // Клиническая инфектология и паразитология. – 2017. – Т. 6, № 1. – С. 99–108.

17. **Древаль, А. В.** Роль гормональных факторов в становлении мужской репродуктивной системы: лекция [Текст] / А. В. Древаль // Андрология и генитальная хирургия. – 2001. - №1. – С.11-17.

18. **Жебентяев, А. А.** Мужское бесплодие [Текст] / А. А. Жебентяев // Вестник ВГМУ. – 2008. – Т. 7, № 2. – С. 1–11.

19. **Жерешты, А. Ю.** Пренатальная диагностика кисты яичка у плодов в 3 триместре беременности [Текст] / А. Ю. Жерешты // Пренатальная диагностика. – 2012. – Т. 11, № 1. – С. 64–66.

20. **Жиборев, Б. Н.** Сперматоцеле как причина infertility [Текст] / Б. Н. Жиборев // Андрология и генитальная хирургия. – 2011. – № 2. – С. 123–124.

21. **Забанова, В. Е.** Фармакологические свойства гиалуронидазы и возможности ее клинического применения в офтальмологии [Текст] / В. Е. Забанова, А. Ж. Фурсова, П. Г. Мадонов // Сибирский научный медицинский журнал. – 2020. – Т. 40, № 4. – С. 11–19.

22. Значение и особенности ультразвукового исследования кист придатка яичка [Текст] / С. В. Стратиенко, В. Г. Аристархов, Б. Н. Жиборев, Е. А. Хобочева // Российский медико-биологический вестник имени академика И. П. Павлова. – 2006. – № 1. – С. 84–87.

23. **Ибишев, Х. С.** Идиопатическое мужское бесплодие и папилломавирусная инфекция [Текст] / Х. С. Ибишев, Н. Н. Рябенченко, Г. А. Магомедов // Вестник урологии. – 2019. – Т. 7, № 2. – С. 51–58.

24. **Игнашин, Н. С.** Инвазивные ультразвуковые вмешательства в диагностике и лечении урологических заболеваний [Текст]: автореф. дис. ... д-ра мед. наук / Н. С. Игнашин. – М., 1989. – 30 с.

25. Инструментальные методы визуализации при обструкции семенных путей [Текст] / Т. В. Шатылко, С. И. Гамидов, Н. П. Наумов [и др.] // Андрология и генитальная хирургия. – 2022. – Т. 23, № 1. – С. 13–20.

26. Инциденталомы яичка и тестикулярный микролитиаз: современные подходы к диагностике и лечению [Текст] / А. К. Носов, Э. М. Мамижев, А. В.

Воробьев [и др.] // Андрология и генитальная хирургия. – 2017. – Т. 18, №1. – С. 29–38.

27. Использование скротоскопии для диагностики и лечения заболеваний органов мошонки у детей [Текст] / А. В. Григоренко, А. В. Пискалов, В. И. Пономарев [и др.] // Вятский медицинский вестник. – 2023. – Т. 80, № 4. – С. 8–12.

28. **Кадыров З. А.** Склеротерапия у больных гидроцеле [Текст] / З. А. Кадыров, С. Д. Шихов // Андрология и генитальная хирургия. – 2013. – № 3. – С. 6–11.

29. **Кадыров, З. А.** Атлас ультразвуковой диагностики органов мошонки: атлас / З. А. Кадыров, О. В. Теодорович, О. Б. Жуков. – М.: БИНОМ, 2008. – 128 с.

30. **Кадыров, З. А.** Прогностическая значимость ингибина В у инфертильных больных [Текст] / З. А. Кадыров, Д. В. Москвичев, М. А. Астахова // Андрология и генитальная хирургия. – 2015. – № 1. – С. 8–13.

31. Киста белочной оболочки яичка больших размеров [Текст] / А. И. Рыжков, С. Ю. Соколова, С. А. Жигалов, И. С. Шорманов // Экспериментальная и клиническая урология. – 2023. – Т. 16, № 2. – С. 86–90.

32. Кошмелев, А. А. Некоторые параметры перекисного статуса спермоплазмы у мужчин с нарушением фертильности [Текст] / А. А. Кошмелев, Б. С. Хышиктуев, П. П. Терешков // Забайкальский медицинский вестник. – 2012. – № 1. – С. 46–50.

33. Кульчавеня, Е. В. Эффективность ферментотерапии в комплексном лечении больных хроническим абактериальным простатитом (категории IIIa) [Текст] / Е. В. Кульчавеня, А. А. Баранчукова // Journal of Siberian Medical Sciences. – 2020. – № 1. – С. 17–30.

34. **Кульченко, Н. Г.** Основные виды антиоксидантной терапии патоспермии [Текст] / Н. Г. Кульченко // Вестник медицинского института «Реавиз». – 2018. – № 1. – С. 41–48.

35. **Максимова, А. В.** Скротоскопия- новый метод диагностики и лечения синдрома отечной мошонки у детей [Текст] / А. В. Максимова // Якутский медицинский журнал. – 2008. – № 2 (22). – С. 23–24.

36. **Максимюк, А. В.** Связь параметров концентрации интерлейкинов с показателями спермограммы [Текст] / А. В. Максимюк, З. Д. Воробец // Universum: Химия и биология: электронный научный журнал. – 2015. – № 5 (13). – С. 1-10.

37. Малышев В. А. Возможности ультразвуковых исследований в диагностике варикоцеле, выборе метода хирургического лечения и оценке его результатов [Текст]: автореф. дис. ... канд. мед. наук / В. А. Малышев. – СПб., 2002. – 21 с.

38. **Малышева, Т. Ф.** Склеротерапия жидкостных образований органов мошонки под ультразвуковым контролем [Текст] / Т. Ф. Малышева, А. Т. Балашов, В. А. Малышев // Андрология и генитальная хирургия. – 2005. – № 2. – С. 50–54.

39. Медико-социальные факторы риска бесплодия у мужчин [Текст] / Е. А. Епанчинцева, В. Г. Селятицкая, М. А. Свиридова, Ю. В. Лутов // Андрология и генитальная хирургия. – 2016. – Т. 17, № 3. – С. 47–53.

40. **Михайлова, Е. В.** Ультразвуковая диагностика опухолей яичка у детей [Текст]: автореферат дис. ... канд. мед. наук: 14.00.14 / Е. В. Михайлова. – М., 2007. – 29 с.

41. Мочалов, О. В. Диагностика заболеваний органов мошонки в поликлинической практике [Текст] / О. В. Мочалов, А. М. Гошка, Н. В. Пантелеенко // Infomed. – 2005. – С. 46–47.

42. Мужское бесплодие в Российской Федерации: статистические данные за 2000-2018 годы [Текст] / Г. С. Лебедев, Н. А. Голубев, И. А. Шадеркин [и др.] // Экспериментальная и клиническая урология. – 2019. – № 4. – С. 4–13.

43. Мужское бесплодие: актуальные вопросы физиологии, этиопатогенеза и диагностики нарушений репродуктивной системы у мужчин

[Текст] / О. А. Никифоров, Е. А. Ломейко, С. В. Ломака, И. А. Лавыш // Человек и Лекарство – Казахстан. – 2016. – № 15 (76). – С. 32–39.

44. Мужское бесплодие: этиология, патогенез, классификация, диагностика и методы лечения [Текст]: монография / И. И. Горпинченко, В. П. Стусь, Д. И. Малышкин, Н. Ю. Полион. – Днепр: ООО «Акцент ПП», 2016. – 344 с.

45. Науменко, Л. М. Мужское бесплодие в реальной жизни [Текст] / Л. М. Науменко // Энигма. – 2021. – № 40. – С. 246–251.

46. О значении медико-биологических факторов, влияющих на наступление беременности в супружеской паре [Текст] / В. В. Ярман, В. В. Михайличенко, А. И. Новиков, Г. В. Долгов // Андрология и генитальная хирургия. – 2013. – № 4. – С. 28–35.

47. Окислительный стресс и мужская фертильность: современный взгляд на проблему [Текст] / Е. А. Кириленко, В. Ф. Оношко // Acta Biomedica Scientifica. – 2017. – Т. 2, № 2 (114). – С. 102–108.

48. **Осипова, А. М.** Значимость определения концентрации ингибина В в крови у юношей-подростков с заболеваниями органов репродуктивной системы [Текст] / А. М. Осипова, С. К. Дехтяр, Д. И. Тарусин // Кремлевская медицина. Клинический вестник. – 2016. – № 3. – С. 110–113.

49. Особенности влияния хлорорганических соединений и их метаболитов на состояние фертильности мужчин, проживающих в Ошской области Кыргызстана [Текст] / Д. С. Мирзакулов, А. А. Эшбаев, Ш. С. Мирзокулов, Р. К. Калматов // Современные проблемы науки и образования. – 2016. – № 3. – С. 66.

50. Особенности мужской инфертильности как единственного фактора бесплодия супружеской пары в клинике ВРТ [Текст] / А. Н. Сулима, В. В. Литвинов, П. М. Клименко [и др.] // Экспериментальная и клиническая урология. – 2019. – № 4. – С. 68–73.

51. Оценка результатов тестикулярной биопсии и криоконсервации биоптата в программе лечения мужского бесплодия [Текст] / Е. И. Юшко, С. В.

Жуковская, Т. В. Игнатъева, А. И. Линник // *Здравоохранение*. – 2010. – № 8. – С. 63–66.

52. **Панасовский, Н. Л.** Обструктивные азооспермии [Текст] / Н. Л. Панасовский // *Урология* 2020. – Т. 24, № 1. – С. 26–30.

53. Подвижность сперматозоидов при воздействии перекиси водорода [Текст] / В. В. Евдокимов, В. Б. Туровецкий, Е. В. Шмальгаузен, В. И. Муронец // *Андрология и генитальная хирургия*. – 2015. – № 1. – С. 69–72.

54. Позднякова, М. А. Мужское бесплодие как медико-социальная проблема [Текст] / М. А. Позднякова, Т. С. Измайлова // *Norwegian Oournal of development of the international Science*. – 2019. – № 27. – С. 40–41.

55. Пренатальная ультразвуковая диагностика кисты придатка яичка [Текст] / М. В. Медведев, Ю. В. Шатоха, М. В. Кубрина, Н. В. Потапова // *Пренатальная диагностика*. – 2018. – Т. 17, №. 2. – С. 176–178.

56. Применение биологически активного комплекса Андродоз у пациентов с патоспермией и иммунологическим фактором инфертильности. Результаты мультицентрового клинического исследования [Текст] / А. А. Камалов, И. А. Абоян, М. Э. Ситдыкова [и др.] // *Человек и Лекарство – Казахстан*. – 2016. – Т. 76, № 15. – С. 70–80.

57. Применение препарата Андродоз у мужчин с нарушением фертильности [Текст] / А. И. Неймарк, И. И. Клепикова, Б. А. Неймарк, Н. А. Ноздрачев // *Андрология и генитальная хирургия*. – 2013. – Т. 14, № 4. – С. 49–52.

58. Пугачев, А. Г. *Урология* [Текст] : учебник. – М.: Медицина, 2001. – 240 с.

59. Результаты применения ферментной терапии в комплексном лечении пациентов с обструктивной азоспермией [Текст] / В. Н. Фесенко, С. Н. Калинина, Д. Г. Кореньков [и др.] // *Урологические ведомости*. – 2017. – Т. 7, №1S. – С. 120–121.

60. Репродуктивное здоровье мужчин, проживающих в различных условиях Республики Кыргызстан [Текст] / А. Ч. Усупбаев, К. Н. Стамбекова, Б.

А. Рысбаев [и др.] // Андрология и генитальная хирургия. – 2016. – Т. 17, № 2. – С. 50–52.

61. Роль мужского фактора бесплодия в программе вспомогательных репродуктивных технологий (обзор литературы) [Текст] / С. И. Гамидов, Р. И. Овчинников, А. Ю. Попова [и др.] // Андрология и генитальная хирургия. – 2017. – Т. 18, № 3. – С. 28–35.

62. Руководство по урологии [Текст] / под ред. Н. А. Лопаткина. – Т. 3. – М.: Медицина, 2002. – 672 с.

63. **Саркисян, Д. В.** Изучение клинической эффективности и безопасности метода склеротерапии в лечении кист придатка яичка [Текст] / Д. В. Саркисян, И. В. Виноградов, Е. В. Виноградова // Экспериментальная и клиническая урология. – 2020. – № 2. – С. 118–123.

64. **Саркисян, Д. В.** Современный взгляд на лечение кист придатка яичка как фактора обструктивной азооспермии [Текст] / Д. В. Саркисян, И. В. Виноградов // Вестник урологии. – 2019. – Т. 7, № 3. – С. 47–54.

65. **Сатыбалдыев, Ш. Р.** Реабилитация репродуктивной функции у пациентов, состоящих в бесплодном браке [Текст] / Ш. Р. Сатыбалдыев, Е. Ш. Сатыбалдыев, В. В. Евдокимов // Андрология и генитальная хирургия. – 2013. – № 4. – С. 69–72.

66. **Сигарева, Е.** Репродуктивные и миграционные установки современной молодежи стран ЕАС ( на примере России, Казахстана и Кыргызстана) [Текст] / Е. Сигарева, С. Сивоплясова // Центральная Азия и Кавказ. – 2021. – Т. 24, № 2. – С. 134–152.

67. Состояние репродуктивной системы и алгоритм решения вопроса деторождения у мужчин с муковосцидозом [Текст] / С. А. Репина, С. А. Красовский, Г. В. Шмарина [и др.] // Альманах клинической медицина. – 2019. – Т. 47, № 1. – С. 26–37.

68. Способ лечения кистоза придатка яичка [Текст]: Патент на изобретение RU 2672372, 14.11.2018 / В. А. Зубарев, А. И. Архангельский, М. Э. Топузов [и др.]. – Россия, 2020



69. Способ хирургического лечения сперматоцеле [Текст]: Патент на изобретение 2711622, 17.01.2020 / Стеблюк А.Н. Гюнтер В.Э. Кутян В.Ф. [и др.]. – Россия, 2018

70. Сравнительный анализ результатов спермиологического исследования у пациентов с азооспермией, вызванной муковосцидозом и синдромом врожденной двусторонней аплазии семявыносящих протоков [Текст] / М. И. Штаут, Т. М. Сорокина, Л. Ф. Курило [и др.] // Андрология и генитальная хирургия. – 2019. – № 1. – С. 82–90.

71. **Стамбекова, К. Н.** Состояние фертильности молодых мужчин кыргызов в возрасте от 18 до 40 лет проживающих в Кыргызской Республике [Текст] / К. Н. Стамбекова, Н. А. Абдубаитов, Н. Баатырбеков // Здоровоохранение Кыргызстана. – 2022. – № 3. – С. 96–100.

72. Структура и динамика воспалительных заболеваний органов мошонки. Г.Бишкек [Текст] / Н. Р Рыскулбеков., А. Ч Усупбаев, Д. А Суранов, С. Н Садырбеков // Здоровоохранение Кыргызстана. – 2022. – № 3. – С. 67–71.

73. **Тарзян, А. О.** Состояние гематотестикулярного барьера у детей с варикоцеле [Текст]: автореф. ... дис. канд. мед. наук: 14.01.19 / А. О. Тарзян. – М., 2017. – 23 с.

74. **Тарусин, Д. И.** Кистозные заболевания органов мошонки у детей [Текст] / Д. И. Тарусин // Андрология и генитальная хирургия. – 2002. – № 1. – С. 73–78.

75. **Теодорович, О. В.** Диагностика кистозных поражений яичка и его придатка [Текст] / О. В Теодорович // Андрология и генитальная хирургия. – 2003. – № 4. – С. 61–63.

76. Тестикулярный микролитиаз при мужском бесплодии: распространенность, алгоритм диагностики и лечения [Текст] / И. А. Корнеев, Р. Д. Засеев, А. А. Алоян [и др.] // Урологические ведомости. – 2020. – Т. 10, № 1. – С. 11–18.

77. Ультразвуковая диагностика заболеваний мошонки часть 2. Аномалии яичек, кисты, гидроцеле, перекрут яичка, варикоцеле [Текст] / И. Ю.

Насникова, Н. Ю. Маркина, М. В. Кислякова [и др.] // Медицинская визуализация. – 2006. – № 1. – С. 69–72.

78. Ультразвуковая соноэластография мошонки в диагностике фертильности мужчины [Текст] / О. Б. Жуков, О. В. Юрченко, В. И. Кырпа, А. А. Жуков [Текст] // Андрология и генитальная хирургия. – 2014. – № 2. – С. 58–62.

79. Ультрасонография в онкоурологии [Текст] / Р. Я. Абдуллаев, В. Н. Лесовой, Р. В. Бубнов, Ю. А. Винник. – Харьков: Нове слово, 2010. – 161 с.

80. Урология [Текст]: учебное пособие / Г. С. Чернецова, А. Г. Пугачев, А. Ч. Усупбаев, О. Н. Чернецов. – Бишкек, 2009. – 656 с.

81. Усупбаев, А. Ч. Взаимосвязь мужского бесплодия с кистозными изменениями придатка яичка [Текст] / А. Ч. Усупбаев, У. Кутболсун уулу, Б. А. Рысбаев // Медицина Кыргызстана. – 2018. – № 4. – С. 80–82.

82. Усупбаев, А. Ч. Определение фактора некроза опухоли альфа, интерлейкина-6 и интерлейкина-4 в содержимом кист придатка яичка [Текст] / А. Ч. Усупбаев, У. Кутболсун уулу, Р. Е. Кузебаев // Экспериментальная и клиническая урология. – 2021. – № 4. – С. 102–106.

83. Усупбаев, А. Ч. Урогенитальные инфекции у больных с кистозными заболеваниями придатка яичка [Текст] / А. Ч. Усупбаев, У. Кутболсун уулу, Р. Е. Кузебаев // Наука, новые технологии и инновации Кыргызстана. – 2020. – № 3. – С. 91–94.

84. Усупбаев, А. Ч. Эпидемиология кистозных заболеваний придатка яичка [Текст] / А. Ч. Усупбаев, У. Кутболсунуулу // Наука, новые технологии и инновации Кыргызстана. – 2019. – № 3. – С. 136–139.

85. **Фаизулаев, Д. А.** Оптимизация диагностики, лечения и отдаленные результаты острых заболеваний яичка у детей [Текст]: автореф. дис. ... канд. мед. наук: 14.01.19 / Д. А. Фаизулаев. – Душанбе, 2013. – 23 с.

86. Формы патозооспермии у мужчин с бесплодием в браке и/или с нарушениями репродуктивной системы [Текст] / М. В. Андреева, С. Ш. Хаят, Т.

М. Сорокина [и др.] // Андрология и генитальная хирургия. – 2017. – № 2. – С. 33–38.

87. **Хилла К.** Применение ультразвука в медицине. Физические основы [Текст] / К. Хилла. – М.: «Мир», 1989. – 568 с.

88. **Хинман, Ф.** Оперативная урология [Текст] / Ф. Хинман. – пер. с англ. – М.: ГЭОТАР-МЕД, 2001. – 1192 с.

89. **Ходырева, Л. А.** Лонгидаза в комплексной терапии хронического простатита [Текст] / Л. А. Ходырева, А. А. Дударева, В. К. Карпов // Эффективная фармакотерапия. – 2014. – № 32. – С. 10–15.

90. **Цыдендоржиев, С. Б.** Структура уролого-андрологических заболеваний у детей [Текст] / С. Б. Цыдендоржиев // Медицина завтрашнего дня. Материалы XXI межрегиональной научно-практической конференции студентов и молодых ученых с международным участием. – Чита, 2022. – С. 132–133.

91. **Черных, В. Б.** AZF делеции — частая генетическая причина бесплодия у мужчин: современное состояние исследований [Текст] / В. Б. Черных // Проблемы репродукции. – 2009. – № 1. – С. 10–15.

92. **Черных, В. Б.** Ген муковосцидоза и нарушение фертильности у мужчин [Текст] / В. Б. Черных, О. А. Соловова // Андрология и генитальная хирургия. – 2010. – № 4. – С. 23–31.

93. **Чигринец, С. В.** Воздействие эндокринных дисрапторов на качество эякулята у мужчин [Текст] / С. В. Чигринец, Г. В. Брюхин // Андрология и генитальная хирургия. – 2018. – № 3. – С. 42–48.

94. **Шорманов, И. С.** Простые кисты паренхимы яичка: обзор литературы [Текст] / И. С. Шорманов, А. И. Рыжков, С. Ю. Соколова // Пациентоориентированная медицина и фармация. – 2023. – № 2. – С. 85–90.

95. **Щербинин, А. В.** Острая патология органов мошонки и репродуктивное здоровье детей и подростков [Текст] / А. В. Щербинин, А. Д. Бессонова, А. А. Щербинин // Медико-социальные проблемы семьи. – 2023. – Т. 28, № 2. – С. 58–62.

96. Эндогенные и экзогенные факторы, влияющие на мужскую фертильность [Текст] / Н. А. Литвинова, А. И. Лесников, Т. А. Толочко, А. А. Шмелев // Фундаментальная и клиническая медицина. – 2021. – Т. 6, № 2. – С. 124–135.

97. A case of testicular tunica albuginea cyst with psammoma body [Text] / K. H. Rha, Y. D. Choi, W. H. Lee [et al.] // Int J Urol. – 2001. – Vol. 8, N 9. – P. 520–521.

98. A Mini Review on Hydrocele: The Most Common Scrotal Problem. Social and Basic Sciences Research Review [Text] / T. Ahmad, S. Ullah, G. Nabi [et al.] // Social and Basic Sciences Research Review. – 2014. – Vol. 2, N 12. – P. 571–575.

99. A rare extra scrotal spermatocele: a rare case presentation [Text] / S. Ansari, T. P. Shaikh, V. U. Thahir [et al.] // Int J Res Med Sci. – 2015. – Vol. 3, N 8. – P. 2141–2142.

100. A therapeutic alternative in the treatment of epididymal cysts: percutaneous sclerotherapy [Text] / S. Pieri, P. Agresti, M. Morucci [et al.] // Radiol Med. – 2003. – Vol. 105, N 5-6. – P. 462–470.

101. All in the family: TGF- beta family action in testis development [Text] / C. Itman, S. Mendis, B. Barakat [et al.] // Reproduction. – 2006. – Vol. 132, N 2. – P. 177–178.

102. **Alvarez, D. M.** Sonographic spectrum of tunica albuginea cyst [Text] / D. M. Alvarez, S. Bhatt, V. S. Dogra // J Clin Imaging Sci. – 2011;1:5.

103. **Ameli, M.** A 14-Year-Old Boy with Torsion of the Epididymal Cyst [Text] / M. Ameli, S. Boroumand-Noughabi, L. Gholami-Mahtaj // Case Rep Urol. 2015;2015:731987.

104. American urological association [Электронный ресурс]. – Режим доступа: <https://www.aunet.org/guidelines-and-quality/guidelines 2023>.

105. **Ammar, T.** Male infertility: the role of imaging in diagnosis and management [Text] / T. Ammar, P. S. Sidhu, C. J. Wilkins // Br J Radiol. – 2012. – Vol. 85, Spec No 1(Spec Iss 1). – S59–S68.

106. Analysis of cystic swellings of the scrotum: a prospective observational study [Text] / S. Amalan, A. Mohankumar, M. Pondy, H. Anandan // *Inter J Sci Study*. – 2017. – Vol. 5, N 2. – P. 78–81.
107. **Arcadi, J. A.** Cysts of the tunica albuginea testis [Text] / J. A. Arcadi // *J Urol*. – 1952. – Vol. 68, N 3. – P. 631–635.
108. **Arjhansiri, K.** Sonographic evaluation of the intrascrotal disease [Text] / K. Arjhansiri, N. Vises, W. Kitsukjit // *J Med Assoc Thai*. – 2004. – Vol. 87, Suppl 2. – S161–S167.
109. **Arora, B. K.** A randomised study of management modalities in epididymal cyst [Text] / B. K. Arora, R. Arora, A. Arora // *Int Surg J*. – 2019. – Vol. 6, N 2. – P. 340–344.
110. Association of interleukin-1beta C + 3953T gene polymorphism with human male infertility [Text] / D. Jaiswal, S. Trivedi, N. K. Agrawal [et al.] // *Syst Biol Reprod Med*. – 2013. – Vol. 59, N 6. – P. 347–351.
111. **Beiko, D. T.** Percutaneous aspiration and sclerotherapy for treatment of spermatoceles [Text] / D. T. Beiko, A. J. Morales // *Urol*. – 2001. – Vol. 166, N 1. – P. 137–139.
112. Benign cystic lesion of the tunica albuginea: a case report [Text] / K. Tanaka, S. Kamidono, K. Yoshimura, K. Umezu // *Hinyokika Kyo*. – 2004. – Vol. 50, N 1. – P. 45–48.
113. Benign intratesticular cystic lesions: US features [Text] / V. S. Dogra, R. H. Gottlieb, D. J. Rubens, L. Liao // *Radiographics*. – 2001. – Vol. 21, Spec No. – S273–S281.
114. Benign Lesions of the Tunica Albuginea [Text] / R. W. Turner, F. C. Derrick, P. Sanders, S. N. Rous // *J Urol*. – 1977. – Vol. 117, N 5. – P. 602–604.
115. Bilateral Epididymal Cyst in 14-year-old Boy: a case report [Text] / Y. Akin, M. Sarac, I. Basara [et al.] // *J Health Science*. – 2014. – Vol. 4, N 1. – P. 68–71.

116. **Camejo, M. I.** Interleukin – 6 in seminal plasma of infertile men, and lipid peroxidation of their sperm [Text] / M. I. Camejo, A. Segnini, F. Proverbio // Arch Androl. – 2001. – Vol. 47, N 2. – P. 97–101.
117. **Cho, C. L.** Role of sperm DNA fragmentation in male factor infertility: A systematic review [Text] / C. L. Cho, A. Agarwal // Arab J Urol. – 2017. – Vol. 16, N 1. – P. 21–34.
118. Chromosomal abnormalities in infertile men with azoospermia and severe oligozoospermia in Qatar and their association with sperm retrieval intracytoplasmic sperm injection outcomes [Text] / M. M. Arafa, A. Majzoub, S. S. AlSaid [et al.] // Arab J Urol. – 2017. – Vol. 16, N 1. – P. 132–139.
119. **Cimador, M.** Management of hydrocele in adolescent patients [Text] / M. Cimador, M. Castagnetti, E. De Grazia // Nat Rev Urol. – 2010. – Vol. 7, N 7. – P. 379–385.
120. Clinico-radiological and pathological evaluation of extra testicular scrotal lesions [Text] / S. Mukherjee, V. Maheshwari, R. Khan [et. al.] / [J Cytol.](#) – 2013. – Vol. 30, N 1. – P. 27–32.
121. **Cocuzza, M.** The epidemiology and etiology of azoospermia [Text] / M. Cocuzza, C. Alvarenga, R. Pagani // Clinics (Sao Paulo). – 2013. – Vol. 68, Suppl 1(Suppl 1). – P. 15–26.
122. Color Doppler US of the Scrotum [Text] / W. G. Horstman, W. D. Middleton, G. Leland Melson, B. A. Siegel // Radiographics. – 1991. – Vol. 11, N 6. – P. 941–957.
123. Cyst of the tunica albuginea testis: a case report [Text] / N. Matsumura, K. Sugimoto, T. Hayashi [et al.] // Hinyokika Kiyo. – 2015. – Vol. 61, N 2. – P. 71–74.
124. Cystic lesions and scrotal fluid collections in adults: Ultrasound findings [Text] / M. Valentino, M. Bertolotto, M. Ruggirello [et al.] // J Ultrasound. – 2011. – Vol. 14, N 4. – P. 208–215.

125. Cystic swellings of scrotum: management [Text] / K. K. Subith, J. Sasikumar, T. Seetharamaiah [et al.] // *Int J Med Res Health Sci.* – 2014. – Vol. 3, N 2. – P. 338–341.
126. **Dabbous, Z.** Hyperprolactinaemia in male infertility: Clinical case scenarios [Text] / Z. Dabbous, S. L. Atkin // *Arab J Urol.* – 2017. – Vol. 16, N 1. – P. 44–52.
127. Delayed treatment of undescended testes may promote hypogonadism and infertility [Text] / J. Rohayem, A. Luberto, E. Nieschlag [et al.] // *Endocrine.* – 2017. – Vol. 55, N 3. – P. 914–924.
128. **Donko, R. H.** Imaging in male-factor obstructive infertility [Text] / R. H. Donko // *World J Radiol.* – 2010. – Vol. 2, N 5. – P. 172–179.
129. **Dubin, L.** Etiologic factors in 1294 consecutive cases of male infertility [Text] / L. Dubin, R. D. Amelar // *Fertil Steril.* – 1971. – Vol. 22, N 8. – P. 469–474.
130. Durairajanayagam, D. Lifestyle causes of male infertility [Text] / D. Durairajanayagam // *Arab J Urol.* – 2018. – Vol. 16, N 1. – P. 10–20.
131. **East, J. M.** Sclerotherapy of Idiopathic Hydroceles and Epididymal Cysts: A Historical Comparison Trial of 5% Phenol versus Tetracycline [Text] / J. M. East, D. DuQuesnay // *West Indian Med J.* – 2007. – Vol. 56, N 6. – P. 520–525.
132. EAU Guidelines on Paediatric Urology [Text] / C. Radmayr [et al.] // In: EAU Guidelines published at the 38th EAU Annual Congress, Milan 2023. Arnhem, The Netherlands.
133. Effect of Spermatocele Fluid on Growth of Human Prostatic Cells in Culture [Text] / D. M. Sutkowski, R. Z. Kasjanski, J. A. Sensibar [et al.] // *J Androl.* – 1993. – Vol. 14, N 4. – P. 233–239.
134. Effects of physical exercises on semen quality and reproductive outcomes in male infertility [Text] / X. Yan, L. Dong, Y. Liu [et al.] // *Medicine (Baltimore).* – 2019. – Vol. 98, N 41:e17494.
135. Epidemiology of hydrocele and spermatocele; incidence, treatment and complications [Text] / K. J. Lundström, L. Söderström, H. Jernow [et al.] // *Scand J Urol.* – 2019. – Vol. 53, N 2-3. – P. 134–138.

136. Epidermal cyst in the scrotum successfully preserving the testis: A case report [Text] / T. Kondo, T. Kawahara, T. Matsumoto [et al.] // Case Rep Oncol. – 2016. – Vol. 9, N 1. – P. 235–240.
137. Epididymal cysts in childhood [Text] / F. S. Chillón Sempere, C. Domínguez Hinarejos, A. SerranoDurbá [et al.] // Arch Esp Urol. – 2005. – Vol. 58, N 4. – P. 325–328.
138. Epididymal Cysts: Are They Associated with Infertility? [Text] / D. Weatherly, P. G. Wise, S. Mendoca [et al.] // Am J Mens Health. – 2016. – Vol. 12, N 3. – P. 612–616.
139. Epididymitis with Epididymal Cyst Indicating Immunoglobulin A Vasculitis in an Adult [Text] / A. Nanbu, K. Sugiura, N. Sassa, M. Akiyama // Acta Derm Venereol. – 2016. – Vol. 96, N 7. – P. 985–986.
140. ESHRE guideline: recurrent pregnancy loss [Text] / W. Nelen, B. Peramo, S. Quenby [et al.] // Hum Reprod Open. – 2018, N 2:hoy004.
141. Estrogen and its receptors in efferent ductules and epididymis [Text] / R. A. Hess, S. A. Fernandes, G. R. Gomes [et al.] // J Androl. – 2011. – Vol. 32, N 6. – P. 600–613.
142. European urological association [Электронный ресурс]. – Режим доступа: [uroweb.org/guidelines/sexual-and-reproductive-health](http://uroweb.org/guidelines/sexual-and-reproductive-health) 2023.
143. **Forbes, C. M.** Spermatogonial stem cell transplantation and male infertility: Current status and future directions [Text] / C. M. Forbes, R. Flannigan, P. N. Schlegel // Arab J Urol. – 2017. – Vol. 16, N 1. – P. 171–180.
144. **Francis, J. J.** Aspiration and Sclerotherapy: a Nonsurgical Treatment Option for Hydroceles [Text] / J. J. Francis, L. F. Levine // J Urol. – 2013. – Vol. 189, N 5. – P. 1725–1729.
145. Friebe K. Levels of interleukin-6 and interleukin-8 in seminal fluid of men attending an andrological clinic [Text] / K. Friebe, C. Bohring, J. Skrzypek [et al.] // Andrologia. – 2003. – Vol.35, N 2. – P.126–129.



146. Genital tract infections and infertility [Text] / D. Pellati, I. Mylonakis, G. Bertoloni [et al.] // Eur J Obstet Gynecol Reprod Biol. – 2008. – Vol. 140, N 1. – P. 311.
147. Giant spermatocele mimicking hydrocele: a case report [Text] / H. C. Yeh, C. J. Wang, C. C. Liu [et. al.] // Kaohsiung J Med Sci. – 2007. – Vol. 23, N 7. – P. 366–369.
148. **Gokhale, S.** Epididymal Appearance in Congenital Absence of Vas Deferens [Text] / S. Gokhale, K. Kochhar // J Ultrasound Med. – 2021. – Vol. 40, N 6. – P. 1085–1090.
149. **Gruschwitz, M. S.** Cytokine levels in the seminal plasma of infertile males [Text] / M. S. Gruschwitz, R. Brezinschek, H. P. Brezinschek // J Androl. – 1996. – Vol.17, N 2. – P. 158–163.
150. **Hashim, H.** Excision of Epididymal Cyst or Spermatocele [Text] / H. Hashim, P. Abrams // The Handbook of Office Urological Procedures. – Springer: London, 2008.
151. Heetderks DR, Hommerson HJ. Complex tunica albuginea cysts: a review of the literature. J Urol. 1988;139(6):1318-1320.
152. **Hicks, N.** Complications and risk factors in elective benign scrotal surgery [Text] / N. Hicks, S. Gupta // Scand J Urol. – 2016. – Vol. 50, N 6. – P. 468–471.
153. **Hikosaka, A.** Spermatocele Presenting as Acute Scrotum [Text] / A. Hikosaka, Y. Iwase // Urol J. – 2008. – Vol. 5, N 3. – P. 206–208.
154. **Horstman, W. G.** Scrotal imaging / W. G. Horstman // Urol Clin North Am. – 1997. – Vol. 24, N 3. – P. 653–671.
155. Hu, K. N. Sclerotherapy with tetracycline solution for hydrocele [Text] / K. N. Hu, A. S. Khan, M. Gonder // Urology. – 1984. – Vol. 24, N 6. – P. 572–576.
156. **Hutson, J. C.** Testicular macrophages [Text] / J. C. Hutson // Int Rev Cytol. – 1994. – Vol. 149. – P. 99–143.

157. Imaging Features of Paratesticular Masses [Text] / M. Secil, M. Bertolotto, L. Rocher [et al.] / J Ultrasound Med. – 2017. – Vol. 36, N 7. – P. 1487–1509.
158. Impact of male factor infertility on offspring health and development [Text] / A. R. Rumbold, A. Sevoyan, T. K. Oswald [et al.] // Fertil Steril. – 2019. – Vol. 111, N 6. – P. 1047–1053.
159. Influence of reproductive tract obstruction on 31. expression of epididymal proteins and their restoration after patency [Text] / B. Li, X. Wang, C. Liu [et al.] // Asian J Androl. – 2013. – Vol. 15, N 1. – P. 105–109.
160. **Jarow, J.** The Management of Obstructive Azoospermia: AUA Best Practice Statement [Text] / J. Jarow, C. M. Sigman. – American Urological Association Education and Research, 2010. – 23 p.
161. **Joly, J. S.** Treatment of hydrocele and spermatocele [Text] / J. S. Joly // Br Med J. – 1939. – Vol. 1, N 4071. – P. 77–79.
162. **Karavas, E.** Tunica albuginea cyst presenting with milk of calcium [Text] / E. Karavas, O. Taydas // Urol Ann. – 2019. – Vol. 11, N 4. – P. 447–448.
163. **Katz, D. J.** Male infertility – The other side of the equation [Text] / D. J. Katz, P. Teloken, O. Shoshany // Aust Fam Physician. – 2017. – Vol. 46, N 9. – P. 641–646.
164. **Kemparaj, T.** Clinical study on cystic swellings of the scrotum in adults in a tertiary care hospital [Text] / T. Kemparaj, J. Mathew // Int Surg J. – 2017. – Vol. 4, N 4. – P. 1364–1370.
165. **Kiddoo, D. A.** A population-based assessment of complications following outpatient hydrocelectomy and spermatocelectomy [Text] / D. A. Kiddoo, T. A. Wollin, D. R. Mador // J Urol. – 2004. – Vol. 171, (2 Pt 1). – P. 746v748.
166. Kim Drasa Jr. Treatment of Hydrocele Testis with Aspiration and Sclerotherapy [Text] / Kim Drasa Jr, Evin Dani // International Journal of Science and Research. – 2015. – Vol. 4, N 11. – P. 85–87.

167. **Kliesch, S.** Hydrocele, spermatocele, and vasectomy: management of complications [Text] / S. Kliesch // *Urologe A*. – 2014. – Vol. 53, N 5. – P. 671–675.
168. **Krausz, C.** Genetics of male infertility: from research to clinic [Text] / C. Krausz, A. R. Escamilla, C. Chianese // *Reproduction*. – 2015. – Vol. 150, N 5. – R159–R174.
169. Kumar, B. Assessment of the patients suffering from hydrocele in IGIMS, Patna [Text] / B. Kumar, S. Jha // *International Journal of Medical and Health Research*. – 2018. – Vol. 4, N 1. – P. 133–135.
170. **Latif, U.** Hydrocele [Text] / U. Latif, M. A. Bashir, A. Rashid // *Surgery vs. Sclerotherapy Professional Med J Mar*. – 2008. – Vol. 15, N 1. – P. 125–128.
171. **Lavelle, M. A.** Harpoon Excision: A Simple Technique for Excision of Epididymal cyst [Text] / M. A. Lavelle, A. Khadra, C. Coker // *Curr Urol*. – 2007. – Vol. 1. – C. 202–203.
172. **Lavelle, M. A.** Surgical treatment of cystic swellings of the scrotum under local anaesthesia [Text] / M. A. Lavelle // *Ann R Coll Surg Engl*. – 1996. – Vol. 78, N 6. – P. 541–543.
173. **Maegawa, M.** A repertoire of cytokines in human seminal Plasma [Text] / M. Maegawa, M. Kamada, M. Irahara // *J Reprod Immunol*. – 2002. – Vol. 54, N 1–2. – P. 33–42.
174. **Majzoub, A.** Systematic review of antioxidant types and doses in male infertility: Benefits on semen parameters, advanced sperm function, assisted reproduction and live-birth rate [Text] / A. Majzoub, A. Agarwal // *Arab J Urol*. – 2018. – Vol. 16, N 1. – P. 113–124.
175. Male Oxidative Stress Infertility (MOSI): Proposed Terminology and Clinical Practice Guidelines for Management of Idiopathic Male Infertility [Text] / A. Agarwal, N. Parekh, M. K. Panner Selvam [et al.] // *World J Mens Health*. – 2019. – Vol. 37, N 3. – P. 296–312.
176. Management of epididymal cysts in childhood [Text] / V. Erikci, M. Hoşgör, N. Aksoy [et al.] // *J Pediatr Surg*. – 2013. – Vol. 48, N 10. – P. 2153–2156.

177. Management of undescended testes: European Association of Urology/European Society for Paediatric Urology Guidelines [Text] / C. Radmayr, H. S. Dogan, P. Hoebeke // *J Pediatr Urol.* – 2016. – Vol. 12, N 6. – P. 335–343.

178. **Mancilla-Jimenez, R.** Cysts of the tunica albuginea. Report of 4 cases and review of the literature [Text] / R. Mancilla-Jimenez, G. T. Matsuda // *J Urol.* – 1975. – Vol. 114, N 5. – P. 730–733.

179. **Marcho, C.** The preconception environment and sperm epigenetics [Text] / C. Marcho, O. A. Oluwayiose, J. R. Pilsner // *Andrology.* – 2020. – Vol. 8, N 4. – P. 924–942.

180. Maternal exposure to per- and polyfluoroalkyl substances (PFAS) and male reproductive function in young adulthood: combined exposure to seven PFAS [Text] / K. K. Hærvig, K. U. Petersen, K. S. Hougaard [et al.] // *Environ Health Perspect.* – 2022. – Vol. 130, N 10:107001.

181. **Mclachlan, J. A.** Reproductive tract lesions in male mice exposed prenatally to diethylstilbestrol *Science* [Text] / J. A. Mclachlan, R. R. Newbold, B. Bullock // *Science.* – 1975. – Vol. 190, N 4218. – P. 991–992.

182. **Melkundi, S. S.** Evaluation of testicular lesions, scrotal swellings by high resolution ultrasonography and colour doppler and its correlation with surgical management [Text] / S. S. Melkundi, S. Patil, S. Chhabra // *Journal of Evolution of Medical and Dental Sciences.* – 2015. – Vol. 104, N 4. – P. 16960–16964.

183. **Menon, V. S.** Benign scrotal pathology: should all patients undergo surgery? [Text] / V. S. Menon, W. G. Sheridan // *BJU Int.* – 2001. – Vol. 88, N 3. – P. 251–254.

184. Microscopic subinguinal varicocelectomy in 100 consecutive cases: Spermatic cord vascular anatomy, recurrence and hydrocele outcome analysis [Text] / A. M. Al-Kandari, A. Khudair, A. Arafa [et al.] // *Arab J Urol.* – 2018. – Vol. 16, N 1. – P. 181–187.

185. Microsurgical Epididymal Cystectomy does not Impact Upon Sperm Count, Motility or Morphology and is a Safe and Effective Treatment for Epididymal

Cystic Lesions (ECLs) in Young Men with Fertility Requirements [Text] / Y. Hou, Y. Zhang, G. Li [et al.] // *Urology*. – 2018. – Vol. 122. – P. 97–103.

186. Microsurgical Epididymal Cystectomy does not Impact Upon Sperm Count, Motility or Morphology and is a Safe and Effective Treatment for Epididymal Cystic Lesions (ECLs) in Young Men with Fertility Requirements [Text] / Y. Hou, Y. Zhang, G. Li [et al.] // *Urology*. – 2018. – Vol. 122. – P. 97–103.

187. Microsurgical identification and excision of an intratesticular mass [Text] / L. F. Sávio, N. S. Prakash, R. Clavijo [et al.] // *Fertil Steril*. – 2017. – Vol. 107, N 4:e16.

188. Microsurgical spermatocelectomy: technique and outcomes of a novel surgical approach [Text] / E. C. Kauffman, H. H. Kim, C. Tanrikut, M. Goldstein // *J Urol*. – 2011. – Vol. 185, N 1. – P. 238–242.

189. **Moloney, G. E.** Comparison of results of treatment of hydrocele and epididymal cysts by surgery and injection [Text] / G. E. Moloney // *Br Med J*. – 1975. – Vol. 3, N 5981. – P. 478–479.

190. MR findings in 14 cases of primary testicular tumor [Text] / P. Salamander, D. Mianné, J. F. Briant, P. Richez // *J Radiologie*. – 1998. – Vol. 79, N 9. – P. 865.

191. MR Imaging of Scrotum [Text] / A. C. Tsili, D. Giannakis, A. Sylakos [et al.] // *Magn Reson Imaging Clin N Am*. – 2014. – Vol. 22, N 2. – P. 217–238.

192. MRI of testicular malignancies [Text] / A. C. Tsili, N. Sofikitis, E. Stiliara, M. I. Argyropoulou // *Abdom Radiol (NY)*. – 2019. – Vol. 44, N 3. – P. 1070–1082.

193. MRI of the scrotum: Recommendations of the ESUR Scrotal and Penile Imaging Working Group [Text] / A. C. Tsili, M. Bertolotto, A. T. Turgut [et al.] // *Eur Radiol*. – 2018. – Vol. 28, N 1. – P. 31–43.

194. Multimodality imaging of paratesticular neoplasms and their rare mimics [Text] / S. A. Akbar, T. A. Sayyed, S. Zafar [et al.] // *Radiographics*. – 2003. – Vol. 23, N 6. – P. 1461–1476.

195. Multiple Intratesticular Cysts [Text] / S. M. Kang, D. S. Hwang, J. W. Lee [et al.] // World J Mens Health. – 2013. – Vol. 31, N 1. – P. 79–82.
196. **Naz, R. K.** Increased Levels of Interleukin-6 in Seminal Plasma of Infertile Men [Text] / R. K. Naz, P. Kaplan // J Androl. – 1994. – Vol. 15, N 3. – P. 220–227.
197. **Niedzielski, J.** Epididymal cysts in childhood – conservative or surgical approach? [Text] / J. Niedzielski, M. Miodek, M. Krakós // Polski przegląd chirurgiczny. – 2012. – Vol. 84, N 8. – P. 406–410.
198. **Nistal, M.** Cysts of the testicular parenchyma and tunica albuginea [Text] / M. Nistal, L. Iñiguez, R. Paniagua // Arch Pathol Lab Med. – 1989. – Vol. 113, N 8. – P. 902–906.
199. **Ochsenkuhn, R.** The relationship between immunosuppressive activity and immunoregulatory cytokines in seminal plasma: influence of sperm autoimmunity and seminal leukocytes [Text] / R. Ochsenkuhn, A. E. O Connor, J. J. Hirst // J Reprod Immunol. – 2006. – Vol. 71, N 1. – P. 57–74.
200. **Odzer, SH. U.** Magnetic Resonance Imaging of the Testis and Scrotum [Text] / SH. U. Odzer, M. A. Amendola. – Lower Genitourinary Radiology Springer-Verlag New York, Inc., 1998. – P. 320–321.
201. **Osman, M.** Aspiration and Tetracycline of Hydrocele: Sclerotherapy Can It Replace Surgical Treatment? [Text] / M. Osman // Med J Cairo Univ. – 1994. – Vol. 62, N 3 (Suppl.) – P. 199–204.
202. Oxidation–reduction potential and sperm DNA fragmentation, and their associations with sperm morphological anomalies amongst fertile and infertile men [Text] / A. Majzoub, M. Arafa, M. Mahdi [et al.] // Arab J Urol. – 2018. – Vol. 16, N 1. – P. 87–95.
203. **Panner Selvam, M. K.** A systematic review on sperm DNA fragmentation in male factor infertility: Laboratory assessment [Text] / M. K. Panner Selvam, A. Agarwal // Arab J Urol. – 2018. – Vol. 16, N 1. – P. 65–76.

204. **Panner Selvam, M. K.** Update on the proteomics of male infertility: A systematic review [Text] / M. K. Panner Selvam, A. Agarwal // Arab J Urol. – 2017. – Vol. 16, N 1. – P. 103–112.
205. **Papadimas, J.** Interleukin-1 beta and tumor necrosis factor-alpha in normal/infertile men [Text] / J. Papadimas, D. G. Goulis, A. Sotiriades [et al.] // Arch Androl. – 2002. – Vol. 2, N 2. – P. 107–113.
206. Paratesticular Cyst with Benign Epithelial Proliferations [Text] / M. Nistal, P. González-Peramato, A. Serrano, M. Vega-Perez // Am J Clin Pathol. – 2005. – Vol. 124, N 2. – P. 245–251.
207. Pathogenic Mechanisms for spermatocele and epididymal cyst formation [Text] / K. LaRusso, J. Miller, K. Saad, G. F. Steinhardt // Clin Surg. – 2016. – Vol. 1 – P. 1261.
208. **Patil, V.** Common and Uncommon Presentation of Fluid within the Scrotal Spaces [Text] / V. Patil, S. M. C. Shetty, S. Das // Ultrasound Int Open. – 2015. – Vol. 1, N 2. – E34–E40.
209. **Patoulias, D.** Intraparenchymal Epididymal Cyst (IEC) 4 cm in Diameter in a 15-Year Old Male Patient; a Case Report and Review of the Literature [Text] / D. Patoulias, M. Kalogirou, I. Patoulias // Acta Medica (Hradec Kralove). – 2016. – Vol. 59, N 4. – P. 137–139.
210. Physical deformities relevant to male infertility [Text] / S. Rajender, A. J. Hamada, L. Bukavina, A. Agarwal // Nat Rev Urol. – 2012. – Vol. 9, N 3. – P. 156–174.
211. **Pozzi, E.** Initial Andrological Evaluation of the Infertile Male [Text] / E. Pozzi, R. Ramasamy, A. Salonia // Eur Urol Focus. – 2023. – Vol. 9, N 1. – P. 51–54.
212. Prevalence and Management of Incidental Small Testicular Masses Discovered on Ultrasonographic Evaluation of Male Infertility [Text] / J. M. Bieniek, T. Juvet, M. Margolis [et al.] // J Urol. – 2018. – Vol. 199, N 2. – P. 481–486.
213. Pro-inflammatory cytokine response of the fluid contents of spermatoceles and epididymal cyst [Text] / I. Koçak, M. Dündar, C. Yenisey [et al.] // Andrologia. – 2002. – Vol. 34, N 2. – P. 112–115.

214. **Randhawa, H.** Scrotal trauma: A case report and review of the literature [Text] / H. Randhawa, U. Blankstein, T. Davies // *Can Urol Assoc J.* – 2019. – Vol. 13, (6 Suppl4). – S67–S71.
215. **Redman, J. E.** Bilateral cysts of tunica albuginea of testes [Text] / J. E. Redman, G. A. Rountree // *Urology.* – 1988. – Vol. 32, N 3. – P. 259–261.
216. Response to duloxetine and gabapentin combination of a patient who has chronic orchialgia with bilateral tubular ectasia of rete testis and multiple epididymal cysts [Text] / M. T. Ölçücü, N. Ölçücü, E. Ölçücüoğlu [et al.] // *Turk J Urol.* – 2018. – Vol. 44, N 3. – P. 274–277.
217. **Rhind J. A.** The injection treatment of hydroceles and spermatoceles [Text] / J. A. Rhind // *Br Med J.* – 1951. – Vol. 2, N 4733. – P. 711–713.
218. Role of Imaging in the Evaluation of Male Infertility [Text] / K. Mittal, B. Little, P. A. Harri [et al.] // *Radiographics.* – 2017. – Vol. 37, N 3. – P. 837–854.
219. **Rose-John, S.** IL-6 Trans-Signaling via the Soluble IL-6 Receptor: Importance for the Pro-Inflammatory Activities of IL-6 [Text] / S. Rose-John // *Int J Biol Sci.* – 2012. – Vol. 8, N 9. – P. 1237–1247.
220. **Roy, A.** Aspiration sclerotherapy: a novel and cost-effective approach to the management of hydroceles in a developing country [Text] / A. Roy, V. Jain, J. Majumdar // *Int Surg J.* – 2017. – Vol. 4, N 12. – P. 3884–3889.
221. **Schoysman R.** Epididymal causes of male infertility: pathogenesis and management [Text] / R. Schoysman // *International Journal of Andrology.* – 1982, Suppl. 5. – P. 120–134.
222. Sclerotherapy for hydrocele revisited: a prospective randomised study [Text] / M. S. Agrawal, H. Yadav, A. Upadhyay [et al.] // *Indian J Surg.* – 2009. – Vol. 71, N 1. – P. 23–28.
223. Sclerotherapy of hydroceles and spermatoceles with alcohol: results and effects on the semen analysis [Text] / C. J. Shan, A. M. Lucon, R. Pagani, M. Srougi // *Int Braz J Urol.* – 2011. – Vol. 37, N 3. – P. 307–312.
224. Scrotal endoscopy in male infertility [Text] / J. Gerris, C. Van Camp, J. Van Neuten [et al.] // *Lancet.* – 1988. – Vol. 1, N 8594. – P. 1102.



225. Scrotal reconstruction and testicular prosthetics [Text] / J. W. Lucas, K. M. Lester, A. Chen, J. Simhan // *Transl Androl Urol.* – 2017. – Vol. 6, N 4. – P. 710–721.
226. Scrotal ultrasonographic findings in obese infertile patients and their correlations to semen and hormonal profile [Text] / E. A. Taha, H. A. Algahny Algahlan, M. Zidan // *Turk J Urol.* – 2018. – Vol. 45, N 1. – P. 7–11.
227. Semen infections in men with primary infertility in the real-life setting [Text] / L. Boeri, F. Pederzoli, P. Capogrosso [et al.] // *Fertil Steril.* – 2020. – Vol. 113, N 6. – P. 1174–1182.
228. Seminal cytokine concentrations (IL-1beta, IL-2, IL-6, sR IL-2, sR IL-6), semen parameters and blood hormonal status in male infertility [Text] / B. Dousset, F. Hussenet, M. Daudin [et al.] // *Hum Reprod.* – 1997. – Vol. 12, N 7. – P. 1476–1479.
229. **Shafik, A.** The scrotoscope. A new instrument for examining the scrotal contents [Text] / A. Shafik // *Br J Urol.* – 1990. – Vol. 65, N 2. – P. 209–210.
230. **Singh A. K.** Clinico pathological Study of Cystic Swellings of Scrotum [Text] / A. K. Singh // *Asian Journal of Biomedical and Pharmaceutical Sciences.* – 2016. – Vol. 57, N 6. – P. 42–44.
231. **Skakkebek, N. E.** Testicular dysgenesis syndrome: An increasing common developmental disorder with environment aspects [Text] / N. E. Skakkebek, R. D. Meyts, K. M. Main // *Hum Reprod.* – 2001. – Vol. 16, N 5. – P. 972–978.
232. **Sonmez, M. G.** Role of varicocele treatment in assisted reproductive technologies [Text] / M. G. Sonmez, A. H. Haliloglu // *Arab J Urol.* – 2018. – vol. 16, N 1. – P. 188–196.
233. Sperm retrieval and intracytoplasmic sperm injection outcomes in men with cystic fibrosis disease versus congenital bilateral absence of the vas deferens [Text] / J. A. McBride, T. P. Kohn, D. J. Mazur [et al.] // *Asian J Androl.* – 2021. – Vol. 23, N 2. – P. 140–145.

234. Standards in semen examination: publishing reproducible and reliable data based on high-quality methodology [Text] / L. Björndahl, C. L. R. Barratt, D. Mortimer [et al.] // *Hum Reprod.* – 2022. – Vol. 37, N 11. – P. 2497–2502.
235. **Starosta, A.** Predictive factors for intrauterine insemination outcomes: a review. Fertility research and practice [Text] / A. Starosta, C. E. Gordon, M. D. Hornstein // *Fertil Res Pract.* – 2020. – Vol. 6, N 1. – P.23.
236. **Stuckmann, G.** Ultrasound of the scrotum [Text] / G. Stuckmann // *Praxis (Bern 1994).* – 2006. – Vol. 95, N 18. – P. 709–720.
237. **Suwan, P.** Treatment of hydroceles by aspirations and tetracycline instillations [Text] / P. Suwan // *J Med Assoc Thai.* – 1994. – Vol. 77, N 8. – P. 421–425.
238. Systematic review of hormone replacement therapy in the infertile man [Text] / A. El Meliegy, A. Motawi, M. A. A. El Salam // *Arab J Urol.* – 2017. – Vol. 16, N 1. – P. 140–147.
239. Testicular Cancer: What the Radiologist Needs to Know [Text] / E. I. Kreydin, G. W. Barrisford, A. S. Feldman, M. A. Preston // *AJR Am J Roentgenol.* – 2013. – Vol. 200, N 6). – P. 215–225.
240. Testicular volume in infertile versus fertile white-European men: a case-control investigation in the real-life setting [Text] / L. Boeri, P. Capogrosso, E. Ventimiglia [et al.] // *Asian J Androl.* – 2021. – Vol. 23, N 5. – P. 501–509.
241. Tetracycline sclerotherapy for testicular hydroceles in renal transplant recipients [Text] / A. A. Shokeir, E. W. Wafa, I. Eraky [et al.] // *Urology.* – 1994. – Vol. 44, N 1. – P. 96–94.
242. The diagnosis of male infertility: an analysis of the evidence to support the development of global WHO guidance—challenges and future research opportunities [Text] / C. L. R. Barratt, L. Björndahl, Jonge, C. J. De Jonge [et al.] // *Hum Reprod Update.* – 2017. – Vol. 23, N 6. – P. 660–680.
243. The futility of continued surveillance of epididymal cysts: A study of the prevalence and clinico-demographics in pre- vs. post-pubertal boys [Text] / F.

O’Kelly, K. McAlpine, N. Abdeen [et al.] // Can Urol Assoc J. – 2019. – Vol. 13, N 12. – E398–E403.

244. The Morphologic Spectrum of Sertoliform Cystadenoma of the Rete Testis: A Series of 15 Cases [Text] / S. Paluru, T. M. Ulbright, M. Amin // Am J Surg Pathol. – 2018. – Vol. 42, N 2. – P. 141–149.

245. [Torsed spermatocele, a rare cause of acute scrotum: Report of a case and review of literature \[Text\]](#) / K. H. Gebreselassie, E. Berhanu, S. S. Akkasa, B. Y. Woldehawariat // Urol Case Rep. – 2022. – Vol. 45:102172.

246. Torsion of huge epididymal cyst in a 16-year-old boy: case report and review of the literature [Text] / C. Bleve, M. L. Conighi, V. Bucci [et al.] // Pediatr Med Chir. – 2018. – Vol. 40, N 1.

247. Torsion of Spermatocele: A Rare Manifestation [Text] / K. Takimoto, K. Okamoto, Y. Wakabayashi, Y. Okada // Urol Int. – 2002. – Vol. 69, N 2. – P. 164–165.

248. Tubular ectasia of rete testis: a pitfall in ultrasonographic diagnostics of intratesticular cyst [Text] / K. Dieckmann, U. Frey, B. Feyerabend [et al.] // Urologe A. – 2011. – Vol. 50, N 1. – P. 57–63.

249. Ultrasound evaluation of scrotal pathology [Text] / B. Mirochnik, P. Bhargava, M. K. Dighe, N. Kanth // Radiol Clin North Am. – 2012. – Vol. 50, N 2. c P. 317–322.

250. **Vissamsetti, B. H.** Diagnosis and treatment of benign scrotal swellings [Text] / B. H. Vissamsetti, K. I. O’Flynn // Pearce Trends in urology & men’s health may/June, 2011. – P. 27–30.

251. **Wagner, H.** Role of reactive oxygen species in male infertility: An updated review of literature [Text] / H. Wagner, J. W. Cheng, E. Y. Ko // Arab J Urol. – 2017. – Vol. 16, N 1. – P. 35–43.

252. **Walsh, T. J.** Spermatoceles in Adults: When Does Size Matter? [Text] / T. J. Walsh, K. T. Seeger, P. J. Turek // Arch Androl. – 2007. – Vol. 53, N 6. – P. 345–348.

253. Warner KE, Noyes DT, Ross JS. Cysts of the tunica albuginea testis: a report of 3 cases with a review of the literature. *J Urol* 1984;132(1):131-2.
254. **Woodward, P. J.** From the Archives of the AFIP Extratesticular Scrotal Masses: Radiologic-Pathologic Correlation [Text] / P. J. Woodward, C. Schwab, I. A. // *Sesterhenn Radio Graphics*. – 2003. – Vol. 23, N 1. – P. 215–240.
255. **Yao, D. F.** Male infertility: lifestyle factors and holistic, complementary, and alternative therapies [Text] / D. F. Yao, J. N. Mills // *Asian J Androl*. – 2016. – Vol. 18, P. 1–9.
256. **Zahalsky, M. P.** Evaluating the risk of epididymal injury during hydrocelectomy and spermatocelectomy [Text] / M. P. Zahalsky, A. J. Berman, H. M. Nagler // *J Urol*. – 2004. – Vol. 171, N 6 (Pt 1). – P. 2291–2292.
257. **Zhao, L.** Microscopic Cyst resection for the treatment of patients diagnosed with epididymal cyst / L. Zhao, Z. Yu, Z. Zhang // *J Vis Exp*. – 2023. – Vol. 193.

КЫРГЫЗ РЕСПУБЛИКАСЫ



КЫРГЫЗ ПАТЕНТ

Ойлоп табууга өтүнмө ээси жоопкер болгон

**ПАТЕНТ**

№ 2204

Ойлоп табуунун аталышы: *Урук безинин кошундусунун ыйлаакчасын айкалыштырып дарылоо ыкмасы*

Патент ээси, өлкөсү: *Усупбаев А. Ч., Кутболсун уулу У., Кузебаев Р. Е. (KG)*

Автору (авторлору): *Усупбаев А. Ч., Кутболсун уулу У., Кузебаев Р. Е. (KG)*

Өтүнмөнүн № *20190070.1*

Ойлоп табуунун артыкчылыгы: *2019-жыл, 07-октябрь*

Кыргыз Республикасынын Ойлоп табууларынын мамлекеттик реестринде катталган: *2020-жылдын 29-майында*

Бул патент Кыргыз Республикасынын мыйзамына ылайык ойлоп табууга автордун артыкчылыгын жана өзгөчө укугун тастыктайт



Торайым

Д. Молдошева



УТВЕРЖДАЮ  
Зам.главного врача  
Национального госпиталя при  
Министерстве здравоохранения  
Кыргызской Республики  
Кулукеев У.К.  
«05» «03» 2024 г.

**Акт внедрения результатов научно-исследовательских,  
научно-технических работ, (или) результатов научной и (или)  
научно-технической деятельности.**

1. **Автор внедрения:** аспирант Кутболсун уулу Уланбек
2. **Наименование научно-исследовательских, научно-технических работ и (или) результатов научной и (или) научно-технической деятельности:** способ комбинированного лечения кистозных заболеваний придатка яичка путем введения инсулиновым шприцем раствора гиалуронидазы у границы стенки кисты в придаток яичка, обеспечивающий сохранность репродуктивного потенциала у мужчин.
3. **Краткая аннотация:** задачей изобретения является оценка клинической эффективности и влияние разработанного комбинированного метода на фертильность пациентов с кистозными изменениями придатка яичка со стандартными хирургическими методами лечения
4. **Эффект от внедрения:** метод позволяет сохранить и восстановить фертильность путем разработки тактического подхода к лечению пациентов с кистозными изменениями придатка яичка.
5. **Место и время внедрения:** Республиканский научный центр урологии Национального госпиталя при Министерстве здравоохранения Кыргызской Республики от 01.10.2020 года.
6. **Форма внедрения:** практическое применение при хирургическом лечении больных с кистозными заболеваниями придатка яичка на основании патента №2204, выданное Государственным агентством интеллектуальной собственности и инноваций при Кабинете Министров Кыргызской Республики от 29.05.2020г. «Способ комбинированного лечения кистозных заболеваний придатка яичка». Подготовка специалистов на месте. Результаты опубликованы в периодических изданиях и включены в методические рекомендации для практикующих врачей урологов и хирургов.

**Представитель организации, в которую внедрена разработка:**

Кылычбеков М.Б.- к.м.н., заведующий отделением андрологии  
Республиканского научного центра урологии при НГ МЗ КР

**Представители организации, из которого исходит внедрение:**

Кузубаев Р.Е - к.м.н., завуч кафедры урологии  
КГМА им. И.К Ахунбаева

05.03.2024 г.



КЫРГЫЗ РЕСПУБЛИКАСЫНЫН САЛАМАТТЫК САКТОО  
МИНИСТРЛИГИНИН АЛДЫНДАГЫ ДАРЫ КАРАЖАТТАРЫ ЖАНА  
МЕДИЦИНАЛЫК БУЮМДАР ДЕПАРТАМЕНТИ

ДАРЫ КАРАЖАТТЫН МАМЛЕКЕТТИК КАТТОО ЖӨНҮНДӨ  
КАТТОО КҮБӨЛҮГҮ

КГ.3.3.79.10100-2023

Мамлекеттик каттоонун датасы: 28.04.2023		Колдонуу мөөнөтү: мөөнөтсүз
Дары каражатынын соодалык аталышы:		Лонгидаза®
Эл аралык патенттелбеген аталышы (ЭПА) же жалпыга таанымал (топтоочу), же башка аталышы (ЭПА жок болсо):		Бовгинатуронидеза азоксимер
АТХ коду:	V03AX	Берүү шарттары:  рецепт менен
Дары формасы:		инъекциялар үчүн эритмени даярдоого арналган лиофилизат
Дозасы:		3000 ЭБ
Чыгаруу формасы:		№5
Каттоо күбөлүгүнүн кармоочусу жана анын дареги:		ЖЧК "НПО Петровакс Фарм", Россия, 142143, Москва обл., Подольск ш. Покров айылы, Сосновая көч., үй.1
Өндүрүштүк стадиясы	Уюмдун аталышы	Өндүрүштүк аянтчанын дареги
Даяр формасын өндүрүү	ЖЧК "НПО Петровакс Фарм"	Россия, 142143, Москва обл., Подольск ш. Покров айылы, Сосновая көч., үй.1
Алгачкы таңгагы	ЖЧК "НПО Петровакс Фарм"	Россия, 142143, Москва обл., Подольск ш. Покров айылы, Сосновая көч., үй.1
Экинчи таңгагы	ЖЧК "НПО Петровакс Фарм"	Россия, 142143, Москва обл., Подольск ш. Покров айылы, Сосновая көч., үй.1
Чыгарууда сапатты контролдоо	ЖЧК "НПО Петровакс Фарм"	Россия, 142143, Москва обл., Подольск ш. Покров айылы, Сосновая көч., үй.1

Директордун орун  
басары

  
М. К. Абдиев  
0004260



ДЕПАРТАМЕНТ ЛЕКАРСТВЕННЫХ СРЕДСТВ И МЕДИЦИНСКИХ  
ИЗДЕЛИЙ ПРИ МИНИСТЕРСТВЕ ЗДРАВООХРАНЕНИЯ  
КЫРГЫЗСКОЙ РЕСПУБЛИКИ

РЕГИСТРАЦИОННОЕ УДОСТОВЕРЕНИЕ  
О ГОСУДАРСТВЕННОЙ РЕГИСТРАЦИИ ЛЕКАРСТВЕННОГО СРЕДСТВА

KG.3.3.79.10100-2023

Дата государственной регистрации: 28.04.2023	Срок действия: бессрочно	
Торговое наименование лекарственного средства:	Лонгидаза®	
Международное непатентованное наименование (МНН) или общепринятое (группировочное), или иное наименование (при отсутствии МНН):	Бовгиалуронидаза азоксимер	
Код АТХ: V03AX	Условия отпуска: по рецепту	
Лекарственная форма:	лиофилизат для приготовления раствора для инъекций	
Дозировка(и):	3000 МЕ	
Форма(ы) выпуска:	№5	
Держатель регистрационного удостоверения и его адрес:	ООО "НПО Петровакс Фарм", Россия, 142143, Московская обл, г. Подольск, с. Покров, ул. Сосновая, д.1	
Стадия производства	Название	Адрес производственной площадки
Производство готовой лекарственной формы	ООО "НПО Петровакс Фарм"	Россия, 142143, Московская обл, г. Подольск, с. Покров, ул. Сосновая, д.1
Первичная упаковка	ООО "НПО Петровакс Фарм"	Россия, 142143, Московская обл, г. Подольск, с. Покров, ул. Сосновая, д.1
Вторичная упаковка	ООО "НПО Петровакс Фарм"	Россия, 142143, Московская обл, г. Подольск, с. Покров, ул. Сосновая, д.1
Выпускающий контроль качества	ООО "НПО Петровакс Фарм"	Россия, 142143, Московская обл, г. Подольск, с. Покров, ул. Сосновая, д.1

Заместитель директора

  
М. К. Абдиев  
0004260