

**И. К. АХУНБАЕВ атындагы КЫРГЫЗ МАМЛЕКЕТТИК  
МЕДИЦИНАЛЫК АКАДЕМИЯСЫ**

Кол жазма укугунда  
УДК 616.681-003.263-089:616.89

**КУТБОЛСУН УУЛУ УЛАНБЕК**

**УРУК БЕЗИНИН КОШТОНДУСУНДАГЫ КИСТОЗДУК  
ӨЗГӨРҮҮЛӨРДҮ ДАРЫЛООДОГУ ТАКТИКАЛЫК ЫКМАЛАР ЖАНА  
ФЕРТИЛДҮҮЛҮКТҮН БУЗУЛУШУН БААЛОО**

14.01.23 - урология

Медицина илимдеринин кандидаты окумуштуулук  
даражасын изилдөө боюнча диссертация

**Илимий жетекчи:**  
КР УИА мүчө-корр. КР илимине  
эмгек сиңирген ишмер,  
медицина илимдеринин доктору,  
профессор А.Ч. Усупбаев

Бишкек – 2024

## МАЗМУНУ

МАЗМУНУ.....	2-3
ШАРТТУУ КЫСКАРТУУЛАРДЫН ТИЗМЕСИ.....	4-4
КИРИШҮҮ.....	5-12
<b>1-БАП. ЭПИДЕМИОЛОГИЯНЫН, ДИАГНОСТИКАНЫН КӨЙГӨЙЛҮҮ АСПЕКТИЛЕРИНИН, УРУК БЕЗИНИН КОШТОНДУСУНДАГЫ КИСТОЗДУК ӨЗГӨРҮҮЛӨР УЧУРУНДА ЭРКЕКТЕРДИН ТУКУМ ЖАРАТУУЧУ ЖӨНДӨМҮН ИЗИЛДӨӨ МАСЕЛЕЛЕРИНИН АБАЛЫ</b>	
Адабияттар боюнча обзор.....	13-34
1.1 Урук безинин коштондусундагы кистанын эпидемиологиясы.....	13-16
1.2 Урук безинин коштондусундагы кистоздук өзгөрүүлөрдүн патогенези жана этиологиясы жөнүндө маалыматтар .....	16-19
1.3 Урук безинин коштондусундагы кисталык өзгөрүүлөрдү диагностикалоонун жана дарылоонун учурдагы көйгөйлөрү.....	19-27
1.4. Урук безинин коштондусунда кисталык өзгөрүүлөр орун алган эркектердин тукум жаратуучулук касиетин заманбап ыкмалар менен изилдөө.....	27-34
<b>2-БАП. МАТЕРИАЛ ЖАНА ИЗИЛДӨӨ МЕТОДДОРУ</b> .....	35-58
2.1. Изилдөө иштеринин дизайны жана клиникалык материалга жалпы мүнөздөмө.....	35-46
2.2. Изилдөө методдору .....	46-53
2.3. Дарылоо методдору .....	53-58
<b>3-БАП. ӨЗҮБҮЗДҮН ИЗИЛДӨӨБҮЗДҮН ЖЫЙЫНТЫГЫ. УРУК БЕЗИНИН КОШТОНДУСУНУН КИСТАЛЫК ӨЗГӨРҮҮЛӨРҮН ДАРЫЛОО БОЮНЧА ТАКТИКАЛЫК ЫКМАЛАР</b> .....	59-77
<b>4-БАП. ИШТЕЛИП ЧЫККАН КОМБИНАЦИЯЛУУ МЕТОДДУН КЛИНИКАЛЫК НАТЫЙЖАЛУУЛУГУН ЖАНА УРУК БЕЗИНИН КОШТОНДУСУНУН КИСТАЛЫК ӨЗГӨРҮҮЛӨРҮ МЕНЕН ЖАБЫРКАШКАН БЕЙТАПТАРДЫН ТУКУМ ЖАРАТУУЧУ</b>	

## **ЖӨНДӨМҮНӨ ТИЙГИЗГЕН ТААСИРИН БААЛОО**

<b>ЖЫЙЫНТЫКТАРЫ</b> .....	78-122
4.1. Кистоздук өзгөрүүлөр менен жабыркашкан бейтаптардын фертилдүүлүк абалынын дарылоо иштерине чейинки өзгөчөлүктөрү .....	78-92
4.2. Сунушталган оперативдүү дарылоо методунун бейтаптардын тукум жаратуучу жөндөмүнө (фертилдүүлүк) тийгизген таасири .....	92-122
<b>КОРУТУНДУ</b> .....	123-124
<b>ПРАКТИКАЛЫК СУНУШТАР</b> .....	125-125
<b>КОЛДОНУЛГАН АДАБИЯТТАРДЫН ТИЗМЕСИ</b> .....	126-150
<b>ПРИЛОЖЕНИЯЛАР</b> .....	151-152

## КОЛДОНУЛГАН АДАБИЯТТАРДЫН ТИЗМЕСИ

ВАШ	Визуалдык аналогдук шкала
ДССУ	Дүйнөлүк Саламаттык Сактоо Уюму
ЖКА	Жалпы кан анализи
ЖЗА	Жалпы заара анализи
И.К Ахунбаев	И.КАхунбаев атындагы Кыргыз мамлекеттик
атындагы КММА	медициналык академиясы
ЛГ	Лютеиндештирүү гормон
МРТ	Магниттик резонанстык томография
ПТР	Полимераздык тизмектүү реакция
ССПК	Стероиддик эмес сезгенүүгө каршы препараттар
ССМнин УГнын	Саламаттык сактоо министрлигин алдындагы Улуттук
РИУБ	госпиталынын Республикалык илимий урология бобору
УДИ	Ультрадобуштук изилдөө
ФСГ	Фолликулду стимулдаштыруучу гормон
ЭК	Эпидидималдык кисталар
ЭКГ	Электрокардиограмма
ҮМБ	Үй-бүлөлүк медицина борбору
IL-6	Интерлейкин – 6
TNF- $\alpha$	Некротизация фактору альфа шишиги
PDS	Монофиламенттүү синтетикалык сиңирүүчү материал
RW	Вассерман реакциясы

## КИРИШҮҮ

**Изилдөө темасынын актуалдуулугу.** Азыркы учурда тукумсуздук никеси бүткүл дүйнө калкынын арасында орун алган эң маанилүү социалдык жана медициналык көйгөйлөрдүн бири болуп саналат (А.А. Камалов и соавт. 2016; А.Н. Сулима и соавт., 2019; Л. Сайдуллоев и соавт., 2021; Bender A.R. et al., 2018 Agarwal A. et al., 2019; Starosta, A. et al., 2020; Bjordahl, L. et al. 2022).

Мындай көрүнүш же эркектер арасында кеңири таралган инфертилдүүлүк айрыкча Борбордук жана Чыгыш Европа өлкөлөрүндө (8-12%), Австралияда (8-9%), Түндүк Америкада (4,5-6,0%), ал эми айрым авторлордун маалыматы боюнча Россияда 14 - 20% түзөт (Н.Г. Кульченко, 2018; Г.С. Лебедева и соавт., 2019; М.А. Позднякова и соавт., 2019; Л.М. Науменко, 2021; Dabbous Z. et al., 2018; Meliegy A. et al., 2018; Marcho C. et al., 2020; Voeri, L., et al., 2021; Pozzi, E., et al., 2022).

КР ССМнин Электрондук саламаттык сактоо борборунун расмий статистикадагы маалыматы боюнча акыркы он жыл аралыгында жалпы республика боюнча бул көрсөткүч репродуктивдүү курактагы эркектер арасында (15-49 жаш) 3.0 эсе көбөйгөндүгүн байкоого болот (2003-жылга карата бул көрсөткүч 100 000 адамга 21.8 болсо, 2016-жылы ал 66.4 адамды түзгөн) (<https://cez.med.kg>; Д.С. Мирзакулов и соавт., 2016; А.Ч. Усупбаев и соавт., 2016; М.Н. Айбашов и соавт., 2018; Е. Сигорева и соавт., 2021; К.Н. Стамбекова и соавт., 2022).

Белгилей кетчү нерсе, эпидидималдык шишиктер (кисталар) же урук безинин коштондусунун залалсыз деп эсептелген жана негизинен урук безинин коштондусунун баш жагында орун алган шишиктер сперматогонездин бузулуусунда чоң роль ойноо менен куулук органдарына тиешелүү баардык көлөмдүү жаралыштар арасында кездешүүчү учурлардын 20% дан 40 %га чейинки көрсөткүчүн түзүшөт. (Усупбаев А. Ч. и соавт. 2019; Саркисян Д.В.,

2019; А.В. Щербинин и соавт., 2023; Patil V. et al. 2015; Hou Y. et al. 2018; Lundström K. J. et al. 2019; McBride, J.A., et al., 2020).

Эпидидималдык шишиктер урук түтүкчөсүн дагы жабыркатуу менен урук безинин коштондусу менен катар андагы кан ташуучу тамырларды кысып, обструктивдүү тукумсуздукка алып келүүсү толук ыктымал (А.Ч. Усупбаев и соавт., 2018; Д.В. Саркисян, 2019; И.С. Шорманов и соавт., 2023; Hicks N. et al., 2016; Rumbold, A.R., et al.2019; Lundstrom K.J. et al., 2019; Gokhale, S. et al., 2020; Radmayr, C. et al., 2023).

Илимий басылмаларда урук безинин коштондусундагы шишиктердин курамы жана алардын өсүп-өөрчүсүнө цитокиндердин тийгизген таасири тууралуу маалыматтар өтө аз кездешет (А.М. Осипова и соавт., 2016; М.В. Медведев и соавт., 2018; А.Ч. Усупбаев и соавт., 2021). Интерлейкин-6 жана урук суюктугунда аныкталган шишик некрозу фактору-альфа сперматозоиддердин кыймылдуулугуна терс таасирин тийгизип, асептикалык сезгенүү менен коштолуусу жана эркектин тукум жаратуучу касиетинин начарлашына алып келүүсү ыктымал (А.В. Максимюк и соавт., 2015; Е.А. Балашова и соавт., 2017; Н.Л. Панасовский, 2020; Н.А. Литвинова и соавт., 2021; Т.В. Шатылко и соавт., 2022; Haervig K.K. et al., 2017; Bieniek, J.M. et al., 2018; Blevé C. et al., 2018; O'Kelly F. et al., 2019; Sacuma T. Et al., 2019; Boeri L. et al., 2020).

Клиникалык практикада урук безинин коштондусуна тиешелүү шишикти дарылоонун ар кандай ыкмалары колдонулат: консервативдүү терапия, хирургиялык дарылоо, склеротерапия. Дарылоо ыкмасын тандап алуу, эреже катары клиникалык көрүнүштөргө жана алардын орун алган мүнөзүнө, дарылоо иштерин колго алган дарыгердин кабыл алган чечимине, урук безинин коштондусуна тиешелүү шишиктин көлөмүнө жана оору патологиясынын өтүшүп кетүүсүнө жараша жүргүзүлөт (А.В. Бажин и соавт., 2017; Д.В. Саркисян и соавт., 2019; 2020; 2021; А.Н. Стеблюк и соавт., 2020; С.Б.

Цыдендоржиев, 2022; Rohayem J. et al., 2017; Hou Y. et al., 2018; Castro A.B. et al., 2019).

Бир катар авторлордун маалыматы боюнча куулук органдарынын кистоздук ооруларын дарылоодогу эң натыйжалуу стандарт болуп ачык операция – эпидидимоцелэктомия саналат (В.А. Зубарев и соавт., 2018; А.И. Абдуворисов и соавт., 2022; Singh A. K. 2016; Radmayr C. et al., 2016; Kemparaj T. et al. 2017; Arora B. K. et al. 2019).

Ошентип, заманбап хирургия тарабынан урук безинин коштондусунун кистоздук өзгөрүүсүн дарылоо боюнча көп сандаган методдор сунушталып жаткандыгына карабастан учурда репродуктивдүү курактагы бейтаптардын тукум жартуучу касиетин сактап калууга жана калыбына келтирүүгө багытталган методдордун оптималдаштыруу боюнча иштелмелерди издөө иштери улантылууда, мунун өзү биз жүргүзүп жаткан ушул изилдөөлөрдүн актуалдуу экендигин далилдейт.

**Диссертация темасынын ири илимий программалар (долбоорлор) менен, билим берүү жана илимий мекемелер тарабынан өткөрүлүп жаткан негизги илимий-изилдөө иштери менен байланышта болуп аткарылган иш демилгелүү болуп саналат.**

**Өткөрүлгөн изилдөө иштеринин максаты:** урук безинин коштондусунун кистоздук өзгөрүүсү менен жабыркаган бейтаптарды дарылоо боюнча тактикалык ыкманы иштеп чыгуу аркылуу эркектердин тукум жаратуучу касиетин сактап калуу жана калыбына келтирүү.

**Изилдөө иштеринин алдына коюлган милдеттер:**

1. Урук безинин коштондусунун кистоздук өзгөрүүсү менен жабыркаган бейтаптарга стационар шартында өткөрүлүүчү консервативдик жана хирургиялык дарылоо иштерине салыштырма анализ өткөрүү жана тактикалык ыкмалардын натыйжалуулугун баалоо.

2. Бейтаптардын урук безинин коштондусунда орун алган шишиктин курамындагы интерлейкин-6 жана шишик некроз фактору-альфанын курамын

изилдөө жана аларды оорунун кайталануу коркунучунун прогностикалык фактору катары аныктоо.

3. Хирургиялык дарылоонун стандарттуу методдоруна салыштыруу иретинде урук безинин коштондусундагы кистоздук өзгөрүүлөр менен жабыркашкан бейтаптардын тукум жаратуучу касиети боюнча иштелип чыккан комбинацияланган методдун таасирин жана клиникалык натыйжалуулугун баалоо.

**Илимий иштин жаңылыгы:**

1. Биринчи жолу урук безинин коштондусунун кистоздук суюктугунда шишик некроз фактору-альфа менен интерлейкин-6 таасири иликтенип, алардын өөрчүү баскычынын жогорулоосу сезгенүү жана иммундук реакция белгиси болуп саналаары, ошондой эле шишик жаратуучу рецидив тобокелдиги менен байланышкан фактор экендиги иликтенди.

2. Урук безинин коштондусунда орун алган шишикти жара тилүү методикасы сунушталды, бул өз кезегинде урук безинин коштондусундагы кистоздук оорулар менен жабыркашкан бейтаптарды хирургиялык жол менен дарылоонун эффективдүү ыкмасы болуп саналат жана ал эркектердин тукум жаратуучу касиетин сактап калууга багытталган [Кыргыз Республикасынын 2020-жылдын 29-майындагы №2204 «Урук безинин коштондусундагы кистоздук оорулар менен жабыркашкан бейтаптарды комбинацияланган түрдө дарылоо ыкмасы» ойлоп табууларга карата патент.

**Алынган жыйынтыктардын практикалык мааниси:**

1. Алынган жыйынтыктар урук безинин коштондусундагы кистанын курамындагы шишик некрозу-альфа фактору менен интерлейкин-6 деңгээлин аныктоонун жогорку диагностикалык маанисин көрсөтөт жана урук безинин коштондусундагы кистоздук оорулары менен жабыркашкан бейтаптарды дарылоодо кайсы тактикалык ыкманы тандоо керектигин аныктоого жардам берет.



2. Урук безинин коштондусундагы шишиктер менен жабыркашкан бейтаптарды хирургиялык жол менен дарылоо максатында сунушталган метод дарылоо натыйжалуулугун жана бейтаптардын жашоо сапатын жогорулатып, шишик жаратуучу рецидивди жана операциядан кийинки өтүшүп кетүүлөрдүн алдын алат, эркектердин тукум жаратуучу касиетин сактап калууга шарт түзөт жана урук безинин коштондусунун анатомиялык бүтүндүгүнүн жана өтүмдүүлүгүн оптималдуу түрдө калыбына келүүсүн камсыз кылат.

Диссертациялык иштин жыйынтыгы Кыргыз Республикасынын Саламаттык сактоо министрлигине караштуу Улуттук госпиталдын алдындагы Илимий урология борборунун бөлүмдөрүнө киргизилди (2020-жылдын 01-октябрындагы №20-390 Колдонууга киргизүү актысы).

**Коргоо үчүн чыгарылып жаткан диссертациянын негизги жоболору:**

1. Урук безинин коштондусундагы шишиктин курамындагы шишик-некрозу-альфа факторунун жана интерлейкин-6 көрсөткүчтөрүнүн жогорулоосу эпидидималдык шишиктердин жаралуу себептеринин жана рецидивдеринин бири болуп саналат;

2. Иштелип чыккан жана урук безинин коштондусунун кистоздук оорулары менен жабыркашкан бейтаптарды комбинацияланган жол аркылуу дарылоонун илимий-негиздүү методу, эркектердин тукум жаратуучу касиетин сактап калууга жана операциядан кийинки жакынкы жана алыскы мезгилдердеги дарылоо иштеринин натыйжасын жакшыртууга шарт түзөт.

**Аспиранттын жеке салымы:** ата мекендик жана чет элдик медициналык адабиттарды маалыматтык-аналитикалык изилдөө, клиникалык материалдар менен изилдөө иштерин жүргүзүү (клиникалык-диагностикалык изилдөө иштерин өткөрүү, оперативдик дарылоо иштерин өз алдынча аткаруу, эркектердин эпидидималдык шишиктерин комбинацияланган түрдө дарылоо ыкмасын иштеп чыгуу жана ишке киргизүү, алынган жыйынтыктарды статистикалык жактан иштеп чыгуу жана ага анализ өткөрүү).

### **Изилдөө иштеринин жыйынтыктарын апробациялоо.**

Диссертациянын материалдары КММАнын 80 жылдыгына арналган «КММАнын илим күндөрүндө» жарыяланды (Бишкек, Кыргызстан, 2019); IV Эл аралык Ысык-Көл урологдорунун форумунда жана түрк тилдүү өлкөлөрдүн мектебинде (Ысык-Көл, Кыргызстан, 2023); II Евразиялык урологдор конгрессинде (Уфа, Россия Федерациясы, 2023); Ош мамлекеттик университетинин 85 жылдыгына арналган Эл аралык «Жаңы чакырыктар шартындагы заманбап практикалык медицинанын актуалдуу көйгөйлөрү: билим берүүдөгү жана практикадагы инновациялык технологиялар» (Ош, Кыргызстан, 2024); Кыргыз Республикасынын Урологдор жана андрологдор ассоциациясынын 60 жылдыгына жана КР ССМнин Улуттук госпиталынын Илимий урология борборунун 20 жылдыгына арналган «Урологиядагы актуалдуу маселелер» Республикалык илимий-практикалык конференцияда (Бишкек, Кыргызстан, 2024).

### **Изилдөө иштеринин жыйынтыгын практикада колдонуу.**

Диссертациялык иштин жыйынтыктары КР ССМнин алдындагы Улуттук госпиталдын Республикалык илимий урология борборунун түзүмдүк бөлүмдөрүндөгү адистердин клиникалык практикасына колдонууга киргизилди (2020-жылдын 01-октябрындагы №20-390 Колдонууга берүү актысы).

**Диссертациянын жыйынтыктарынын басылмаларда чагылдырылышы.** Диссертациянын темасы боюнча 6 макала Кыргыз Республикасынын Президентинин алдындагы Улуттук аттестациялык комиссия тарабынан сунушталган рецензиялануучу илимий-мезгилдүү басылмалардын тизмесиндеги басылмаларга жарыяланган.

Кыргыз Республикасынын 2020-жылдын 29-майындагы №2204 «Урук безинин коштондусунун кистоздук оорулары менен жабыркаган бейтаптарды комбинациялуу түрдө дарылоо» ойлоп табууга патент алынган.

**Диссертациянын түзүлүшү жана көлөмү.** Диссертациялык иш төмөнкүдөй 4 бөлүмдөн турат: адабияттар боюнча сереп, изилдөө иштеринин

методологиясы жана методдору, 2 бөлүмдөн турган өздүк изилдөөлөрдүн жыйыныктары, корутунду, практикалык сунуштар жана колдонулган тиркемелердин жана адабияттар тизмесинен турат..

Диссертациялык иш компьютердик тексттин негизинде жазылган 134 беттен турат (шрифт Times New Roman, кириллица, көлөмү - 14, интервал - 1,5), текст кыргыз тилинде берилген жана 33 сүрөттү жана 20 таблицаны камтыйт.

Библиография өзүнө 116 ата мекендик жана жакынкы чет өлкөлүк, ошондой эле 176 ыраакы чет өлкөлүк илимий булактарды камтыйт.

## 1-БАП.

# ЭПИДЕМИОЛОГИЯНЫН, ДИАГНОСТИКАНЫН КӨЙГӨЙЛҮҮ АСПЕКТИЛЕРИНИН, УРУК БЕЗИНИН КОШТОНДУСУНДАГЫ КИСТОЗДУК ӨЗГӨРҮҮЛӨР УЧУРУНДА ЭРКЕКТЕРДИН ТУКУМ ЖАРАТУУЧУ ЖӨНДӨМҮН ИЗИЛДӨӨ МАСЕЛЕЛЕРИНИН АБАЛЫ (АДАБИЯТТАР БОЮНЧА ОБЗОР)

### 1.1. Урук безинин коштондусундагы кистанын эпидемиологиясы

Акыркы учурларда бир катар өлкөнүн адистери урук безинин коштондусундагы (мындан ары - УБК) кистанын көбүрөөк кездешип жаткандыгын жана эркектердин тукум жаратуучулук касиетине тескери таасирин тийгизерин белгилешет [23; 42; 68; 70; 82; 140; 141; 159; 182; 183; 185; 200]. Ошол эле учурда тиешелүү дарылоо иштерин өз учурунда өткөрүү менен бул патологияны толук дарылап алууга болот [70; 82; 141; 256; 261].

Дүйнө жүзүндөгү баардык изилдөөчүлөрдүн берген маалыматына ылайык УБК же тагыраак айтканда эпидидималдык же урук бездериндеги кисталар кеңири таралган оорулардын катарына кирет жана өз кезегинде суюктукка толтурулган залалсыз көңдөй жаралыштарды элестетет. Негизинен урук безинин коштондусунун баш жагында орун алышат [42; 80; 147; 159; 200; 260].

Аталган патология популяцияга жана дарт аныктоо методдоруна жараша өзгөрүп тургандыгына карабастан эркектердин көпчүлүгүндө кездешет. Ар кандай изилдөөлөрдүн маалыматына ылайык ал 20% дан 40%га чейинки бойго жеткен эркектерде кездешет. Кандайдыр бир симптомдор менен коштолуп, узак убакыт бою дарылоо муктаждыгын жаратпагандыктан бул кисталар көбүнчө куулукка ультрадобоштуу изилдөөлөрдү өткөрүү учурунда капысынан аныкталат [111; 147; 185; 202; 213;].

Башка бир изилдөөлөр боюнча куулук органдарына тиешелүү оорулардын структурасында аталган патология 7% түзөт [42; 61; 62; 84; 249].

Изилдөөчү С.А. Репина жана анын авторлошунун берген маалыматы боюнча (2019) куулук органдарынын боюнча аныкталган патология менен бирге муковисцидоздо ЭК көп кездешет жана УДИ учурунда ал 53,5%ды түзгөн [65; 66; 94; 95; 99].

Аутопсия боюнча алынган маалыматтарга ылайык өтө чоң эмес өлчөмдөгү урук безинин, коштондусунун жана урук безинин түтүкчөсүнүн кистасы кездешкен учурлар 30%ды түзүшөт [42].

Чет элдик изилдөөчүлөрдүн маалыматы боюнча 51,8 ден 75%га чейинки учурларда УБК кистасы физикалык мүнөздөгү текшерүү иштеринин жүрүшүндө аныкталат, ошол эле учурда бейтаптардын 25 – 49,2% пайызында ар кандай клиникалык симптомдорду жолуктурууга болот [111; 124; 166; 251; 256; 263].

Көпчүлүк изилдөөчүлөр эпидидимоорхиттерди дарылоо үчүн антибиотиктерди колдонуу урук беzi менен коштондуда ретенциондук кисталардын пайда болуу санын кыскартат деген авторлордун ою менен макул экендигин көрүүгө болот. Бирок ошол эле учурда аларды пункциялоо, кистаны аспирациялоо, склероздоочу каражаттарды колдонуу өндүү консервативдүү түрдө дарылоо кандайдыр бир натыйжа бербейт жана оперативдүү дарылоону талап кылат [13; 100; 215].

И.Ю. Насникова жана авторлош (2006) өндүү россиялык изилдөөчүлөрдүн маалыматы боюнча жаш курак өткөн сайын киста көбүрөөк аныктала баштайт. Мисалы, жаш балдарда киста өтө сейрек кездешет, 60 жаштан жогоркуларда урук безинин кистасы 8-10%, ал эми урук безинин коштондусунун кистасы – 70% учурду түзөт [55; 202].

Тестикулярдык микролитиаз менен жабыркашкан бейтаптарга карата өткөрүлгөн ультра добуштуу изилдөө учурларынын 35%нда ЭК аныкталаары, алардын 20% эки тараптуу локализация менен болору, ага ылайык 50% оң тараптуу жана 30% сол тараптуу локализациялуу экендигин көрсөткөн изилдөөлөр бар [36].

Ошондой эле жаш балдардын уроандролагдору тарабынан көрсөтүлүп жаткан маалыматтарга дагы көңүл бурбай коюуга болбойт жана аларда 6-14 жаш курактагы балдар арасында, башкача айтканда жыныстык бездер активдүү өзгөрүүлөргө дуушар болуп жаткан маалда урук безинин коштондусунда же урук алып чыгуучу түтүкчөдө кисталык өзгөрүүлөр көбүрөөк кездешээрин, мындай шартта суюктук чыгаруучу түтүкчөлөр жакшы иштебей, сперматозоиддердин нормалдуу жетилип жана жылып жүрүүсү үчүн урук безинин коштондусу тарабынан иштелип чыккан суюктукка толорун белгилешет. Урук түтүкчөсүнүн кисталарына караганда урук безинин коштондусундагы кисталар алда канча көп кездешет. Эгерде бойго жеткен куракта фертилдүүлүк жана клиникалык симптоматикада эч кандай бузулуулар болбосо, бейтаптардын бул категориясы адиске кайрылышпайт [8; 111; 124; 128; 202; 205; 214 ].

Өзбекстан Республикасынын окумуштуулары дагы дал ушундай эле пикирде экендиктерин көрүүгө болот, мисалы, Н.М. Махмудова жана авторлоштун маалыматы боюнча (2016) ЭЖнын чоң үлүшү 8 жаштан 14 жашка чейинки курактагы балдар арасында кездешет [47].

Кыргызстанда азыркы учурда куулук органдарына тиешелүү оорулардын таралышын аныктоо боюнча мониторинг жок болгону менен профессор А.Ч. Усупбаев жана ага авторлош адис тарабынан өткөрүлгөн бирин-экин изилдөөлөр (2019) аталган патология, тагыраак айтканда УБК киста дээрлик кеңири таралган оору экендигин, куулук органдарынын башка хирургиялык ооруларына карата 6%ды түзөөрүн, эгерде тиешелүү дарылоо иштери өткөрүлбөсө бара-бара көлөмү чоңоюп, урук чыгаруучу жолдорду бүтөлүп калуусуна алып келип, оору симптоматикасы менен коштолоорун белгилейт [84].

Изилдөө иштерин өткөрүп жаткан ушул эле топ (2020) УГИ жана ЖЖЖИ боюнча бейтаптарды изилдөө учурунда урук безиндеги кисталык өзгөрүүлөргө дуушар болушкан бейтаптардын орточо жаш курагы 33 жаш, башкача айтканда

активдүү сексуалдуу жана репродуктивдүү курактагылар экендиги аныктаган: УДИ аркылуу өткөрүлгөн изилдөөлөрдө 17-30 жаштагы бейтаптардын 41,5%да, 31-40 жаштагылардын 32%да, 40-50 жаш курактагылардын 26,4%да ЭК аныкталган [86].

Өткөрүлгөн башка бир изилдөөлөрдүн жүрүшүндө урук безинин коштондусунда киста бар экендиги аныкталып жаткан бейтаптардын санын жыл өткөн сайын көбөйүп жаткандыгына карабастан, ЭК эркектер арасында орун алып жаткан тукумсуздук маселелериндеги негизги себептердин бири экендиги айтылат. Ошону менен бирге хирургиялык дарылоо иштерин өз учурунда жана сабаттуу өткөрүү менен аталган абалды толук көзөмөлгө алууга болорун белгилей кетүү абзел [82].

Ата мекендик изилдөөчүлөрдүн дагы бир тобу Н.Рыскулбеков жана башкалар. (2022) репродуктивдүү жана сексуалдык активдүү курактагы эркектердин уруктук органдардын ар кандай ооруларын изилдеп, курч куулук синдрому менен ооругандардын арасында текшерүү учурунда бейтаптардын 11,8%ында урук безинин коштондусунун кисталары табылганын белгилеген [54].

## **1.2. УБК кистоздук өзгөрүүлөрдүн патогенези жана этиологиясы жөнүндө маалыматтар**

О'Kelly F. изилдөө иштеринде (2018) эпидидималдык киста биринчи жолу 1785-жылы Guerin тарабынан баяндалгандыгы жана анда бойго жеткен бейтап куулук органдарынын сезгентүүчү оорусу менен жабыркагандыгы айтылат. Мындан соң 1840-жылы Liston урук безинин коштондусунун жанында жайгашкан жана сперматозоиддерден турган суюктуктуу жаралышты аныктаган [205].

УБК кистасы төмөндөгүдөй айрым бир нозологияларга бөлүнөт: сперматоцеле жана эпидидимоцеле, ошондой эле алар бир жана эки тараптуу, жалгыз жана көп сандаган локализациялуу болуусу ыктымал. Сперматоцеле жана эпидидимоцеленин айырмалоочу өзгөчөлүгү болуп локализация

(сперматоцеле УБКнын болгону башында, ал эми ЭК урук безинин коштондусунун каалаган жеринде локализацияланат) жана ички мазмундун мүнөзү саналат (ЭК трансудаттык суюктуктан, ал эми сперматоцеле – нейтралдуу же щелочтук реакциялуу уруктук суюктуктан турат жана аларда май денечелерин, жалгыз лейкоциттерди, эпителиалдык клеткаларды, сперматоциттерди, сперматозоиддерди кездештирүүгө болот) [9; 42; 84; 157; 158; 159; 200; 260].

Көп сандаган кисталар боюнча бирин-экин гана иштерди жолуктурууга болот [159; 202].

Урук безинин коштондусундагы киста тубаса жана кабылданган генезде кездешет. Тубаса кисталар перитонийдин ич чел кабыгынын кындык өсүндүсүнүн бирикпей калуусунун натыйжасында эмбриогенез процессинин бузулуусу, УБК жана урук түтүкчөсүндө көндөйчөлөрдүн калуусу менен байланыштуу. Бул кисталар сперматозоид элементтерин камтыбайт [22; 70; 71; 76].

Окумуштуу Patoulis D. жана соавторлордун берген маалыматына ылайык (2016) эпидидимис кистасы эпидидималдык түтүкчөлөр менен байланышпаган эпидидимистин рудиментардык калдыктарынан жаралат [214]. Башка изилдөөчү, тагыраак айтканда McLachlan et al. (2017) аттуу изилдөөчүлөрдүн маалыматы боюнча урук безинин коштондусу эстроген гормонунун түйүлдүккө карата болгон таасиринен улам келип чыгуусу мүмкүн, аны адатта тамак менен бирге фитоэстрогендерди же рекреациялык баңги заттарды (мисалы, диэтилстильбэстрол же каннабис) кабыл алуу менен байланыштырышат. Ошондой эле, бир катар изилдөөчүлөр эпидидимис кистасы жыныс безинин дисгенезия синдромунун бир бөлүгү болушу мүмкүн деп эсептешет [142; 178; 193; 237].

Кабылданган кисталар куулук органдарынын жаракатка чалдыгуусунун, ошондой эле кийин соңунда урук түтүкчөлөрүнүн облитерациясы менен коштолуучу өткүл жана өнөкөт мүнөздөгү эпидидимиттин натыйжасында



пайда болот. Аталган процесс акырындык менен өнүгүп жүрүп отурат дагы, жакын жаткан урук түтүкчөлөрүн кысып калуучу кистанын жаралуусуна шарт түзөт [70;71;251].

Сперматозоиддер өз жолунда аборттивдүү түрдө аяктай турчу түтүкчө формасындагы тоскоолдукту кездештирүү менен топтоло баштайт дагы бара-бара түтүкчөнүн кеңейишине жана кистоздук көндөйчөнүн жаралашына шарт түзөт [9; 79; 157; 158; 209; 243].

Окумуштуу Пугачев А.Е берген маалыматы боюнча (2001) куулук органдарынын кистасы менен жабыркаган бейтаптардын 50% мурда урук беши менен жана анын коштондусунун курч мүнөздөгү сезгентүүчү оорусу менен жабыркашкандыктарын аныктаган [64].

Белгилей кетчү нерсе, белоктук кыртыштуу кисталарды жана интратестикулярдык кисталарды жолуктурууга болот. Белоктук кыртыштуу кисталар, адатта орто жаш курактагы эркек адамдарда жолугат жана алар урук безинин үстүңкү кыртышында жайгашып, өтө чоң эмес көлөмдөрү менен мүнөздөлүшөт жана динамикалык байкоо жүргүзүүлөр учурунда өзгөрүшпөйт.

Пальпацияда интратестикулярдык кисталар сезиле бербейт, жалгыз жана көп санда болуу менен көлөмү жагынан бир нече миллиметрден тартып, бир нече сантиметрге чейин жетишет. Алар эки беттүү болуу менен УБК кисталары менен айкалышып кетүүсү мүмкүн. УДИ учурунда кисталар тегерек же сүйрү формадагы жылмакай, ичке, ачык контуру бар анэхогедүү жаралыштар катары көрүнөт [67; 109; 134; 116; 153; 189; 191; 203; 204; 223; 224;230;246; 250: 255].

Белоруссиялык окумуштуу В.М. Мицура (2017) бул багытта жүргүзгөн өз изилдөөлөрүндө кистанын мителик мүнөзгө ээ экендигин жана ал дирофиляриоз (трансмиссивдүү гельминтоз) менен коштолорун белгилейт [52].

Цитокиндердин эркектердин тукумсуздугунун өнүгүшүндөгү ролу активдүү иликтенүүдө, анткени сперматогенезди жөнгө салууга эндокриндик гана эмес, аутокриндик жана паракриндик механизмдер да катышат [18; 127; 136; 163; 221].

Arora B. K. жана авторлош (2019) эпидидималдык кисталардагы интерлейкиндерге изилдөө жүргүзүшкөн. Алардын маалыматы боюнча бейтаптардын баардыгында 6 жана 8 интерлейкиндердин өлчөмү жогору болгондуктан цитокиндер кисталардын жаралышына жооптуу деген бүтүмгө келишкен. Коçак I жана авторлош адамдын эмгегинде (2002) УБК менен жабыркашкан бейтаптардан алынган суюктуктарда шишик некрозунун альфа фактору жана интерлейкин- 6, интерлейкин-8 мазмуну аныкталган. Баардык бейтаптарда интерлейкин- 6, интерлейкин-8 жана шишик некрозунун альфа факторунун көрсөткүчтөрү жогору экендиги байкалган [118; 173].

### **1.3. Урук безинин коштондусундагы кисталык өзгөрүүлөрдү диагностикалоонун жана дарылоонун учурдагы көйгөйлөрү**

Бүгүнкү күнгө чейин куулук органдарына тиешелүү ооруларды диагностикалоо негизинен бейтаптын даттанууларына, текшерүү, пальпациялоо жана диафаноскопия маалыматтарына таянуу менен жүргүзүлүп келинген. Ар кандай оорулардын клиникалык көрүнүштөрү спецификалык эмес, ал эми изилдөөнүн физикалык методдорунун маалыматты жетиштүү түрдө чагылдырып бере албагандыгы диагностикалоо иштерин татаалдаштырат [53; 110; 195; 203; 204; 222].

Эркектердин УБК кистасына жана урук түтүгүнө тиешелүү симптомдор ар дайым эле кандайдыр бир белги бере бербейт. Мындай көрүнүш көбүнчө коштондунун куйругунда жайгашкан кисталарга да тиешелүү. Мындай шартта тыкыр текшерүү жүргүзүлөт жана диагноз коюлуп алынгандан кийин бейтаптар мезгил-мезгили менен гана байкоого алынып турушат. Дээрлик көпчүлүк учурларда дарт билинбей жүрө берет жана гигиеналык процедураларды аткаруу учурунда капысынан бар экендиги аныкталат [252; 254; 256; 263].

Эреже катары, ошондой эле эл аралык адабияттагы маалыматтарга таянсак убакыттын өтүшү менен кистанын көлөмү чоңоёт жана бейтаптын тынчын ала баштайт. Атмосфералык басым өзгөргөн учурунда, ошондой эле

жыныстык катнаш учурунда же андан кийин оору сезими күч ала баштайт. Айрым учурларда УБК кистасынын өнүгүүсү терчилдик, табарсык жактын жана аралык аймагынын оорушу, куулуктун муздашы өңдүү көрүнүштөр менен коштолот. Ал тургай, көлөмү жагынан өтө деле чоң эмес жана коштонду башында жайгашкан кисталар такай оору сезимин чакыруусу ыктымал. Мындай учурларда УБК кистаны дарылоо зарылчылыгы келип чыгат [111; 124].

Оору симптоматикасынын пайда болушу, кистанын көлөмүнө жараша дайыма эле пропорционалдуу эмес. Мисалы, урук безинин коштондусунун эпидидимистин баш жагында жайгашкан жана болжол менен 2 мм өлчөмүндөгү кистасы бейтаптын катаал мүнөздөгү оору сезимине дуушар кылуусу мүмкүн. Ошол эле учурда коштондунун куйрук жагында пайда болгон жана көлөмү боюнча 2 см же андан чоң киста кандайдыр бир оору сезимин жаратпоосу толук ыктымал. [156; 166; 260].

Куулукта пайда болгон патологиялык процесстердин көпчүлүгү анын көлөмүнүн чоңоюусуна алып келет. Ага урук безинин, урук түтүгүн жана коштондусунун, шишиктердин, сезгентүүчү процесстердин, суюктуктуу жаралыштардын – кисталарлардын, гидроцеле жана варикоцеле оорулары кирет жана аты аталган бул патологиялык процесстер такай айкалышып жүрөт. Азыркы учурда куулук органдарын визуализациялоо методу болуп комплекстүү УДИ саналат, ал патологиялык өзгөрүүлөрдүн мүнөзү жөнүндө ыкчам мүнөздө, эффективдүү жана коопсуз маалымат алууга шарт түзөт [45; 49; 51; 78; 87; 89; 197; 241].

Биринчи куулук органдарынын патологиясын диагностикалоого УДИ колдонуу мүмкүнчүлүгү Murray Miskin и Jerald Bain (1974) тарабынан белгиленген. Н.С. Игнашинанын пикири боюнча куулук көлөмүнүн чоңоюушу, сезгентүүчү оорулар, шишиктер, куулук органдарындагы туюк травмалар, варикоцеле, өнүгүү аномалиялары, тукумсуздук жана дарылоо процессинин

жүрүшүндөгү динамикалык байкоо жүргүзүүлөр, изилдөө иштерин өткөрүүгө негиз болот [29].

Заманбап диагностика шартында куулук органдарына комплекстүү УДИ өткөрүү ЭКны аныктоонун негизги дарт аныктоочу жана эң эле ишенимдүү методу бойдон калууда. Бул категориядагы бейтаптарга УДИ колдонуу эпидидимистеги патологиялык өзгөрүүлөрдүн мүнөзүн өз учурунда табууга жана оперативдүү дарылоо боюнча зарыл көрсөткүчтөрдү аныктоого жардам берет. Коштондудагы анэхогендүү жаралыштардын болуусу жана анын айланасында гипертаскуляризация участкаларынын аныкталбашы, коштондудагы кистанын белгиси катары эсептөөгө шарт түзөт. Бул ыкма өзгөчө клиникалык эпидидималдык киста оорулары менен жабыркагандарды текшерүүдө маанилүү болуп саналат (оору сезими коштогон синдром, куулук көлөмүнүн чоңоюусу). [2; 3; 24; 31; 48; 59; 78; 110; 195].

МРТ өндүү заманбап метод, жогорку ткандык контраст менен айырмаланат. МР-томографтарда урук бездеринин жана анын коштондусунун түзүлүшү эң сонун дифференциацияланат. Урук бездери, простата безинин перифериялык зонасы сыяктуу, T2-салмактуу сүрөттөрдө жогорку магниттик-резонанстык сигналдын жогорку интенсивдүүлүгүнө ээ. Магниттик-резонанстык томографияда, урук безинин тегерегиндеги кын кабыкчалары жана белок кыртышы аз өлчөмдөгү сигнал аркылуу жука капсула катары аныкталат. Урук безинин белоктук кыртышынын дифференциациясы шишик баскычын аныктоодо чоң мааниге ээ, бирок, шишик процессинин белок кыртышына болгон микроскопиялык жабыркашын магниттик-резонанстык томография аркылуу аныктоо мүмкүн эмес.

T2ВИ системасында коштондулар аралык интенсивдүүлүк боюнча гомогендүү эмес сигналга ээ. Жогорку магниттик-резонанстык сигналы аркылуу ички урук венанын бутакчаларынын плексусу жана урук ташуучу жипчинин кан тамырлары сүрөттөрдө айырмаланбайт, бирок варикоцеледе кеңейип кеткен тамырлар даана көрүнөт. Методдун урук беги жайгашкан

калтанын залалдуу шишигин, залалсыз шишик процесстен айырмалоо жөндөмдүүлүгү негизсиз хирургиялык кийлигишүү ыктымалдыгын кайсы бир деңгээлде азайтат [174; 207; 229; 232; 249].

Ошентип, татаал мүнөздөгү жыныстык аномалиялардын анатомиялык интерпретациялануу мүмкүнчүлүгүнөн улам метод кийинки реконструктивдүү хирургиялык операцияларды пландоого олуттуу жардам берет жана жогорку диагностикалык тактык, иондоштурулган нурлануунун жоктугу, МРТны куулук органдарынын патологияларын аныктоонун эң ишенимдүү түрү деп эсептөөгө шарт түзөт [106; 133; 176; 201; 248; 249; 250].

Клиникалык практикада урук бездеринин коштондусундагы кистаны дарылоо боюнча ар кандай ыкмалар колдонулат: консервативдүү, дарылоонун хирургиялык методдору жана склеротерапия. Дарылоо ыкмасын тандоо, эреже катары клиникалык көрүнүштөргө, оордугуна жана анын мүнөзүнө, дарылоочу врачтын тандоосуна, УБК кистанын көлөмүнө жана өтүшүп кетүүлөрдүн бар же жок экендигине жараша жүргүзүлөт. Көптөгөн өлкөлөрдүн профессионалдык ассоциацияларынын клиникалык сунуштары боюнча урук безинин коштондусунун симптомсуз жана диаметри 1 см жетпеген кисталары менен жабыркаган бейтаптарга карата дарылоонун консервативдүү методу колдонулат, мындай дарылоо иштери натыйжа бербесе, кистаны оперативдүү түрдө алып салуу же склеротерапия ыкмасы колдонулат [93; 107; 172; 181; 199].

Куулук органдарынын кистоздук ооруларын дарылоонун эң эле мыкты стандарты болуп ачык кистэктомия саналат. Ачык операция өткөрүү методу эбак эле сунушталган жана көптөгөн жылдар бою кистаны жара тилүү дарылоонун натыйжалуу методу катары эсептелип келген [90; 180; 181]. Аталган операция кансыроолор менен коштолбогондуктан гематоманын келип чыгуу тобокелдиги орун албайт. Ошол эле учурда, бул ыкма терс таасирлери жогорку ыктымалдыгы менен мүнөздөлөт. [118; 169; 236; 242; 257].

Көпчүлүк адистер клиникалык белгилердин бар же жок экендигине, ошондой эле кистанын көлөмүнө карабастан диаметри 1 сантиметрден ашкан

кисталарга УДИ же МРТ корутундусу боюнча хирургиялык дарылоо өткөрүүнү сунушташат жана ал үчүн куулук органдарында курч мүнөздөгү сезгенүүлөрдүн, ошондой эле УБК кистага кандын куюлуусу, буралып калуусу. өндүү белгилердин болуусу жетиштүү экендигин белгилешет [114; 152; 165; 196; 245].

Мисалы, Erikçi V. жана авторлош (2013) 2 айлык курактагы ымыркайлардан жана 16 жашка чейинки өспүрүмдөрдөн турган 42 бейтапты (орточо жаш курак 10,7) изилдөөгө алышкан жана байкоо жүргүзүү мезгили 1 ден 37 айга (3 жылдан ашык) чейин созулган. УБК кисталык жаралыш менен жабыркаган баардык бейтаптардын урук бездеринин көлөмү кадыресе абалда болгон. Консервативдүү дарылоо иштеринен кийин 14 (33,3%) бейтап толук сакайып кетсе, 20 (47,6%) бейтаптын УБК кисталарынын көлөмүнүн кичирейгендиги байкалган. Ошондой эле 8 (19,1%) бейтапка хирургиялык операция өткөрүлгөн. УБК кистасын оперативдүү жол менен алып салгандан кийин авторлор тарабынан оору рецидивдери байкалган эмес [142].

Окумуштуу E.C. Kauffman жана авторлоштор (2011) эпидидимистин кокустук жаракатына жол бербөө үчүн, оптикалык чоңойтуу аркылуу урук беги жайгашкан калтанын алдыңкы тарабынан минималдуу кесилиши аркылуу сперматоцелэктомияга аракет кылышкан жана ошондой эле хирургиялык ыкма келечекте эпидидималдык кистаны даарылоодо артыкчылыктуу ыкма болуп калат деп божомолдошот. [141].

Көптөгөн окумуштуулардын айтуусу боюнча узак жылдардан бери склеротерапия ЭЖны дарылоонун эң эле натыйжалуу варианты катары эсептеп келишет. Склеротерапиянын механизми дээрлик склерозанттарга окшош, сезгенүү клеткалык реакциясын бөтөн зат аркылуу стимулдаштыруу менен кыртыштын кабык беттеринин жабышып калуусуна жана кисталардын жоюлушуна шарт түзөт. Аталган метод, ошондой эле варикоцеле, гидроцеле ооруларын дарылоого колдонулат, ошол эле учурда сезгентүүчү реакциянын склерозант аркылуу өнүгүүсү өздүк кын кыртышынын үлбүрөк кабыгын бири-

бирине жабышып калуусуна шарт түзөт [103; 105; 160; 177; 179; 184].

Азыркы учурда склеротерапия методу бойго жеткен адамдарга карата колдонулган менен жаш балдарга жана өспүрүмдөргө карата колдонулбайт. Ал эми айрым бир окумуштуулардын сунуштары боюнча склеротерапия балалуу болууну пландабаган эркектерге карата колдонулат. Мунун себеби химиялык эпидидимиттен кийин урук безинин коштондусунун жарым-жартылай түрдө жабыркоосу эркектердин тукум жаратуу мүмкүнчүлүгүн жокко чыгарат [16; 32; 46; 120; 216].

Жогоруда саналып өткөн артыкчылыктарына карабастан патоморфологиялык изилдөөлөр үчүн материал алуу мүмкүнчүлүгүнүн жоктугу анын кемчилиги катары көрсөтүлөт, талдоо үчүн жалгыз материал катары эпидидималдык кистанын суюктугу эсептелинет. Кистанын курамына анализ жүргүзүлгөнү менен, кээ бир учурларда, микробиологиялык, цитологиялык же гистологиялык изилдөө жасалбайт. Ошол эле учурда ЭКны ишенимдүү түрдө залалсыз жаралыш деп эсептөө туура эмес, буга байланыштуу кистага гистологиялык изилдөө иштерин өткөрүүгө көңүл бурбай коюуга болбойт [16; 32; 46].

Склероздоочу каражат катары тетрациклин, натрий тетрадецилсульфат, фенол, этаноламин, бетадин (поливидон-йод), полидоканол жана 96% этил спирти кеңири колдонулат [32; 130; 171; 227; 235].

Osman M. жана Suwan P. (1994) склеротерапия учурунда тетрациклинди колдонуу канчалык натыйжалуу болорун изилдеп чыгышып, кабылдоолордун пайызынын жогору экендигин белгилөө менен келечекте балалуу болууну пландаштырып жүрүшкөн эркектердеги сперматоцелени дарылоо үчүн аны колдонуу талапка жооп бербестигин, дары-дармектик эпидидимит менен тукумсуздук коркунучу бар экендигин айтышкан [208; 244].

Россиялык окумуштуулар Т.Ф. Малышева жана авторлош (2005) УДИ аркылуу урук беги жайгашкан куулук органдарындагы суюктуктуу жаралыштарды аспирациялоонун жана склеротерпия өткөрүүнүн өздүк методун

сунушташкан. Бул методду өткөрүүдө алар новокаииндин жана этанолдун 96% эритиндисин куюп, анын натыйжасында 95 (89,6%) учур боюнча толук дарылоо эффектке, ошондой эле 11 (10,4%) учур боюнча толук эмес эффектке ээ болушкан [46].

East J. M. жана авторлош (2007) фенолдун 5%дык эритиндисин жана тетрациклин колдонуу менен идиопатикалык гидроцеле жана урук безинин коштондусундагы киста менен жабыркаган бейтаптарга карата өткөрүлүүчү склеротерапиянын эффективдүүлүгүн жана коопсуздугун салыштырып көрүшкөн. Авторлор тетрациклинди склерозант катары колдонгон бейтаптар тобунда гидроцеле көлөмүнүн чоңоюшу менен татаалдашкан учурлар көбөйгөнүн белгилешкен. Ошол эле учурда фенол склерозант катары колдонулган пациенттердин тобунда мындай көрүнүш байкалган эмес. Авторлор фенолдун 5% суудагы эритмесин колдонуу менен өткөрүлө турчу склеротерапия ыкмасы эффективдүү деген жыйынтыкка келишкен [139].

Shan C. жана авторлош (2011) гидроцеле жана/же урук безинин коштондусундагы киста менен жабыркаган 69 бейтапка карата этанолду колдонуу менен склеротерапия өткөрүшүп, 97,62% учурларда жогорку эффективдүүлүккө жеткендигин белгилешет [234].

Francis J. J. жана авторлош (2013) доксициклинди колдонуу аркылуу гидроцеле менен жабыркаган 29 бейтапка склеротерапия өткөрүшкөн жана алардын 84% жакшы натыйжа берген, 1 бейтапка карата өткөрүлгөн экинчи жолку сеанс ийгиликтүү болгон, ал эми склеротерапия натыйжасыз болуп калгандыгына байланыштуу 3 бейтапты операция кылууга туура келген. Мындан улам авторлор куулук органдарынын суюктук менен коштолгон ооруларында доксициклин колдонуу аркылуу склеротерапия өткөрүү дарылоонун коопсуз, ыкчам жана чыгашасы аз методу деген жыйынтыкка келишкен [145].

ЭЖны хирургиялык ыкма менен дарылоодо толук инвазивдүү эмес эндоскопиялык методдор дагы кеңири колдонулат, аларды колдонууда



куулуктун мазмунун визуалдуу түрдө баалап алуу абзел. Ачык мүнөздөгү кийгилишүүлөргө жана склеротерапияга салыштырмалуу мындай ыкманы колдонуу алда канча перспективдүү болуп саналат, себеби дээрлик травма менен коштолбойт жана ошону менен бирге патоморфологиялык изилдөөлөр үчүн материал алууга мүмкүнчүлүк берет [104: 105: 177: 179: 184].

Мисалы, дартты аныктоо жана дарылоо максаты менен бүгүнкү күнү жаш балдардын куулугунда орун алган шишик синдромунда жаңы жана травмалуулугу аз – скротоскопия методу кеңири колдонулат. Аталган метод алгач 1988-жылы окумуштуу J. Gerris тарабынан тукум жаратуучу касиетинен ажырап калган эркектерди дарылоо үчүн сунуш кылынган. Бул методдун негизги артыкчылыктарынын бири – бул бара-бара тукумсуздукка алып келүүчү урук безинин коштондусунун баш жагындагы адгезия процессин алдын алуу болуп саналат. Ошондой эле скротоскопия учурунда жасалышы керек болгон урук безинин дислокациясын жок кылат [15: 43: 148: 233].

Симптоматикалык терапия максатында комплекстүү түрдө колдонулуп жаткан кеңири спектрдеги фармакологиялык таасирлүү дары каражаттарынын кыйыр таасирлерин алдын алуу үчүн тиешелүү маселе көтөрүү зарылчылыгы тургандыгын айта кетүү зарыл [25: 26].

Мындай жана кеңири түрдө колдонулуп келе жаткан дары каражаты болуп N-оксид поли-1,4-этиленпиперазин туунду тобундагы жогорку молекулярдык алып жүрүүчү гиалуронидаза конъюгаты – Бовгиалуронидаза азоксимер (Лонгидаза) саналат (ферменттин температурага жана ингибиторлорго туруктуулугун жогорулатуучу азоксимер, анын активдүүлүгүн жогорулатат жана протеолитикалык аракетин узакка созулушуна алып келет), фиброздук касиеттерди көрсөтөт, сезгенүүнүн курч мүнөздөгү фазасын бошоңдотот, сезгенүүнүн медиаторлорунун синтезин жөнгө салат (баштапкы деңгээлге жараша жогорулатат же төмөндөтөт), гуморалдык иммундук жоопту жана организмдин инфекцияларга карата резистенттүүлүгүн жогорулатат [25: 26].

Авторлордун айтымында, Бовгиалуронидаза азоксимер ткандардын өткөрүмдүүлүгүн, алардын трофикасын жакшыртат, антибиотиктердин биожеткиликтүүлүгүн жогорулатат, простата безинин берч өзгөргөн жерлердин чоюлмасын жогорулатат, гематомалардын тарап жок болуусуна шарт түзөт. Гиалуронидаза антигендик касиетке ээ жана көп сандагы инъекциялар нейтралдаштыруучу антителолордун пайда болушуна алып келиши мүмкүн [38; 91].

В.Н. Фесенко жана авторлош (2017) тукумсуздуктун обструктивдүү формасы менен жабыркаган 47 бейтапты изилдөөгө алышып, оперативдүү дарылоо иштеринен кийин, аларга булчуң ичине куюга 3000 МЕ №20 Лонгидаза препаратын, ар 3 күн сайын алып турушкан жана дарылоо иштеринин 60% учурларында урук чыгаруучу жолдордун өтүмдүүлүгүнүн калыбына келтирүүгө жетишишкен. [88].

**1.4. Урук безинин коштондусунда кисталык өзгөрүүлөр орун алган эркектердин тукум жаратуучулук касиетин заманбап ыкмалар менен изилдөө.**

Тукумсуздук никеси бүгүнкү күндүн маанилүү социалдык жана медициналык көйгөйлөрдүн бири болуп саналат. Эркектер арасындагы инфертүүлүк негизинен өнүккөн жана медициналык тейлөө сапаты жогорку өлкөлөрдүн калкы арасында актуалдуу боюнча калууда. Мисалы, эркектер арасында инфертилдүүлүк көйгөйү Борбордук жана Чыгыш Европада (8-12%), Австралияда (8-9%) болсо, Түндүк Америкада бул көрсөткүч 4,5 – 6,0% түзөт, жалпы вариацияда 2,5 -12,0 %. Ал эми Россияда тукум жаратуу мүмкүнчүлүгү чектелген мындай никелер бүгүнкү күнү 14-20% түзөт [34; 40; 39; 56; 63; 77; 103; 121; 123; 126;132; 190; 194; 217; 239].

Тукумсуздук жаатында эркекке тиешелүү фактор үлүшү тынымсыз өсүп келе жаткандыгын белгилей кетүү абзел, Европалык урологдор ассоциациясынын маалыматы боюнча ал 50%ды, ал эми Репродуктивдүү

медицина боюнча Америкалык урологдор коомдун маалыматы боюнча 50 %дан 60%га чейинки көрсөткүчтү түзөт [12; 20; 30; 96; 102; 112; 129;143;144; 188].

Эркектердин инфертилдүүлүгү – бул көп факторлуу оору жана ал жыныстык менен катар эле организмдин эндокриндик, нервдик, кан ташуучу, иммундук өңдүү башка системаларын дагы жабырката турчу көптөгөн патологиялык абалдардын натыйжасы болуусу ыктымал. Аялдардагы тукумсуздук өңдүү көйгөйлөрдү дарылоодо жетишилген ийгиликтерге салыштырмалуу, эркектерге карата жүргүзүлүп жаткан терапия натыйжасыз бойдон калууда. Ошондуктан, эркектердин тукумсуздугунун этиологиясы жана патогенези, диагностикасы жана дарылоо жаатындагы изилдөөлөр актуалдуу жана артыкчылыктуу болуп саналат [6; 19; 33; 35; 39; 118; 187; 188; 258].

Эркектердин тукум жаратуучу касиетинин бузулуусу төмөндөгүдөй ар кандай факторлор менен байланыштуу болуусу ыктымал: инфекциялык процесстин орун алуусу, гормоналдык статустун бузулуусу, органикалык өзгөрүүлөр (крипторхизм, урук безинин коштондусунун кистасы, варикоцелдер ж.б), иммунологиялык жана генетикалык бузулуулар, айлана-чөйрөнүн факторлорунун таасири (социалдык-экономикалык, экологиялык, инсандар аралык, анын ичинде нике жана үй-бүлөлүк мамилелердин олуттуу деформациясы) [4; 20; 57; 58; 72; 95; 108;137; 138; 211; 238; 259].

Эркектердин тукумсуздугу төмөнкүдөй себептерге барып такалат: варикоцеле (14,8 %), гипогонадизм (10,1%), уrogenиталдык инфекциялар (9,3%), анамнездеги крипторхизм (8,4%), мурда болуп өткөн онкологиялык оорулар (7,8%), иммунологиялык факторлор (3,9%), эрекциянын жана эякуляциянын бузулуусу (2,4%), системдик оорулар (2,2%), урукту сыртка чыгаруучу жолдордун обструкциясы (2,2%), урук безиндеги шишиктер (1,2%), соматикалык оорулардын орун алуусу (7,7%). Болжол менен баардык кездешкен учурлардын 30%да тукумсуздук маселесинин чыныгы себептерин аныктоо мүмкүн эмес экендигин, мындай шартта «идиопатикалык

тукумсуздук» диагнозу коюларын белгилей кетүү зарыл [11; 14; 28; 37; 81; 175; 253].

Сперматозоиддердин агымынын бузулушу урук безинин коштондусунун жана урук алып чыгуучу түтүкчөнүн деңгээлиндеги уруктук түтүкчөлөрүнүн өтүмдүүлүгүнүн бузулушу менен байланыштуу, белгилей кетчү нерсе көпчүлүк учурларда урук бездериндеги сперматогонез бузулбайт. Бирок айрым бир авторлор урук алып чыгуучу жолдордун узак убакытка созулган обструкциясында патологиялык процесстердин башталуусу ыктымал экендигин, ал герминогендик эпителийге таасир этип, урук безинин ткандарын морфофункционалдык өзгөрүүлөргө жана сперматогонездин ар кандай бузулууларына алып келерин айтышат [14; 21; 58; 168; 198].

Экскретордук тукумсуздуктун келип чыгуусунун негизги себебтери, бул урук чыгаруучу жолдор аркылуу сперматозоиддердин сыртка чыгуусуна жолтоо болуучу патологиялык процесстер. Аларга инфекциялык-сезгентүүчү оорулардын өтүшүп кетүүсү кирет жана алар УБК уруктук түтүкчөсүнүн, уруктук жана урукту сыртка түртүп чыгаруучу түтүкчөлөрдүн, (фуникулиттер, везикулопростатиттер), заара чыгаруучу каналдардын (уретриттер, уретра стриктурасына өтүү менен) обструкциясына (жылчыктын бүтөлүп кетүүсүнө) жана стриктурасына (жылчыктын ичкерип кетүүсүнө) алып келет. Ушул эле топко заара чыгаруучу каналдардын травмасынын кесепеттери (уретранын травмадан кийинки стриктурасы), сперматоцеле, эки тараптуу вазорезекция боюнча урук безинин коштондусуна өткөрүлгөн хирургиялык иш-аракеттер кирет [113; 131; 135; 164; 170;].

Бир катар авторлордун ою боюнча урук безинин коштондусунун баш проекциясында жайгашкан киста, же болбосо айрым учурларда жаңы жаралыш урук түтүкчөсүн камтып, урук безинин коштондусун, ал аркылуу өтүүчү кан тамырларды кысып, обструктивдүү тукумсуздукка алып келет. Ошону менен катар узак мөөнөткө созулган обструкция урук безинин коштондусундагы эпителийде дегенеративдүү процесстерди жаратып, түтүкчөлөрдүн

диаметринин жана жылчыкчаларынын кичирейишине, ошондой эле алардын ортосундагы бириктирүүчү ткандардын кеңейишине алып келерин белгилей кетүү зарыл.

Репродуктивдүү курактагы эркектерде бул өңдүү кисталардын пайда болуусу тууралуу бир катар гипотезалар бар, алардын бири бул – инфекциялык. Бул гипотезаны жактагандардын ою боюнча кисталар куулук органдарындагы өнөкөт, сезгентүүчү процесстердин кесепети болуп саналат жана урук түтүкчөлөрүнүн облитерациясына, ошондой эле обструктивдүү тукумсуздукка алып келет [70; 82; 98; 101; 113; 149; 155; 185; 218; 220; 228; 256].

1982-жылы эле R. Schoysman урук безинин коштондусундагы кисталар менен жабыркаган 30дан ашык эркектерди изилдеп чыгып, алар олигоспермиянин оор түрү менен жабыркашканын аныктаган. Мындан соң автор баардык эркектерге микрохирургиялык операция жасап кисталарды алып салгандан кийин, бейтаптардын спермасынын сапаты алда канча жакшырган [231].

Zahalsky M. P. жана авторлош (2004) гидроцеле жана урук безинин коштондусундагы киста боюнча өткөрүлгөн хирургиялык кийлигишүүлөрдөн соң, урук безинин коштондусунун ткандарынын жабыркоо тобокелдигин баалашкан. Ошентип, гидроцеле боюнча операция өткөрүлгөндөрдүн 5,62%нын, ал эми эпидидималдык киста боюнча операция өткөрүлгөндөрдүн 17,52%нын урук безинин коштондусунун жабыркагандыгы аныкталган. Мындан соң авторлор гидроцеле жана урук безинин коштондусунун кистасы боюнча өткөрүлгөн хирургиялык дарылоодон кийин урук безинин коштондусунун жабыркоо тобокелдиги жогорулайт жана жана тукумсуздукка алып келет деген тыянакка келишкен [262].

Abdulwahed S. R. et al. (2013) азооспермия оорусу менен жабыркаган 268 эркек кишини УЗИге тартышкан. Бейтаптар обструктивдүү ( $n = 104$ ) жана обструктивдүү эмес ( $n = 164$ ) топторго бөлүнгөн. Обструктивдүү эмес азооспермия менен жабыркаган бейтаптарда көбүнчө варикоцеле жана

гипогонадизм себеп болсо, тескерисинче сперматоцеле, эпидидимит жана түтүкчөлөрдүн эктазиясы өңдүү көрүнүштөр көпчүлүк учурларда обструктивдүү азооспермияга себепкер болушкан. [117].

Бирок, башка изилдөөчүлөр ЭК менен эркектердин тукумсуздугу ортосундагы байланыштар жөнүндө бир беткей маалыматтардын жок экендигин белгилешет. Мисалы, D. Weatherly жана авторлош (2016) тарабынан өткөрүлгөн изилдөөлөргө 91 эркек каралып, анда ЭК эркектердин тукумсуздугу ( $\chi^2 = 0,362$ ,  $p = 0,55$ ) байланышы жоктугу аныкталган [256].

Көптөгөн авторлордун пикири боюнча цитокиндер урук безинин коштондусундагы кистоздук өзгөрүүлөрдүн жаралышына өбөлгө болушат, ошондой эле кандын курамында цитокиндердин деңгээлинин жогорулашын көрсөтөт жана өз кезегинде цитотоксиндүү клеткаларды активдештирүү жолу аркылуу инфекциялык агенттерге же шишик клеткаларына цитодеструктивдүү таасир этишет. Цитокиндер ткандык гомеостазды колдоодо чечүүчү роль ойношот, мунун өзү анаболикалык жана катаболикалык процесстер ортосундагы белгилүү бир мүнөздөгү аяр балансты талап кылышат [118; 173].

Цитокиндердин эркектердин тукумсуздугунун өнүгүшүндөгү ролу активдүү иликтенүүдө, анткени сперматогенезди жөнгө салууга эндокриндик гана эмес, аутокриндик жана паракриндик механизмдер да катышат [18; 136; 163].

Эякулятта өтө көп сандагы цитокиндер бар экендиги жана алардын айрымдарынын концентрациясы кан сывороткасындагы концентрациясынан алда канча жогорку экендиги (IL-6, IL-8) белгилүү, мунун өзү эркектердин тукум жаратуучу касиетин жөнгө салуудагы алардын потенциалдуу ролун аныктайт.

Бул цитокиндердин сперматогенезге таасири бар экенин көрсөтүп турат, анткени алар Лейдиг клеткалары (IL-1a, IL-6), Сертоли клеткалары (IL-1a, IL-6), эпидидимис клеткалары аркылуу бөлүнүп чыгарылат жана цитокин рецепторлору дифференцировканын ар кандай даражадагы эркек жыныстык клетка мембраналарында ошондой эле жетилген сперматозоиддердин

кыртыштарында да аныкталат . Белгиленип өткөн цитокиндер урук безинде бир нече функцияларды аткарышат: сперматогегнезди, туунду клеткалардын дифференцировкасын, Лейдиг клеткалары тарабынан протеиндердин синтезин, стероидогенезин жөнгө салат. Ошондой эле IL-6 кыймылдуулук параметрлерин камсыз кылат, акросомалдык реакцияны активдештирет, сперматозоиддердин кыймылынын ылдамдыгын жогорулатат [44; 136; 146; 162; 163; 186; 240].

Локалдуу түрдө синтезделген цитокиндер гана эмес, ошондой эле жалпы кан тамыр катмарындагы цитокиндер да тестикулярдык деңгээлде өз таасирин көрсөтүүгө жөндөмдүү деп болжолдонууда. Буга цитокиндердин сперматогенезди жөнгө салууга жана гаметтердин жаралуусуна активдүү түрдө катышуусу, ошондой эле уруктук плазманын иммуносупрессиясына кошкон салымы күбө боло алат. Белгилүү болгондой, урук беги иммундук системадан толугу менен обочолонбойт жана гематотестикулярдык тоскоолдукка карабастан, аны менен активдүү иштешет. «Резидент» макрофагдардан тышкары Т-лимфоциттери менен бирге урук безинде айлануучу иммундук клеткалар бар. Цитокиндер менен жөнгө салынган простагландин өндүрүшү жергиликтүү Т жана В клеткасынын реакциясын басууга жана стимулдаштырууга алып келиши мүмкүн [161; 162; 206].

Ошого карабастан, эркектердин тукумсуздугун диагностикалоодо цитокиндердин ойногон ролу талаш маселе бойдон калууда. Бир катар авторлор цитокиндер сперматозоиддерге түздөн-түз же кыйыр түрдө таасир этиши мүмкүн деп эсептешсе, ошол эле учурда калган авторлор цитокиндердин деңгээлин аныктоо, эркектердин репродуктивдүү системасынын абалы тууралуу эч кандай маалымат бербейт» деген ойду айтышат [10; 150; 212].

### **Резюме.**

Урук безинин коштондусундагы кистоздук өзгөрүүлөрдүн эпидемиологиясына карата өткөрүлгөн медициналык-маалыматтык анализди жыйынтыктап жатып, жаш балдар менен катар эле репродуктивдүү курактагы эркектер, ошондой эле кары адамдар арасында дагы жолуга тургандыктан

заманбап окумуштуулардын: “ЭК чоңою тенденциясына ээ” деген пикири менен макул болбой коюуга болбойт.

Белгилей кетчү нерсе, саламаттык сактоо системасынын статистикасы клиникалык көрүнүштөр, куулук органдарынын ар кандай оорулары, тукумсуздук маселелери боюнча кайрылышкан, ошондой эле профтекшерүүдөн, аскер комиссариаттарында медтекшерүүдөн өтүп жатышып, өз оорулары тууралуу капыстан билишкен эркектер тууралуу маалыматтарды камтыйт.

Бул патологиянын этиопатогенези мурдатадан эле белгилүү болгон маселелерди камтыган менен, акыркы учурларда ал жаңы билимдер менен толукталууда жана изденүүлөр фундаменталдык менен бирге прикладдык илимдер жаатында дагы уланып, практикалык саламаттык сактоого олуттуу салым кошууда.

Азыркы учурда урук безинин коштондусунун кистасын диагностикалоо өзүнө ультрадобуштуу изилдөө (УДИ) жана магниттик-резонанстык томография (МРТ) өңдүү ар кандай методдорду камтыйт. Белгилей кетчү нерсе, коштондудагы кистаны аныктоо боюнча эң эле кеңири таралган жана коопсуз метод болуп УДИ саналат, анын жардамы менен кистанын көлөмүн, формасын жана түзүлүшүн аныктайбыз. Ал эми МРТ болсо коштонду кистасы жана анын курчап жаткан ткандарга карата байланышы жөнүндө алда канча толук маалымат алуу үчүн пайдаланылат. Бул методдор боюнча алынган жыйынтыктын негизинде адис коштонду кистасына карата кандайдыр бир чечим кабыл алат.

Клиникалык практикада эпидидималдык кисталардын дарылоонун ар кандай ыкмалары колдонулат: консервативдик терапия, хирургиялык дарылоо, склеротерапия. Дарылоо ыкмасын тандоо, адатта, клиникалык көрүнүштөргө жана алардын оордугуна, дарыгердин кабыл алган чечимине, эпидидималдык кистанын көлөмүнө жана кездешкен кыйынчылыктарга жараша болот.



Өткөрүлгөн изиилдөөлөрдүн жыйынтыгы боюнча урук безинин коштондусундагы киста эркектердин тукумсуздугунун негизги себептеринин бири болуусу ыктымал. Мунун өзү бул патологияны дарылоонун жаңы жана жакшыртылган ыкмаларын издөөнүн жогорку актуалдуулугун тастыктайт.

Ошентип, адабияттар боюнча алынган маалыматтарга таянсак, соңку мезгилдерде болуп жаткан медицинадагы жетишкендиктер натыйжалуулугу жана коопсуздугу жагынан репродуктивдүү курактагы эркектердин тукум жаратуучу касиетин сактап калуу жана калыбына келтирүү максатында жасалуучу салттуу оперативдүү кийлигишүүлөрдөн кем калбай турган дарылоонун жаңы методун кеңири колдонууга мүмкүнчүлүк берет.

## **2-БАП**

### **МАТЕРИАЛ ЖАНА ИЗИЛДӨӨ МЕТОДДОРУ**

#### **Изилдөө иштеринин дизайны жана клиникалык материалга жалпы мүнөздөмө**

Илимий изилдөө 2014-жылдан тартып 2024-жылга чейинки мезгил аралыгында Кыргыз Республикасынын Саламаттык сактоо министрлигинин алдындагы Улуттук госпиталга караштуу Республикалык илимий урология борборунун базасындагы И.К. Ахунбаев атындагы Кыргыз мамлекеттик медициналык академиясынын дипломго чейинки жана дипломдон кийинки урология жана андрология кафедрасында жүргүзүлгөн.

Урук безинин/бездеринин коштондусунун кистоздук өзгөрүүлөрү менен жабыркашкан репродуктивдүү курактагы (18-55 жаш) эркектер аталган изилдөө иштерине объект катары тартылышкан.

Изилдөө иштеринин предмети – урук безинин коштондусунун кистоздук оорулары менен жабыркашкан бейтаптарды комплекстүү дарылоонун клиникалык натыйжалуулугун салттуу ыкмалар менен салыштырмалуу аспектиде баалоо жана аныктоо.

Бул илимий изилдөө иштеринин негизине стационар шартында ар кандай ыкмалардын негизинде дарыланышкан 18 жаштан 55 жашка чейинки (орточо жаш курак  $33.6 \pm 5.4$  жаш) курактагы эркектерди дарылоо жана текшерүү иштеринин жыйынтыктары киргизилди. Изилдөөгө жалпысынан урук безинин коштондусунун кистоздук дарт менен ооруган 116 бейтап катышты.

Алдыга коюлган максаттарга жана милдеттерге ылайык изилдөө иштерин жүргүзүү процессинин жүрүшүндө төмөнкүдөй топтор түзүлгөн:

✓ Консервативдүү жана хирургиялык дарылоо иштеринин натыйжалуулугун баалоо максатында урук безинин коштондусундагы кистоздук өзгөрүүлөрдү дарылоонун тактикалык ыкмасын аныктоо үчүн 2 клиникалык топ түзүлгөн (негизги топ – хирургиялык дарылоого муктаж

болушкан 25 бейтап жана салыштырма топ- консервативдүү терапия алышкан 24 бейтап);

✓ Хирургиялык дарылоо ыкмаларынын натыйжалуулугун салыштырмалуу аспектте баалоо үчүн, баардык бейтаптар 2 клиникалык топко бөлүнгөн.

Биринчи (негизги) топко урук безинин коштондусунун киста ооруларын дарылоо максатында иштелип чыккан комбинацияланган метод боюнча операция жасалган 33 бейтап кирген.

Экинчи (контролдук) топко эпидидималдык кистэктомиянын стандарттык ыкмасы боюнча операция жасалган 34 бейтап кирген.

Киргизүү критерийлери:

1. Урук безинин коштондусундагы шишиктин такталган диагнозу;
2. Хирургиялык жол менен дарылоого бейтаптын маалымдалган ыктыярдуу жана кат жүзүндөгү макулдугу;
3. Бейтаптын жаш курагы 18ден 55 жашка чейин.

Четтетүү критерийлери:

1. Шишиктин көлөмү 1 сантиметрден кичирээк жана кандайдыр бир клиникалык көрүнүштөрдүн жоктугу.
2. Куулук органдарынын курч мүнөздөгү баардык локализациядагы жана этиологиядагы жугуштуу-сезгентүүчү процесстери;
3. Катаал мүнөздөгү коштоочу оорулар: жүрөк-кан тамыр оорулары, өпкөнүн, боордун жана бөйрөктүн өнөкөт оорулары;
4. Бейтаптын жаш курагы 18 ге жашка чейинкилер жана 55 жаштан жогоркулар;
5. Баштапкы гипогонадизм, генетикалык оорулар, экскретордук тукумсуздук ж.б.;
6. Бейтаптын илимий изилдөөлөргө катышуудан баш тартуусу.

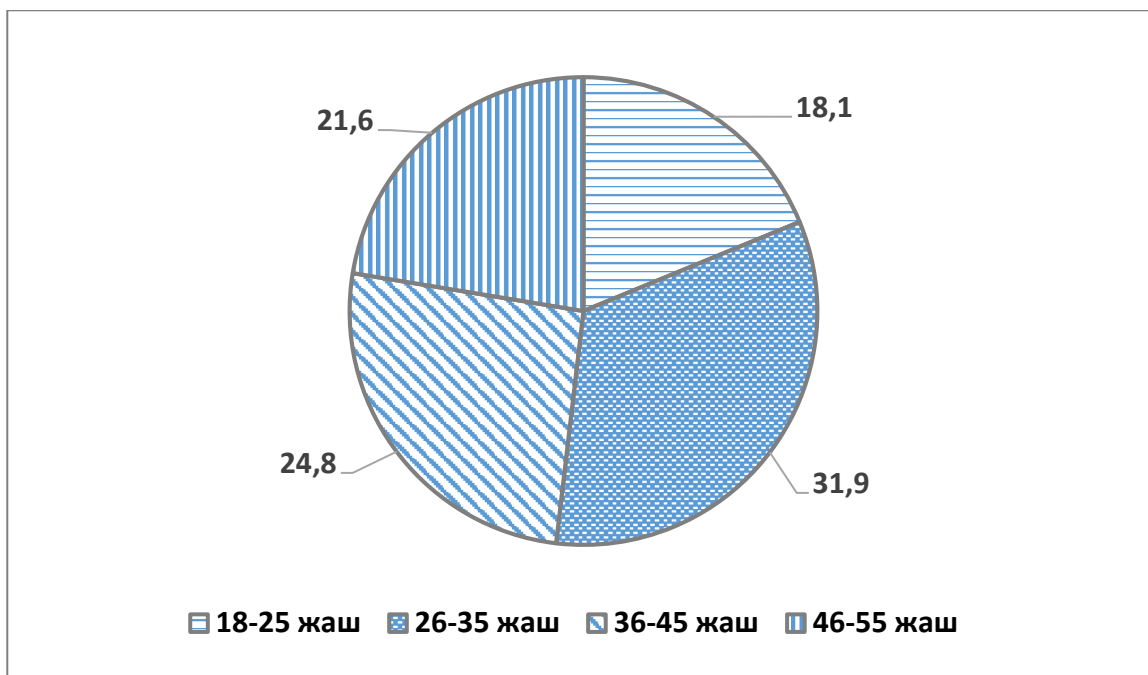
Баардык бейтаптар урук безинин коштондусундагы кистоздук өзгөрүүлөрдүн диагнозун аныктап алуу буюнча комплекстүү изилдөөлөрдөн

өтүштү. Аталган изилдөөлөр өзүнө анамнез, физикалык текшерүүлөрдү, объективдүү жана андрологиялык макамды баалоо, ошондой эле изилдөөнүн жалпы клиникалык жана атайын методдорду камтыган (2.1.1-таблица).

2.1.1-таблица – Аткарылган изилдөө иштеринин көлөмү (n=116)

<b>Изилдөө методдору</b>	<b>Аткарылган изилдөөлөрдүн жыштыгы</b>
<p><b>Жалпы клиникалык:</b></p> <ul style="list-style-type: none"> <li>- ЖКА 819</li> <li>- ЖЗА 658</li> <li>- Биохимиялык изилдөө (көрсөткүчтөр боюнча) 432</li> <li>- Зааранын бакпосеви, антибиотиктерге карата сезгичтикти аныктоо менен (көрсөткүчтөр боюнча) 126</li> <li>- Гемостезиограмма</li> </ul>	
Куулук органдарына доплерография өткөрүү жана УДИге тартуу	1152
ЭКГ	69
<p><b>Атайын:</b></p> <ul style="list-style-type: none"> <li>- Кандагы жана кистоздук суюктукта ИЛ-6 деңгээлин аныктоо 86</li> <li>-Кандагы жана кистоздук суюктукта ТНФ-α деңгээлин аныктоо 94</li> <li>- Спермограмма анализи (дарылоого чейин жана дарылоодон кийин) 124</li> <li>- ЖСын баалоо боюнча анкетирлөө 49</li> <li>- Оорунун визуалдык-аналогдук шкаласы (ВАШ) 49</li> </ul>	

Урук безинин коштондусунун кистоздук оорулары менен жабыркашкан баардык бейтаптардын жаш курак боюнча өзгөчөлүгү 2.1.1-сүрөттө берилди.

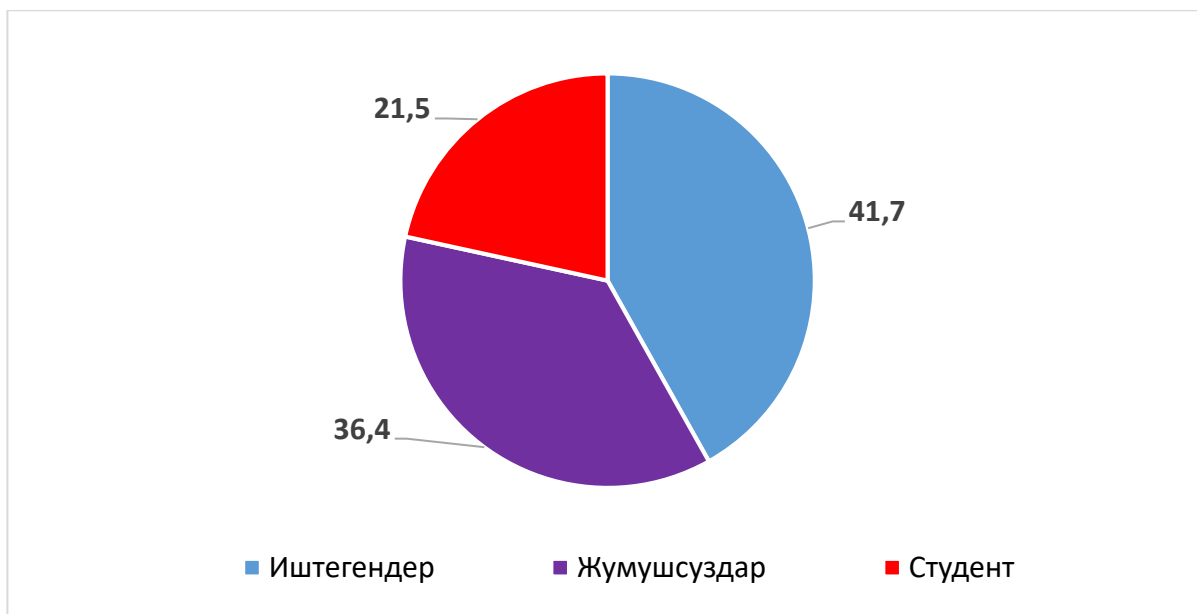


2.1.1-сүрөт – Бейтаптардын жаш курак боюнча үлүшү (%).

Диаграммада көрүнүп тургандай 26-35 жаш курактагы бейтаптар көпчүлүк үлүштү түзүшөт (31,9%), 36-45 жаш курактагы бейтаптар экинчи позицияны (24,8%), 46 жаштан 55 жашка чейинки бейтаптар үчүнчү топту ээлешсе (21,6%), үлүштүн эң эле кичине бөлүгүн 18-25 жашка чейинки курактагы жаш курактагы бейтаптар түзүшкөн 18,1%.

Белгилей кетчү нерсе, бейтаптардын 63,7% шаар, ал эми 36,3% айыл тургундары болушкан.

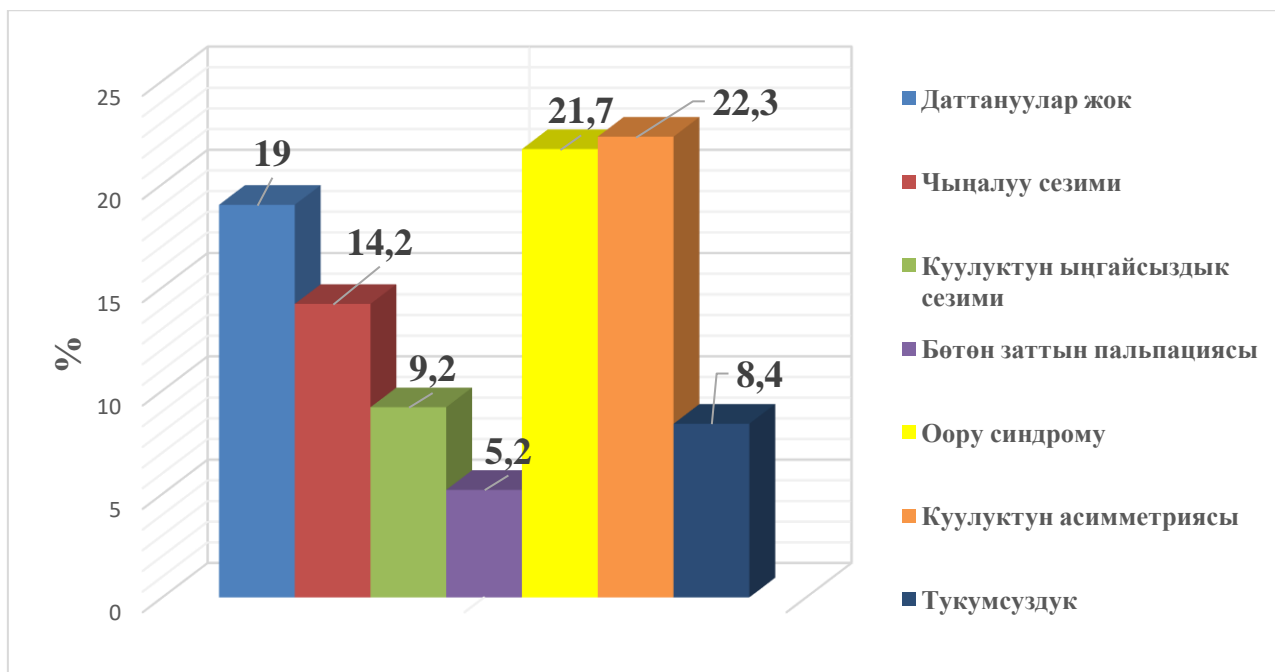
Бейтаптардын социалдык макамы 2.1.2-сүрөттө берилген, алардын көпчүлүгү иштегендер – 41,7% жана 36,4% убактылуу жумушсуздар, ал эми 21,5%ын студенттер, 0,4%ын ден соолугу боюнча майыптар түзүшкөн.



2.1.2-сүрөт – Бейтаптардын социалдык макамы (%).

Баардык кайрылган бейтаптардын ичинен 79,1% план боюнча ооруканага жаткырылган, калгандары шашылыш түрдө жаткырылылган.

Ооруканага жаткырылган бейтаптар тарабынан айтылган даттануулар уролог-дарыгерлер тарабынан бейтап баянына көрсөтүлгөн амбулатордук карталардан алынды (2.1.3-сүрөт). Алдын ала текшерүүлөр учурунда, же варикоцеле, гидроцеле, тукумсуздук (8,4%), жугуштуу-сезгентүүчү оорулар же куулук органдарынын башка патологиялары боюнча кайрылуу учурунда урук безинин коштондусундагы өзгөрүүлөр «капысынан» аныкталган учурлар 19%ды түзөт.



2.1.3-сүрөт – Урук безинин коштондусундагы шишик оорусу менен жабыркашкан бейтаптардын оору тууралуу билдирүүлөрү (%).

Ушуну менен катар эле бейтаптардын көпчүлүк бөлүгү куулуктун асимметриясы боюнча (22,3%) кайрылышкан болсо, бейтаптардын 21,7% ар кандай интенсивдүүлүктөгү оору синдрому менен кайрылышкан жана ал визуалдуу-аналогдук шкаланы (ВАШ) колдонуу аркылуу бааланган.

Бейтаптардын 14,2% куулук органдарындагы чыңалуу сезими жана дискомфорт тууралуу (9,2%), ошондой эле кармалоодо кандайдыр бир бөтөн жаралыштардын бар экендигин белгилешкен (5,2%).

Оорунун узактыгы 2.1.2-таблицада берилген., анда белгиленгендей биринчи жолу аныкталган учурлар менен кайрылышкан бейтаптар көпчүлүктү түзөөрүн (36,2%) жана маалымат ар бир үч жыл үчүн берилгендигин, ал эми узак, тагыраак айтканда 8 жылдан ашык убакыт бою оору кесепетинен жабыркап келе жаткан бейтаптардын үлүшү аз санда (13,8%) экендигин байкоого болот.

2.1.2-таблица – Оорунун узактыгы боюнча бейтаптардын үлүшү (n=116)

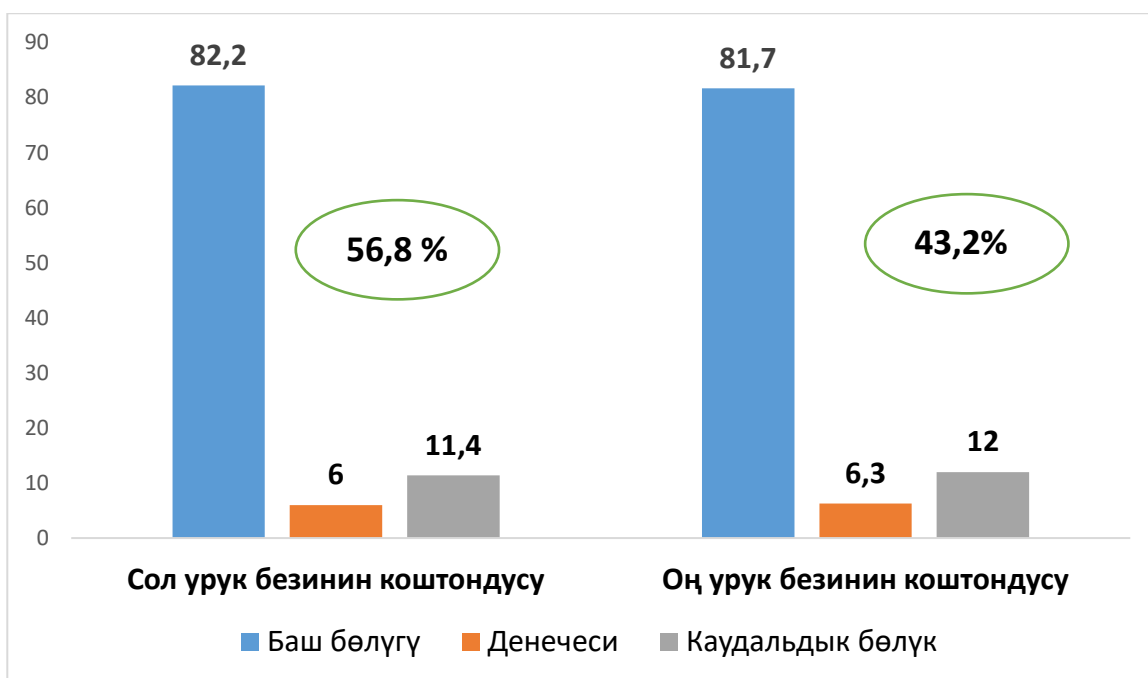
<b>Оору пайда болгон мезгил, ЖЫЛ</b>	<b>Абсолюттук сан</b>	<b>%</b>
биринчи жолу аныкталган	42	36,2
1- 4	20	17,2
5 - 8	38	32,8
8 жылдан ашык	16	13,8

Оору мүнөзү боюнча биринчи жолу аныкталган бейтаптардын арасында анамнез боюнча оперативдүү кийлигишүүлөрдү жана бир нече жолу консервативдик дарылоолорду башынан өткөргөн пациенттер дагы бар экендигин, бирок оору баяндарындагы маалыматтардын аздыгынан улам алар тууралуу кыскача маалымат берүүгө мүмкүн болгон жок. Бирок муну кийинки проспективдүү изилдөө иштеринде аныктап алдык жана ал илимий иштин 3-бөлүмүндө чагылдырылган.

Диагностикалык стандартка ылайык баардык бейтаптар куулук органдарына доплерографиялуу УДИ, ЯМРТ көрсөткүчтөрү боюнча жана урук безине биопсия өткөрүлгөн.

УДИ маалыматтарына ылайык, аныкталган урук безинин кистоздуу жаралыштарынын локализациясын жана жабыркоосун изилдөө учурунда (2.1.4-сүрөт) көбүнчө сол урук безинин коштондусу жабыркай тургандыгын көрүүгө болот (бейтаптардын 82,7%нын урук безинин коштондусунун баш жагынын, 6% бейтапта урук безинин коштондусунун денечесинде, ошондой эле 11,2% бейтаптын урук безинин куйрук бөлүгүнүн локалдашуусу). Дал ушундай көрүнүштү оң тарабынан дагы байкоого болот.





2.1.4-сүрөт – УДИ маалыматы боюнча кистоздук жаралыштардын локалдашуусу (n=116)

УДИ корутундуларында коштоочу патология аныкталган жана ал төмөнкүдөй патологиялар түрүндө берилет: варикоцеле – 26%; гидроцеле – 7%; фуникулоцеле – 5%; орхоэпидидимит – 6%; урук безинин микролитиазы – 11% ж.б.

Куулук органдарында инфекциялык-сезгентүүчү процесси болгон учурда биз бактериологиялык посев изилдөөсүнө заара анализин өткөрүп, бактериянын дары-дармекке карата сезгичтиктигин аныктадык, мында 4 (3,4%) бейтапта *E. Coli*- $10^3 \times 10^4$  КОЕ, 2 (1,8%) бейтапта - *Proteus vulgaris* –  $10^2 \times 10^3$  КОЕ жана 1 (0,9%) бейтапта - *Staphylococcus epidermidis*  $10^3$  КОЕ бар экендиги аныкталган.

ПТР маалыматы боюнча 8 (6,9%) бейтапта *Ureaplasma urealyticum*, 5 (4,3%) бейтапта – *Mycoplasma genitalium*, 6 (5,2%) бейтапта – *Herpes genitalis* бар экендиги аныкталган.

Операцияга чейинки текшерүү баскычтарында жугуштуу-сезгентүүчү процесстердин заара-жыныстык органдарында бар экендигин жокко чыгаруу үчүн уретрадан алынган мазокко анализ өткөрүлгөн (2.1.3-таблица).

2.1.3-таблица – Дарылоо иштери башталганга чейин изилдөө иштери өткөрүлүп жаткан 116 пациенттин уретрасынан алынган мазок көрсөткүчтөрүн бөлүштүрүү (M±m)

<b>Көрсөткүчтөр</b>	<b>Параметрлердин мааниси</b>	<b>Контролдук топ</b>
Лейкоциттер, к.т.	3,83±1,27	5 чейин
Эритроциттер, к.т	жок	-
Эпиелий к.т.	4,99±3,21	2 чейин
Таякчалар, к.т.	2,56±3,01	Бирин-серин
Кокктор в п.з.	1,66 ± 2,60	Бирин-серин
Гонококктор в п.з.	жок	Жок
Трихомонаддар в п.з.	жок	Жок
Уреаплазма уреалитикум	8 (6.9%) аныкталды	Жок
Микоплазма гениталиум	5 (4.3%) аныкталды	Жок
Гениталдык герпес	6 (5.2%) аныкталды	Жок

Эркектердин тукум жаратуучу касиетин баалоо клиникалык топтордо өткөрүлүп, дарылоого чейинки жана андан кийинки узак мөөнөттү камтып, төмөнкүдөй клиникалык протоколдун сунуштарына ылайык Бишкек шаарынын лабораторияларында жүзөгө ашырылган: андрологиялык макамга, спермограммага, тестостерон гормондорунун, ЛГ, ФСГ деңгээлине жана ИФА методдорунун көрсөткүчтөрү боюнча пролактинге.

Спермограмма ДССУ критерийлерине (2010-ж.) ылайык өткөрүлгөн.

Талдоо жүргүзүүдө, эякуляцияны изилдөөнүн натыйжаларын чечмелөөдө жана нормалдуу көрсөткүчтөрдөн четтөөлөрдү сыпаттоодо төмөнкүдөй терминдер колдонулду:

Критерии ВОЗ, 2010г	Нижняя граница нормы
объем	1,5 мл
Общее количество сперматозоидов	39x10 <sup>6</sup>
Концентрация сперматозоидов	15x10 <sup>6</sup> / мл
Общая подвижность	40%
Прогрессивная подвижность	32%
Живые сперматозоиды	58%
Нормальная морфология	4%
<i>Другие пороговые значения, определенные консенсусом</i>	
Рн	> 7,2
Пероксидаза-позитивные лейкоциты 10 <sup>6</sup> /мл	< 1
MAR-тест подвижные сперматозоиды, покрытые антителами	<50
Тест на иммуногенность подвижных сперматозоидов с адгезированными частицами	<50
Содержание цинка в эякуляте, нмоль/эякулят	≥2,4
Содержание фруктозы в эякуляте, нмоль/эякулят	≥13
Содержание нейтральной α-глюкозидазы в эякуляте, мЕД/эякулят	≥20

✓ Олигоспермия – эякуляттагы сперматозоиддердин концентрациясынын нормадан төмөн болгон шарт, б.а. сперматозоиддердин саны 1 миллирге 15 млн гана чейин болуусу менен байланыштуу абал;

✓ Астенозооспермия – сперматозоиддердин 32 жана андан аз пайызы нормалдуу прогрессивдүү кыймылда болуусу менен байланыштуу абал;

✓ Тератозооспермия – баш, дене жана куйругунун кадыресе морфологиялык формасына ээ сперматозоиддер санынын 4 % дан кем болуусу;

✓ ОАТ-синдром же олиго-астено-тератозооспермия синдрому – эякулятта бардык 3 патоспермиянын кездешүүсү.

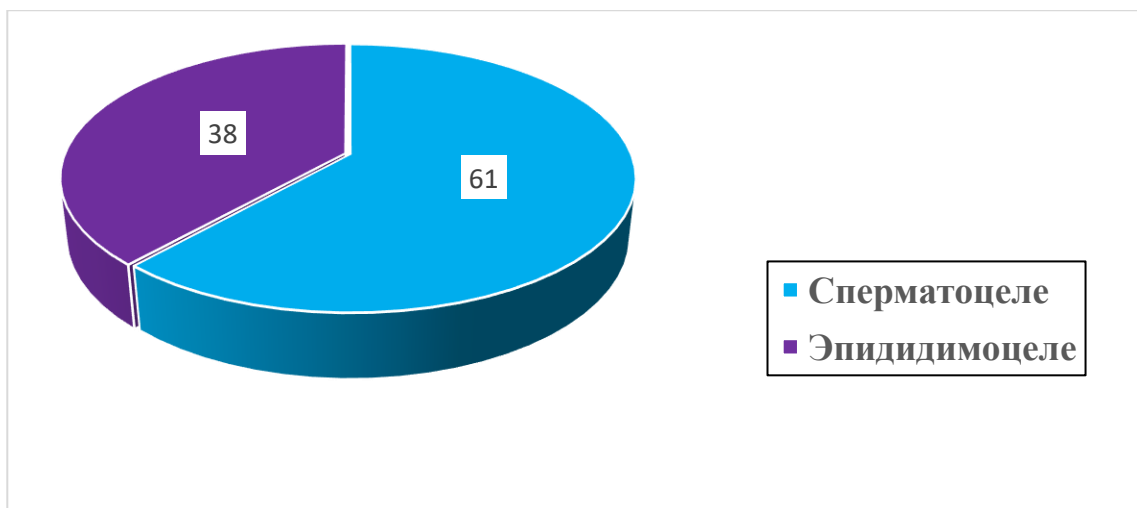
2.1.4-таблицада биз бейтаптардын гормоналдык макамынын жыйынтыктарын контролдук топтон алынган жыйынтыктарга салыштырмалуу

түрдө келтирдик, б.а. репродуктивдүү курактагы ден соолугу чың адамдар жана 78,4% учурлар боюнча алынган маалыматтар ДССУ (2010) тарабынан белгиленген нормативдик көрсөткүчтөргө жооп берет.

2.1.4-таблица – Дарылоого чейинки гормоналдык макамдын көрсөткүчтөрү

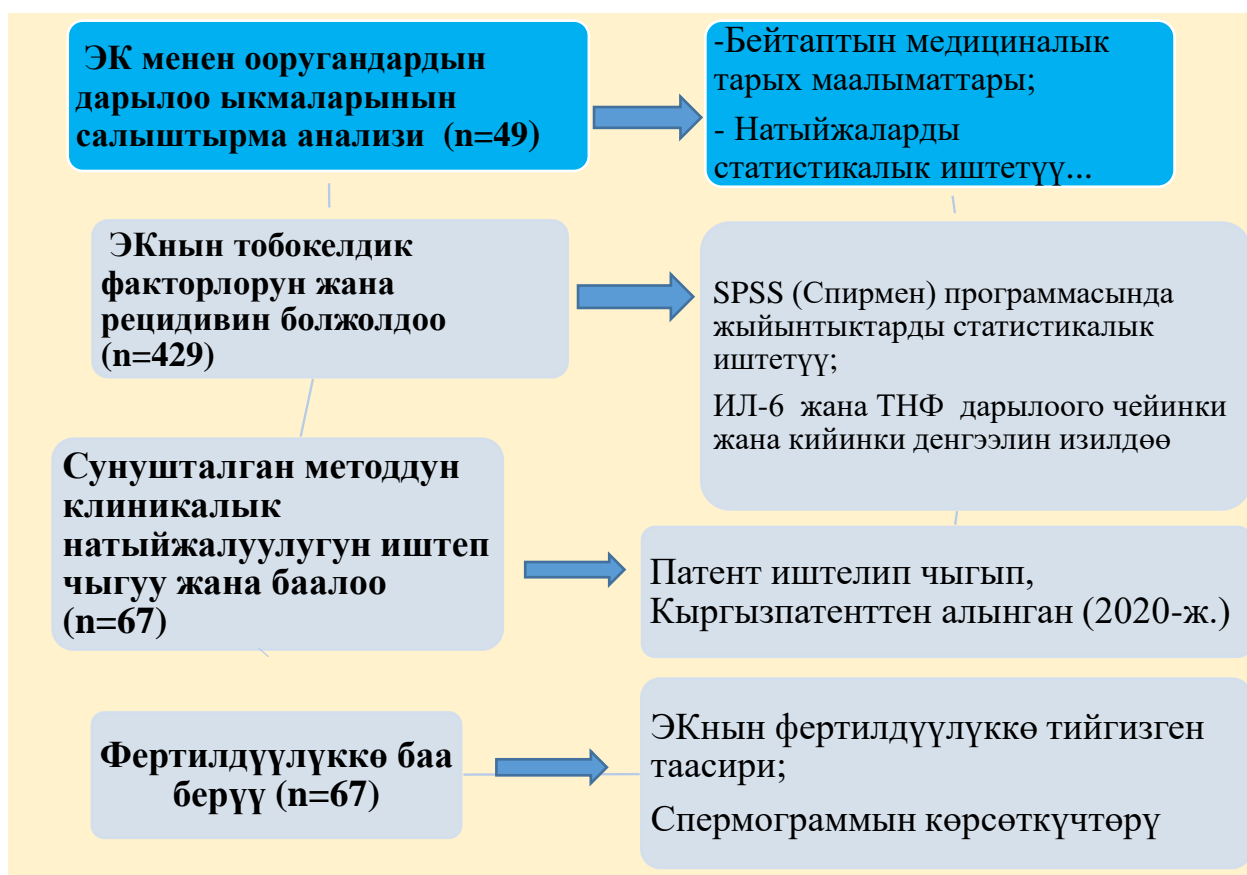<b>Көрсөткүчтөр</b>	<b>Параметрлердин мааниси</b>	<b>Дени сак адамдар</b>
Тестостерон, нмоль/л	19,5 ±0,9	5,72 – 26,14
ЛГ, мМЕ/л	3,5 ±1,5	1,7-8,6
ФСГ, мМЕ/л	3,7 ± 0,9	0,7-11,2
Пролактин, мМЕ/л	280,75 ± 18,1	86 – 324

Дарылоого чейин жана дарылоодон кийин баардык изилдөө иштери өткөрүлүп жаткан бейтаптарга карата кан сывороткасындагы жана урук безинин коштондусундагы кистанын суюктугунда интерлейкин - 6 (IL-6) жана шишик некроз факторунун (TNF-α) көрсөткүчтөрү изилдөөгө алынган. Киста курамын аныктоо боюнча анализ хирургиялык кийлигишүүлөр учурунда алынган. Эпидидималдык кисталардын (ЭК) мазмунундагы цитокиндердин жогорудагы көрсөткүчтөрүн баалоодон сырткары сперматогенездин элементтеринин бар же жок экендиги аныктоо максатында алардын курамы дагы изилдөөгө алынган. 41 (61%) бейтапта суюктуктун цитологиялык анализинде жетиле элек жыныс клеткалардан баштап, бузулган сперматозоиддерге чейин ар кандай сперматозоид формалары бар экендиги аныкталган, 26 (38%) бейтапта эпидидимис кистасынын курамында сперматозоид жок экендиги аныкталган (2.1.5-сүрөт).



2.1.5-сүрөт – Кисталардын курмаы изилденген бейтаптардын саны көрсөтүлгөн

Ошентип, өткөрүлгөн изилдөөлөрдүн схема түрүндөгү баскычтары 2.1.5-таблицада көрсөтүлдү.



2.1.6-сүрөт – Изилдөөнүн дизайны.

## 2.2. Изилдөө методдору

Бейтаптарды физикалык жактан изилдөө, чат жана башка жерлердин түк басуу мүнөзүн, дене түзүлүшүнүн түрүн аныктоо, ошондой эле сырткы жыныстык органдардын абалы жана даражасын баалоо менен байланыштуу жалпы текшерүү иштерин камтыйт.

Оору сезими коштогон синдромду баалоо узундугу 10 см сызгычты элестеткен визуалдык-аналогдук шкаланы (ВАШ) колдонуу менен жүзөгө ашырылган. Шкаланын башталышы оору сезими жок дегенди билдирсе, аяк жагындагы чекит жан чыдагыс оору сезимин билдирген. Бейтапка шкалага зарыл белги коюп, учурда оору сезим коштогон синдромдун интенсивдүүлүгүн аныктоо сунушталган. Ошентип, шкала тилкесинин башталышы менен коюлган белги ортосундагы аралык сантиметр менен өлчөнгөн. Сызыктагы ар бир сантиметр 1 баллга барабар болгон. Мисалы, 2 сантиметрге чейинки оору сезими билинер-билинбес, 2 ден 4 сантиметрге чейинки – орто, 4 төн 6 сантиметрге чейин – катаал, 6 дан 8 сантиметрге чейин – өтө катаал жана 10 сантиметрге чейин жан чыдагыс оору деп квалификацияланган (2.2-сүрөт).



2.2.1-сүрөт – Портативдүү визуалдык аналогдук шкала.

Лаборатордук – аспаптык изилдөө методдору жалпы кабыл алынган методика боюнча өткөрүлүп, өзүнө төмөнкүлөрдү камтыган:

- заара бөлүп чыгаруучу системадагы сезгентүүчү процесстин бар же жок экендигин аныктоого мүмкүнчүлүк берүүчү кан жана зааранын жалпы анализи, келип чыккан өзгөрүүлөрдүн катаалдыгын баалоо иштери «Abbott Cell Dyn Ruby» аппаратында өткөрүлгөн.

- Канды биохимиялык изилдөө иштери Mindray BS-360E, BS - 430 (Кытай) автоматтык мүнөздөгү биохимиялык анализатордо аткарылса, кандын уюу системасына анализ өткөрүү үчүн автоматтык мүнөздөгү Urit -610 (Кытай) коагулометр колдонулган.

- Кан курамында инфекциянын бар же жок экендигин аныктоо боюнча өткөрүлгөн изилдөө иштери өзүнө В жана С гепатити вирусуна карата жалпы антителалар классын (Ig G и Ig M), ошондой эле ИФА методу аркылуу *treponema pallidum* инфекциясын аныктоо иштерин камтыган.

- Микрофлора үчүн уретрадан алынган мазокко анализ «Real Time» (Россия) тест системасынын жардамы менен өткөрүлгөн.

- Өндүрүүчү фирманын нускамасына ылайык «HUMAN» (Германия) өндүрүшүндөгү тест-системаны пайдалануу менен ИФА методу аркылуу кан сывороткасындагы гормоналдык статуска (ФСГ, ЛГ, тестостерон пролактин) изилдөө жүргүзүлгөн.

- бейтапты даярдап алган соң спермограмманын анализи эркектердин тукум жаратуучу касиетин, атап айтканда эякуляттагы сандык жана сапаттык көрсөткүчтөрдү баалоо максатында өткөрүлгөн. Эякулятка өткөрүлгөн бардык микроскопиялык изилдөөлөр «OLYMPUS» (Япония) фирмасынын микроскобунун жардамы менен жүзөгө ашырылган.

Спермограмманын көрсөткүчтөрүн изилдөө үчүн эякулят бейтаптын мастурбациялык аракетинин негизинде жана лаборатория шартында алынды. Эякулятты алаардан мурда бейтап 3-5 күн боюу жыныстык катнашка жол берген эмес, алынган эякулят таза жана кургакталган айнек идишке чогултулуп, контаминация тобокелдиги максималдуу түрдө сакталган. Бул учурда бейтаптарга ичкилик ичпөө, дары каражаттарын колдонбоо, мончого барбоо,

ар кандай физиопроцедуралар менен бирге урук безин укалоо өндүү процедуралардан баш тартуу сунуш кылынган.

Спермограмма боюнча маалыматтар жалпы методика боюнча ДСУнун 2014-жылдагы критерийлерине ылайык бааланып алынган: эякулят көлөмү, түсү, кычкылдуулугу; рН; илээшкектиги, 1 мл жана эякуляттагы сперматозоиддердин концентрациясы; сперматозоиддердин кыймылдуулугу жана жашап кетүү мүмкүнчүлүгү; сперматозоиддердин морфологиясын (сперматозоиддердин нормалдуу формасынын үлүшү, башындагы, денечесиндеги жана куйругундагы, ошондой эле аралаш патология) жана сперматогенездин клеткаларын баалоо.

- Кан сывороткасындагы сезгенүүлөрдүн маркерине (IL-6 и TNF- $\alpha$ ) жана урук безинин коштондусундагы кистанын мазмунуна анализ өткөрүү Россия өндүрүшүнүн «ИФА – Бест» реагент наборунун жардамы менен жүзөгө ашырылган.

Анализ өткөрүү процедурасы: аралаштырып алуу үчүн ар бир калибрлөө үлгүсүнөн 100 мкл үлгү эритмесин (SDS) жана 100 мкл контролдук үлгүнү бардык лункаларга кошулду. Ал эми анализге алынган киста суюктуктарынын үлгүлөрү калган скважиналарга 100 мкл эки нускада кошулду. Лункаларга үлгүлөрдү кошуу болгону 15 мүнөткө чейинки убакытты талап кылган. Андан кийин планшет плёнка менен жабылып, 18ден 25 градуска чейин жана 700 об/мин температурада ИЛ-6 шейкерде чайкалып, 120 мүнөт инкубацияланган; TNF- $\alpha$  үчүн ал 37 градустан башталып 700 об/мүнөттү түзгөн. Инкубация аяктагандан кийин плёнка алынып, дезинфекциялоочу эритинди куюлган идишке салынган.

Планшеттин лункалары жууп-тазалоочу түзүлүштө 5 жолу чайкалган, ал үчүн жууп-кетирүүчү каражаттар колдонулуп, аспирация менен катар ар бир стриптин лункаларын дароо толтуруп туруу иштери колго алынган. Ар бир стрипти жууп-тазалоо учурунда лункага 350 мкл чайкоочу эритинди салынган. Лунканы толтуруу жана бошотуу аралыгы кеминде 30 секунд болууга тийиш.



Жууп-тазалоо иштеринин аягында планшетти чыпкалуу кагазга көмкөрөсүнөн кармап, акырын ургулоо менен лункадагы суюктуктун калдыгын түшүрүү.

Мындан соң лункага 100 мкл өлчөмүндө №1 конъюгат куюлган. Планшет плёнка менен чапталып, шейкерде чайкоодо 60 мүнөт бою инкубациялашкан (IL-6 үчүн 18 ден 25 градуска чейинки температура 700 об/мүнөт, жана TNF- $\alpha$  үчүн 37 градуста 700 об/мүнөт). Экинчи жолку инкубация аяктагандан кийин лункалардагы болгон нерсе төгүлүп, кайрадан планшетти 5 ирет жууп тазалашкан.

Мындан соң бардык лункаларга 100 мкл өлчөмүндө №2 конъюгат куюлуп, планшет плёнка менен чапталып, шейкерде чайкоодо 30 мүнөт бою инкубациялашкан. Инкубация аяктагандан кийин лункалардагы болгон нерсе төгүлүп, кайрадан планшетти 5 ирет жууп тазалашкан. Бардык лункаларга 100 мкл тетраметилбензидин эритиндиси кошумча куюлган соң кайрадан 25 мүнөт бою күндөн калкаланган жерде инкубациялоо жүргүзүлгөн; ошону менен бирге лункалардагы болгон нерсе сары түскө боёлгон.

Изилдөөнүн жүрүшүндө биз стриптердин лункаларындагы эритмелердин оптикалык тыгыздыгын вертикалдык сканерлөөчү спектрофотометрде эки толкундуу режимде, тагыраак айтканда 450 нм негизги толкун узундугунда жана 620-655 нм диапазондо эталондук толкун узундугунда өлчөдүк; ошол эле учурда 450 нм толкун узундугунда өлчөөлөргө уруксат берилген. Реакцияны токтотуу менен оптикалык тыгыздыкты өлчөөнүн ортосундагы убакыт 10 мүнөттөн ашпоого тийиш. Нормативдик көрсөткүчтөр IL-6 үчүн <4 пг/мл, ал эми TNF- $\alpha$  үчүн <6,0 - 8,1 пг/мл.

Ультрадобоштуу изилдөө (УДИ) жогорку жыштыктуу жана урук беги менен анын коштондусунун абалы тууралуу кеңири маалымат алуу үчүн куулук органдарына доплерографтуу, бир нече проекцияда (узунунан, туурасынан жана кыйгач тегиздиктеги) жана полипозициялуу жогорку жыштыктуу сканерлөө мүмкүнчүлүгүнө ээ датчиктүү "WED 9608" аппаратынын (Кытай) жардамы менен өткөрүлдү. Урук безинин тамыр тамырдуу сүрөтүн баалоо

түстүү доплер картасынын же энергетикалык доплердин жардамы менен жүзөгө ашырылды.

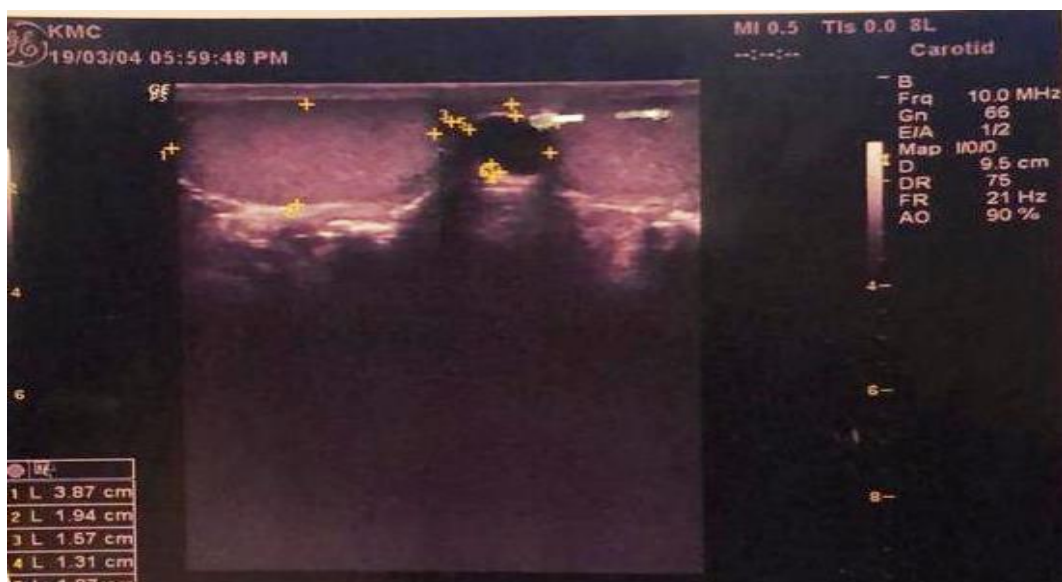Куулук органдарын изилдөө учурунда биз төмөнкүдөй өзгөрүүлөргө көңүл бөлүк:

- куулукта коштондулуу урук безинин болуусу же жок болуусу;
- урук безинин көлөмүнүн, формасынын (узундугу, туурасы, калыңдыгы миллиметр менен) жана контурларынын (түз, кыйшык) өзгөрүүсү;
- урук безинин коштондусунун сызыктуу өлчөмдөрү (коштонду башынан, денечесинин жана куйругунун калыңдыгы);
- урук безинин жана урук безинин коштондусунун эхогендүүлүгү (кадыресе, жогору, төмөн, аралаш);
- урук безинин жана урук безинин коштондусунун диффуздуу бир тектүүлүгү (жок, бар);
- урук безинин жана анын коштондуларындагы оору сезимин, ошондой эле алардагы консистенцияны;
- варикоцеленин бар же жок экендигин.

Мындан сырткары, бейтаптардын бардыгынын куулук органдарынын көндөйүндө суюктуктуу жаралыштардын бар экендиги (жок экендиги, орточо санда, жогорку санда экендиги) жана анын мүнөзү (тосмолордун, эхогендүү суспензия ж.б.) аныкталган.

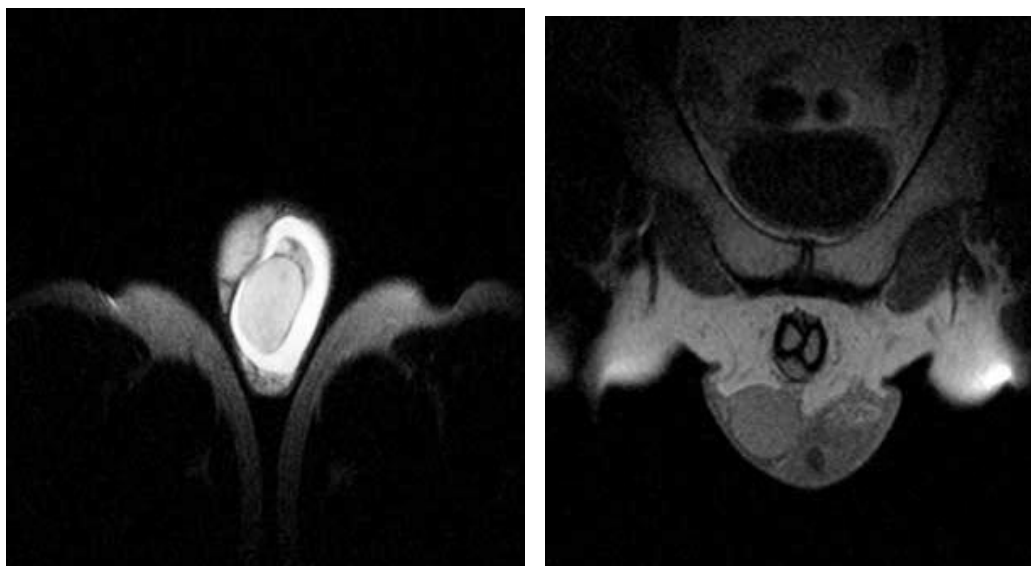
Кисталык өзгөрүүлөрдүн болуусу төмөнкүдөй критерийлер менен деталдаштырылды (2.2.2-сүрөт):

- сызыктуу көлөмдөр же кисталардын диаметри;
- локализация (урук безинде, коштондуда, башка);
- формасы (сүйрү, жумуру, туура эмес);
- контурлары (түз/кыйшык, так/так эмес);
- эхогендүүлүгү (анэхогендүү, гипоэхогендүү, жогорку эхогендүүлүктө, аралаш эхогендүүлүктө);
- түзүлүшү (бир тектүү, гетерогендүү).



2.2.2-сүрөт – Оң урук безинин коштондусундагы кистанын сканограммасы: оң урук без –  $39 \times 19$  мм, көлөмү чоңойгон эмес, оң тараптагы урук бездин коштондусунун баш жагы -  $16 \times 13$  мм, урук безинин коштондусунун паренхимасы бир тектүү, урук безинин оң жак коштондусунун башы  $13 \times 10$  мм өлчөмүндөгү жумуру формадагы анэхогендүү кисталык жаралыш катары аныкталат; доплердик карта түзүү маалында урук безинин паренхимасында жана коштондусунда гиперемия аныкталган жок; сол урук бези коштондусунда - патологиялык өзгөрүүлөр жок.

- Негизги оорунун өтүшүп кетүүсү боюнча шектенүүлөр жаралган учурларда дифференциалдуу диагностика жана УДИ жыйынтыктарын алуу үчүн белгилүү бир көрсөткүчтөр боюнча куулук органдарына «Philips intera» (Нидерланды) аппаратында МРТ өткөрүлгөн. Изилдөө чагылдырып алынган T1- жана T2-сүрөттөрдү, ошондой эле сагитальдык, фронталдык жана аксиалдык проекциядагы протон тыгыздыгы боюнча чагылдырылып алынган сүрөттөрдү алуу менен жүргүзүлдү, бул өз кезегинде урук органдарын жана анын кыртыштарын дифференциациялоого, ошондой эле интра же экстрастестикулярдык процесстин бар экендигин аныктоо мүмкүнчүлүк түзгөн. (2.2.3-сүрөт).



а

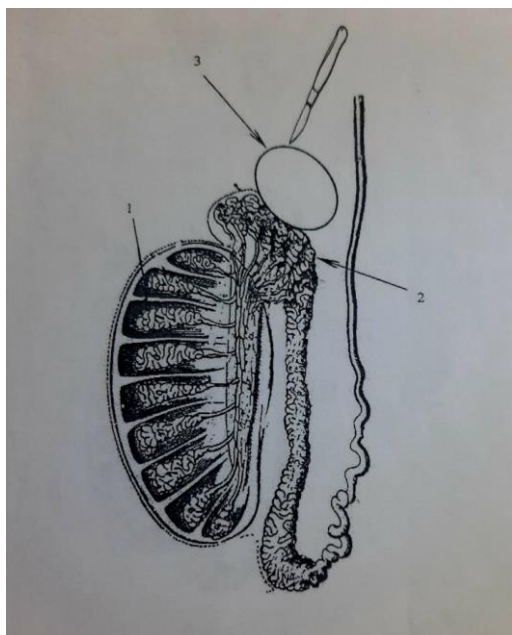
б

2.2.3-сүрөт – Куулук органдарына МРТ өткөрүү: *а – T2ВИ, фронталдык проекция; б – T1ВИ аксиалдык проекция (коштондунун баш жагында суюктугу бар тегерек формадагы жаралышты байкоого болот).*

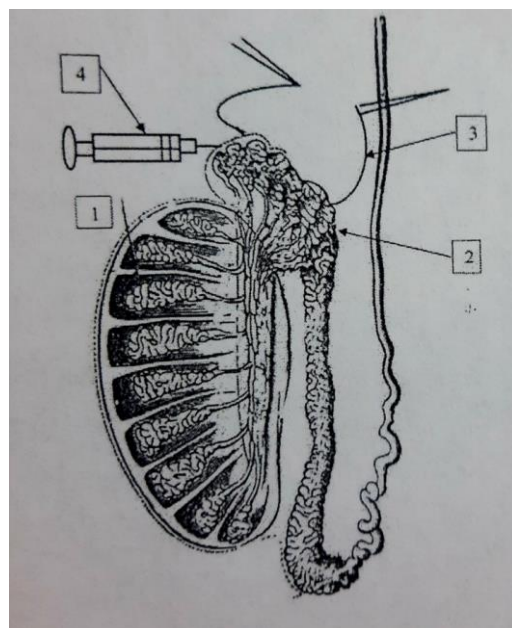
### **2.3. Дарылоо методдору**

Изилдөө иштеринин негизинде алдыга коюлган максаттарга ылайык консервативдүү терапия жана хирургиялык дарылоо өткөрүлгөн. Метод клиникалык көрүнүштөргө, оорунун катаалдыгына, дарыгердин ой-пикирине, кистанын көлөмүнө, өтүшүп кетүүнүн орун алуусуна ж.б. жараша тандалган.

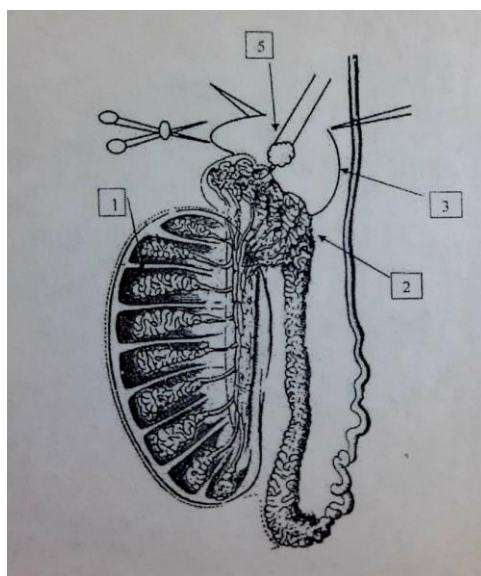
Оору агымы симптомсуз жүрүп жаткан жана коштондудагы киста көлөмү 1 см чейинки бейтаптарга консервативдүү терапия өткөрүлгөн, мындай дарылоо натыйжа бербеген шартта салттуу методдун – ачык кистэктомия, ошондой эле кафедралдык иштелменин сунуш кылынган методунун жардамы менен ыкчам кийлигишүүлөр өткөрүлгөн (2020 жылы Кыргызпатент тарабынан берилген №2204 патент). Схемалык баскычтар 2.3.1-сүрөттө берилген.



а



б



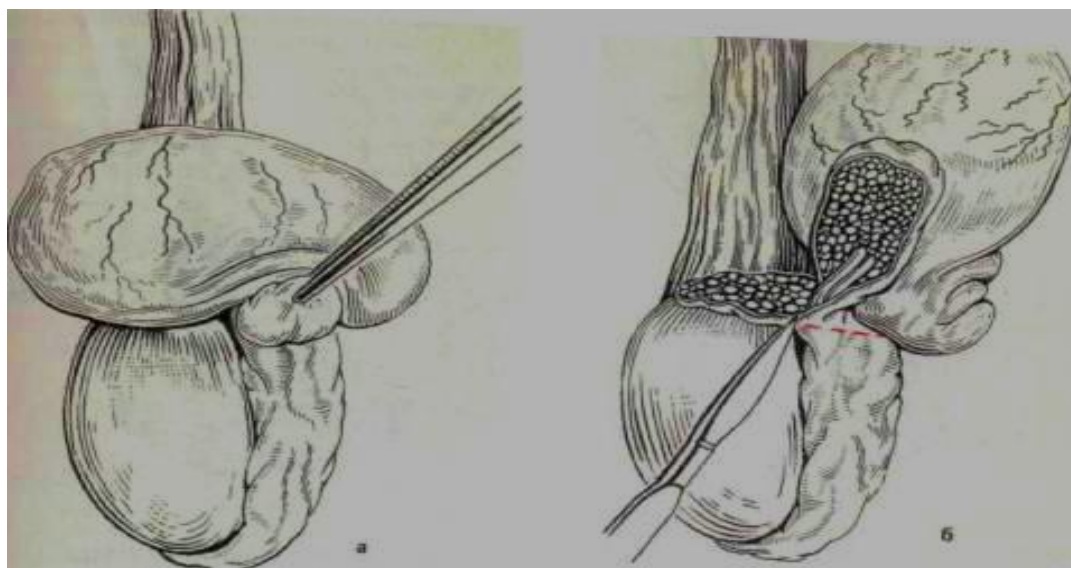
с

2.3.1-сүрөт – Сунушталган оперативдүү дарылоо методунун баскычтарынын схемалык түрдө чагылдырылышы: *а – урук безинин коштондусуна тиешелүү кистаны скальпел менен жара тилүү; б - «Бовгиалуронидазы азоксимер» эртиндисин куюу; с – урук безинин коштондусундагы кистаны жара тилүү жана киста кыртынын висцералдык бөлүгүн 96% этил спирти менен жууп-тазалоо.*

Урук безинин коштондусундагы эпидидималдык кистаны хирургиялык ыкма менен жара тилүү Ф. Хинмандын негизинде кеңири колдонулуп келет жаткан стандарттуу методдун жардамы менен жүзөгө ашырылган: операция

өткөрүлө турчу жерди бөлүктүк же тамыр ички анестезия аркылуу ооруксуздандырып алган урук безине жетүү үчүн куулуктун асты жагындагы тери жана эттүү кыртыш 4-5 см өлчөмүндө тилинип алынган соң, этияттык менен скальпелдин жардамы аркылуу урук безинин кыртышы жара тилинген. Кын кыртышынын париеталдык пластинкасы жара тилинип жана ажыратып алынгандан кийин урук безин коштондусу киста менен бирге ачык жерге чыгарылган.

Ткандарды гидравликалык препаровка методун колдонуу менен урук безинин кындык кыртышынын висцералдык баракчасын жара тилип, кистанын аваскулярдык бетин ачып алган соң, аны негизги бөлүгүнөн ажыратып (2.3.2-сүрөт), кетгут лигатурасын коюп, байладык. Алынган киста, гистологиялык изилдөөгө тапшырылган. Кындык кыртыштын ашыкча висцералдык пластинкасы кетгуттук тигиш салуу жолу менен урук безинин жогорку учуна же коштондунун баш жагына бекитилген. Дыкаттык менен гемостаз жүргүзүлүп, жаракатка кабат-кабат тигиш салынды жана спирт аралаш асептикалык таңгак коюлду.



2.3-сүрөт – Хинман боюнча оперативдүү дарылоо баскычтарынын схемалык түрдө чагылдырылышы: - *a* – визуализация жана кистанын кан тамырсыз аймагын ажыраттуу

*а* – кистанын кан тамырсыз аймагын ажыратып алуу; *б* – кистаны жара тилүү; .

Кистанын операция учурунда жара тилинген кыртышы гистологиялык жана цитологиялык изилдөөлөр үчүн КР ССМ УОБ лабораториясына жиберилген.

Консервативдүү терапия салттуу, оору сезимин басуучу терапия (НПВС, ибупрофен, парацетамол ж.б.) менен коштолуп, анда атайын ороп-таңуучу каражаттар, физиотерапия, бактерияга жана сезгенүүгө каршы, ошондой эле симптоматикалык терапия колдонулган.

Изилдөө иштеринин жүрүшүндө дарылоого чейин жана андан кийин бейтаптар *КЖ SF-36* баалоо баракчаларын толтурушкан [<https://online-edu.ranepa.ru>]. Алынган жыйынтыктар 8 шкала боюнча бааланып, балл түрүндө белгиленген. Мында эң жогорку баа *КЖ*нын эң жогорку деңгээлин көрсөтөт.

Төмөнкү көрсөткүчтөр сандык эсеп менен бааланат:

1. Физикалык иш-аракет (*Physical Functioning – PF*), ал физикалык абалдын физикалык иш-аракеттерди аткарууну канчалык деңгээлде чектегенин чагылдырат. Төмөнкү көрсөткүчтөр бейтаптын ден соолук абалы бейтаптын физикалык активдүүлүгүн канчалык деңгээлде чектеп жаткандыган кабар берет.

2. Физикалык абал менен шартталган иш-аракеттерди аткаруу менен байланышкан ролдук абал (*Role-Physical Functioning – RP*) – физикалык абалдын күн сайын аткарылып келе жаткан ролдук ишмердүүлүккө тийгизген таасири. Бул шкала боюнча алынган төмөнкү көрсөткүчтөр күндөлүк тиричилик бейтаптын физикалык абалы менен олуттуу түрдө чектелгендигин билдирет.

3. Оору сезиминин интенсивдүүлүгү (*Bodily pain – BP*) жана анын үй жана андан сырткары шарттарда аткарылуучу күндөлүк ишмердүүлүккө тийгизген таасири. Ушул шкала боюнча белгиленген төмөнкү көрсөткүчтөр оору абалынын бейтаптын активдүүлүгүн кыйла чектеп жаткандыгынан кабар берет.

4. Ден соолуктун жалпы абалы (*General Health – GH*) – бейтаптын ошол учурга карата өз ден соолук абалын жана дарылануу перспективаларын баалап алуусу. Бул шкала боюнча балл канчалык төмөн болсо, ден соолук абалына берилген баа ошончолук төмөн болот.

5. Жашоо активдүүлүгү (*Vitality – VT*) бейтап өзүн күчкө толуп же тескерисинче алсырып тургандай кабылдоосу. Баллдын төмөн болуусу бейтаптын чарчагандыгынан, жашоо активдүүлүгүнүн төмөндөгөндүгүнөн кабар берет.

6. Социалдык иш-аракет (*Social Functioning – SF*) социалдык активдүүлүктүн физикалык же эмоционалдык абал (баарлашуу) тарабынан чектелишинен улам келип чыккан даража аркылуу аныкталат. Баллдын төмөн болуусу физикалык жана эмоционалдык абалдын начарлашына байланыштуу социалдык контакттардын олуттуу түрдө чектелгендигинен кабар берет.

7. Эмоционалдык абал (*Role-Emotional – RE*) менен шартталган ролдук иш-аракет иштин же башка күндөлүк иш-аракеттердин аткарылышына эмоционалдык абал жолтоо болгон даражаны баалап алуу дегенди билдирет (убакыттын көп сарпталышы, иш көлөмүнүн азайышы, бул шкала боюнча көрсөткүчтөр, анын сапатынын төмөндөшү, ж.б.). Төмөнкүлөр эмоционалдык абалдын начарлашы менен шартталган күндөлүк турмушту аткаруу аракетинин чектелишин интерпретациялайт.

8. *Психикалык ден соолук (Mental Health – MH)*, маанайды, депрессиянын бар же жок экендигин, чоочулоону, жагымдуу эмоциялардын жалпы көрсөткүчүн мүнөздөйт. Төмөнкү көрсөткүчтөр депрессивдүү, чоочулоо сезими менен коштолгон тынчсыздануулардан, психикалык жагымсыз жагдайдан кабар берет.

Шкалалар “ден соолуктун физикалык компоненти” жана “ден соолуктун психологиялык компоненти” өңдүү эки көрсөткүчкө топтоштурулган:

1. Ден соолуктун физикалык компоненти (*Physicalhealth – PH*)  
Түзүүчү шкалалар: физикалык абал менен шартталган физикалык функциялар,



ролдук функциялар, оору сезиминин интенсивдүүлүгү, ден соолуктун жалпы абалы.

2. Ден соолуктун психологиялык компоненти (Mental Health – МН) Түзүүчү шкалалар: Психикалык ден соолук, Эмоционалдык абал менен шарттарланган ролдук функциялар, Социалдык функциялар, Турмуштук активдүүлүк.

Топтолгон баллдын саны канчалык көп болсо, жашоо сапаты ошончолук жогору болот. Алынган маалыматтарды статистикалык жактан иштетүү «STATISTICA - ВО», «BIOSTAT» программаларынын жардамы менен өткөрүлгөн жана анда стандарттык статистикалык программалардын пакети пайдаланылган. Орточо арифметикалык (M), орточо ката (m), орточо квадраттык четтөө ( $\sigma^2$ ) жана тактык (p) эсептелген. Топтор арасындагы айырмачылыктардын мааниси параметрлик эмес Z критерийлери, Манн-Уитни критерийлери, ошондой эле Стьюденттин параметрлик t-критерийинин жардамы менен аныкталган. Көрсөткүчтөрдү салыштырууда проценттер үчүн айырмачылыктар критерийлерин баалоо методикасы колдонулган.  $P < 0.05$  учурунда айырмачылыктар олуттуу деп эсептелген.

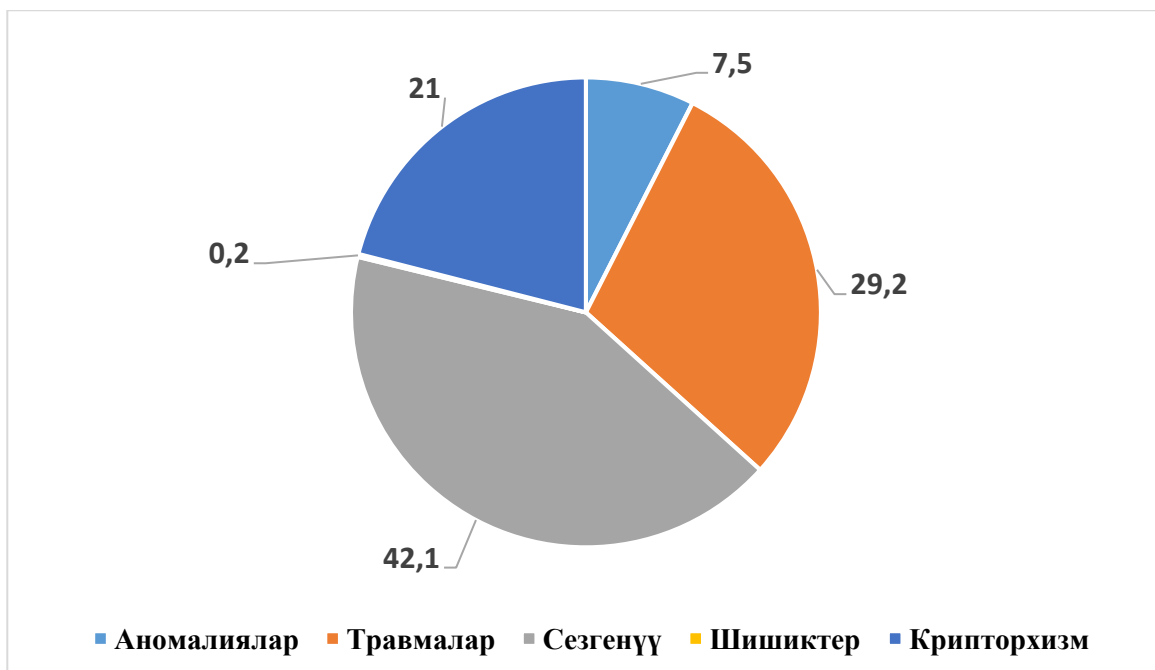
Мындан сырткары, репрезентативдүүлүк жаңылыштыгы (m), ынанымдуу критерий (t), корреляция коэффициенти (r) ж.б. эсептелинип чыккан.  $p < 0,05$  жана  $p < 0,01$  ынанымдуу деп эсептелген. Динамикалык катарды теңдөө топтук орточо чоңдуктарды эсептеп чыгуу жолу менен жүзөгө ашырылган. Маалыматтардын бардыгы версии 8.0. версиясынын негизинде персоналдык компьютердеги «Excel» программасы менен иштетилди.

### **3-БАП**

## **УРУК БЕЗИНИН КОШТОНДУСУНУН КИСТАЛЫК ӨЗГӨРҮҮЛӨРҮН ДАРЫЛОО БОЮНЧА ТАКТИКАЛЫК ЫКМАЛАР**

Бул бөлүмдө ар кыл мезгилдердеги, тагыраак айтканда ооруканадан дарылап чыгаргандан кийинки 1 айдан, 3 жана 6 айдан тартып 1 жылга чейинки консервативдүү (24 бейтап) жана хирургиялык дарылоонун (25 бейтап) канчалык натыйжалуу болгондугун белгилүү максатында өткөрүлгөн салыштырмалуу анализдин жыйынтыктары оору рецидивинин болжолдуу факторлору менен бирге берилди.

Өз кезегинде биз коштондудагы кистанын өөрчүүсүнүн тобокелдик факторлорун аныктоого аракет жасадык, мындан улам анамнезде урукту сыртка чыгаруучу жолдордогу оорунун келип чыгуусуна себепкер болгон патологиялык же болуп өткөн өзгөрүүлөр аныкталды: (3.1-сүрөт): урукту сыртка чыгаруучу жолдордун өнүгүүсүндөгү аномалиялар (7,5%); куулук органдарында мурда болуп өткөн травмалар (29,2%); мурда болуп өткөн эпидидимит (42,1%); урукту сыртка чыгаруучу жолдордун шишиги (0,2%) жана крипторхизм, башкача айтканда анамнези боюнча мурда баштан өткөргөн орхидопексия (21%). Анамнез топтоо учурунда бейтаптардын 63,8 пайызы аз кыймыл-аракеттүү жашоо образын өткөрүп жатышкандыгын, атап айтканда 2 сааттан ашык убакыт бою бир орунда кыймылсыз отуруу өңдүү кесиптик ишмердүүлүк менен байланышкан фактыга көңүл буруу абзел.



3.1-сүрөт – Урук безинин коштондусунда кистанын мүмкүн болгон өнүгүү факторлору (%).

Бейтаптардын ооруканага келип жаткан жана ооруканадан чыгарылып жаткан учурларда оору сезимдери жана ал-ахыбалдары тууралуу айткандары 3.1-таблицада берилди.

3.1-таблица – Салыштырмалуу топтордо байкалган дарылоого чейинки жана ооруканадан чыгарылып жаткандагы симптомдук динамика

Симптомдору	дарылоого чейин (n=49)		консервативдик дарылоо (n=24)		хирургиялык дарылоо (n=25)	
	абс.	%	абс.	%	абс.	%
- урук безиндеги ооруксунуу сезими	37	75,5	21	87,5	16	64,0
- куулук органындагы дискомфорттук абал	41	83,6	20	83,3	14	56,0

## 3.1-таблицанын уландысы

- куулукту пальпациялоодо тегерек формадагы жаралыштын аныкталуусу	39	79,6	19	79,2	7	28,0
- куулуктагы асимметрия	28	57,1	20	83,3	0	0,0
- физикалык активдүүлүктүн чектелиши	19	38,7	9	37,5	0	0,0

Ооруканадан чыгаруу маалында топтун экөөндө тең жакшы динамика байкалганы менен, оору сезиминин сакталып калгандыгын көрсөтүшкөн бейтаптардын саны биринчи топто - 87,5%, ал эми кистанын негизинде операция болушкан бейтаптардын тобунда ал 64%ды түзгөн. Ошол эле учурда алардын айрымдары оору сезими коштондуда же операциядан кийинки жараатта болуп жаткандыгын так ажырата алышкан эмес.

Ошондой эле биринчи топтогу бейтаптар дагы (83,3%) куулук органдарында ооруксунуу сезими бар экендигин белгилешкен, белгилей кетчү нерсе, экинчи топтогу бейтаптардын жарымынан көбү (56%) бул симптомду белгилешкен эмес.

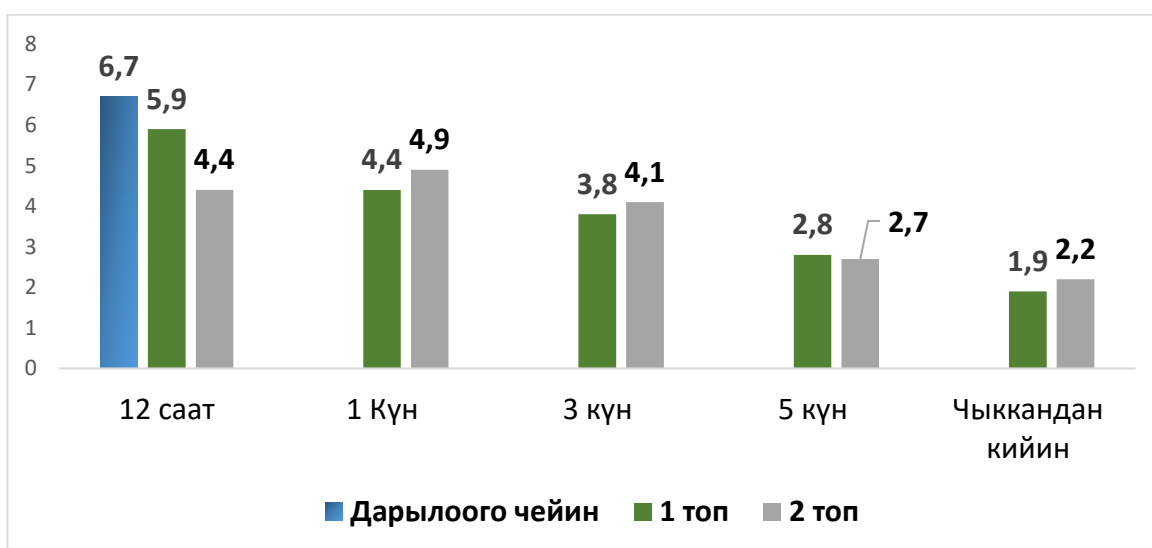
Хирургиялык дарылоодон кийин коштондудагы тоголок формадагы жаралыш симптомунун жана куулуктагы асимметриянын азайышы (28%) байкалат, бул консервативдүү дарылоого салыштырмалуу (79,2%) кистаны радикалдуу түрдө алып салуу боюнча тандалып алынган методдун эффективдүү экендигин көрсөтөт.

Белгилей кетчү нерсе, топтордун экөөндө тең бирдей жүргүзүлгөн дарылоо иштери көрсөтүлгөн параметрлер боюнча жакшы динамиканы көрсөткөнү менен хирургиялык дарылоо иштеринин жыйынтыктары көрсөткүчтөгүдөн алда канча жогору. Буга байланыштуу ал ЭК менен жабыркашкан бейтаптарды дарылоо ыкмасын тандоодо алда канча эффективдүү көрүнөт.

Ар кайсы мезгилдеги оору симптомдорунун динамикасы тууралуу маалыматтар төмөндө көрсөтүлдү.

ВАШты пайдалануу менен оору сезимине анализ өткөрүлгөн жана анда салыштырмалуу топтордогу дарылоого чейинки көрсөткүчтөр 6,4 – 6,7 баллдын тегерегинде болуу менен ооруканадан чыгарылып жаткандагы көрсөткүчтөрдөн айырмаланган эмес (3.1-сүрөт).

бейтаптардын 55,6 пайызында оору сезими билинер-билинбес (2см = 2 балл), 33,3 пайызында орточо (4 см = 4 балл) жана 11,1 пайызында – катуу ( 6 см чейин = 6 балл) деп бааланган.



3.1-сүрөт – ВАШ жыйынтыгы боюнча салыштырмалуу топтордо байкалган дарылоого чейинки жана ооруканадан чыгарылып жаткандагы симптомдук динамика (баллдар).

Белгилей кетчү нерсе, хирургиялык дарылоодон кийин бейтап коштондунун проекциясындагы оору сезиминин интенсивдүүлүгүн белгилеген болсо, кийин операциядан соңку жараат аймагынын ооруп жаткандыгын белгилеген; мындан улам аны салыштырмалуу аспекте баалап алууга мүмкүн болгон жок. Ошондой эле бейтаптардын оору сезимин басаңдатуучу дары каражаттары менен анальгетиктерди кабыл алуу мөөнөтүнүн узактыгы орточо эсеп менен 3,5 күндү ± 1,4 күндү түзгөндүгү белгиленди.

Мындан соң ар кыл мөөнөттөгү УДИ маалыматтары боюнча куулук органындагы кистанын диаметринин өзгөрүүсүнө анализ өткөрүлгөн (3.2-сүрөт жана 3.2-таблица).

Оперативдүү дарылоо методу тандалып алынгандыктан 1-топто киста диаметри 1 см чейинки ( $0,78 \pm 0,4$ ), ал эми 2-топто диаметри 3 см жана андан чоң ( $2,9 \pm 0,7$ ) бейтаптар басымдуулук кылышкан, калган учурларда көрсөткүчтөр дээрлик бирдей экендигин көрүүгө болот.

3.2-таблица – Салыштырмалуу топтордогу бейтарды киста өлчөмүнө ылайык бөлүп көрсөтүү

Кистанын өлчөмү, см	1-топ (n=24)		2-топ (n=25)	
	абс.	%	абс.	%
- 1 см чейин	10	41,7	6	24,0
- 2 см чейин	9	37,5	9	36,0
- 3 см чейин жана жогору	5	20,8	10	40,0

Сезгентүүчү процесстерди аныктоо максатында дарылоого чейин лаборатордук көрсөткүчтөргө анализ өткөрүлүп, салыштырмалуу топтордогу кан жана зааранын жалпы анализи алынган (3.3-таблица).

3.3-таблица – Салыштармалуу топтордо дарылоого чейинки жалпы кан анализинин жыйынтыктары

Көрсөткүчтөр	1-топ (n=24)	2-топ (n=25)
Эритроциттер, $10^{12}$	$4,5 \pm 0,56$	$4,4 \pm 0,47$
Гемоглобин, г/л	$125,1 \pm 5,32$	$122,3 \pm 5,24$
Лейкоциттер, $10^9$	$5,1 \pm 0,11$	$4,8 \pm 0,15$
СОЭ, мм/ч	$12,2 \pm 3,6$	$10,7 \pm 3,1$
Тромбоциттер, $10^9$	$228,3 \pm 2,6$	$231,4 \pm 3,3$
Гематокрит, %	$42,5 \pm 2,4$	$41,8 \pm 4,0$

3.3 жана 3.4-таблицадагы маалыматтар боюнча канда жана заарада патологиялык өзгөрүүлөр аныкталган эмес, мунун өзү олуттуу мүнөздөгү сезгентүүчү процесстин жок экендигин көрсөткөнү менен цитокиндерди

изилдөөнүн жыйынтыгы боюнча абал башкача экендигин көрүүгө болот жана ал тууралуу төмөндө берилди.

3.4-таблица – Салыштармалуу топтордо дарылоого чейинки жалпы кан анализинин жыйынтыктары

Көрсөткүчтөр	Салыштыруу үчүн топтор	
	негизги топ (n=24)	контролдук топ (n= 25)
Лейкоциты, в п.з.	2,18± 0,41	2,33 ± 0,28
Эритроциты, в п.з	0,47± 0,23	0,38± 0,42
Бактерии, в п.з.	1,21± 0,17	1,13± 0,22
Белок, г/л	0,03 ± 1,3	0,03 ± 1,2

Бак. посев боюнча заардагы бактериалдык микрофлорны изилдөөдө шарттуу-патогендик флоранын катышуусундагы статистикалык жактан олуттуу мүнөздөгү айырмачылыктар аныкталган эмес.

Уретрадан алынган жана салыштырмалуу топтогуларга тиешелүү мазоктордун баасы 3.5-таблицада берилди.

3.5-таблица – Дарылоого чейин микрофлора үчүн уретрадан алынган мазокторду изилдөөнүн салыштырмалуу топтордогу жыйынтыктары

Көрсөткүчтөр	Салыштыруу үчүн топтор	
	негизги топ (n=24)	контролдук топ (n= 25)
Лейкоциттер, п.з.	3,45±1,28	4,21±1,25
Эритроциттер, п.з	-	-
Эпиелий в п.з.	5,51±3,21	4,48±2,86

*3.5-таблицанын уландысы*

Таякчалар, п.з.	2,56±3,23	3,12±2,78
Кокктор п.з.	1,45 ± 2,34	1,88 ± 2,85

Гонококктор п.з.	-	-
Трихомонаддар п.з.	-	-
Сперматозоиддер п.з.	-	-
Уреаплазма уреалитикум	4 (3.4%) аныкталды	4 (3.4%) аныкталды
Микоплазма гениталиум	2 (1.7%) аныкталды	3 (2.5%) аныкталды
Гениталия герпеси	3(2.5%) аныкталды	3(2.5%) аныкталды

Уретрадан алынган мазок көрсөткүчүнө анализ өткөрүү жана ПЦР жардамы аркылуу изилдөө учурунда салыштырмалуу топтордун экөөндө тең (13,7 %) жыныстык жолдор аркылуу жугуучу (ЖЖАЖ) инфекциялардын бар экендиги аныкталган. Белгилүү болгондой жана көптөгөн изилдөөчүлөрдүн маалыматына ылайык хламидиоз жана гонорея өндүү ЖЖАЖ урук безинин коштондусунунун сезгенүүсүн (эпидидимит) жаратуусу жана кистанын жаралуусуна себепкер болуусу мүмкүн, бирок ошол эле учурда ЖЖАЖ менен кистоздук жаралыштардын өөрчүүсү ортосундагы мындай байланыш алардын жаралышынын негизги себеби болуп эсептелбейт [].

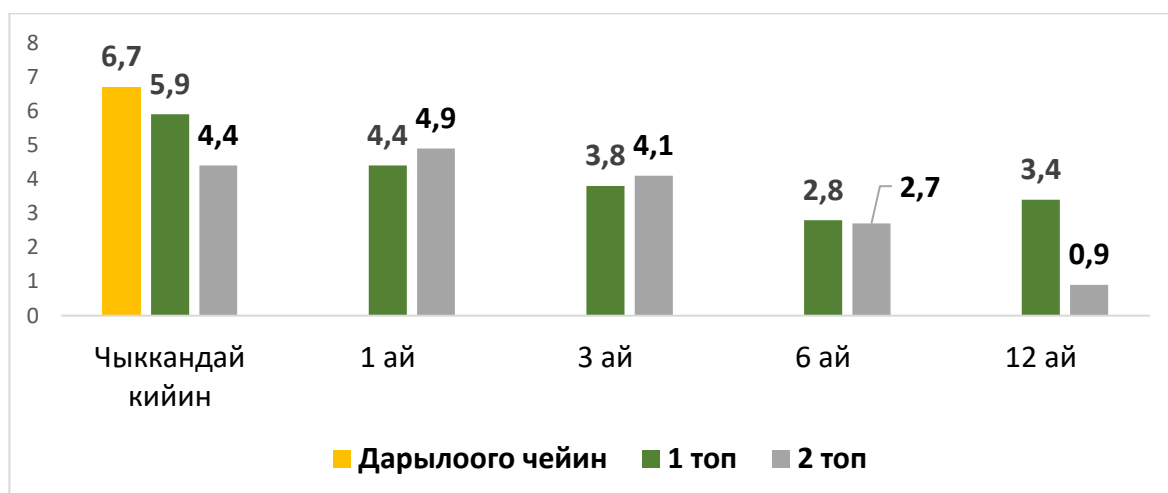
Ошондой эле кабыл алууга ыңгайлуу болсун үчүн биз дарылоо иштери өткөрүлгөндөн кийинки бир жыл ичинде салыштырма топтордогу кисталардын диаметринин орточо көрсөткүчтөрүн диаграммада көрсөтүк (3.2-сүрөт). Сүрөттө көрүнүп тургандай методдордун экөө менен тең өткөрүлгөн дарылоо иштеринен кийин киста көлөмдөрү кыйла кичирейген. Алынган маалыматтар боюнча хирургиялык дарылоодон кийин деле кичинекей көлөмдө, тагыраак айтканда 0,9 мм чейин кисталардын пайда болуусу ыктымал. Башкача айтканда энуклеациядан жана урук безинин коштондусундагы кистаны радикалдуу түрдө жара тилүүдөн кийин деле алар кайрадан пайда болушат.

Ошентип, колдонулган методдор кистанын өлчөмүнө карата эффективдүү болуп саналышканы менен, айрыкча, кан курамындагы ИЛ-6 жана ТНФ деңгээлине



тиешелүү суроолордун көпчүлүгү ачык бойдон калуу менен сезгенүүгө каршы дары каражаттарынын комплекстүү түрдө колдонулушун талап кылат.

Алардын ар кайсы мөөнөттөгү айырмачылыктарынын кандай экендигин 3.2-сүрөттө көрсөтөбүз.



3.2-сүрөт. Салыштырмалуу топтогу бейтаптардын кисталарынын ар кыл мөөнөт ичиндеги диаметрлери тууралуу маалыматтар (мм).

«Ацеклофенак» препаратынын сезгенүүгө каршы натыйжалуу препарат экендигин жана анын IL- 6, TNF-  $\alpha$  деңгээлдеринин динамикасына бере турчу таасирин эске алуу менен биз операциядан кийинки ар кыл мөөнөт учурларында (14-15 суткаларда) алардын кан сывороткасындагы өлчөмүн изилдеп чыктык (3.6-таблица).

3.6-таблица – Операциядан кийинки мөөнөттө 49 бейтаптын кан сывороткасындагы IL-6 жана TNF- $\alpha$  көрсөткүчтөрүн бөлүштүрүү ( $M \pm m$ )

Көрсөткүчтөр	Дарылоого чейин		Дарылоодон кийин		P
	негизги топ	контролдук топ	негизги топ	контролдук топ	
IL-6, пг/мл	14,2 $\pm$ 1,5	14,7 $\pm$ 1,7	3,7 $\pm$ 1,6	12,6 $\pm$ 2,1	<0,05
TNF- $\alpha$ , пг/мл	12,8 $\pm$ 1,3	18,8 $\pm$ 1,8	5,4 $\pm$ 1,5	15,8 $\pm$ 2,3	

Изилдөө иштеринин жүрүшүндө биз операциядан кийинки мезгил ичинде негизги топтогу 48 (87,3%) бейтаптын сывороткалык IL-6 и TNF- $\alpha$  көрсөткүчтөрү

контролдук топтогуларга караганда кыйла төмөндөгөнүн далилдей алдык жана мунун өзү урук безинин коштондусунда киста пайда болгон бейтаптарды дарылоонун комплекстүү схемасына кошулган «Ацеклофенак» препаратынын он натыйжалуу таасиринен кабар берет ( $p < 0,05$ ).

Дарылоо процессинен кийин салыштырмалуу контролдук топтогу «Ацеклофенак» препаратын кабыл алышпаган бейтаптардын кан сывороткасындагы ИЛ-6 и TNF- $\alpha$  көрсөткүчтөрү операцияга чейинки жогору деңгээлде калган.

“Ацеклофенак” менен бирге негизги топтогу бейтаптардын комплекстүү дарылоо схемасына операциядан кийин урук безинин коштондусунун жана киста бетинин негизги кыртыштарына 3000 МЕ өлчөмүндө “Бовгиалуронидаза азоксимер” препараты интраоперациялык түрдө, ошондой эле кошумча түрдө “Бовгиалуронидазы азоксимер” 3000 МЕ 1 препараты булчуң этке 5 күндө 1 жолудан куюлган.

Стандарттык четтөөлөрдүн чегиндеги өтө чоң эмес вариацияларды эске албаганда дарылоо иштерине чейин топтун экөө тең ИЛ-6 өлчөмүнүн салыштырмалуу деңгээлине ээ болушкан. Негизги топто ИЛ-6 өлчөмү кыйла төмөнкү деңгээлге чейин, тагыраак айтканда 3,7 пг/мл чейин азайган. Бул дарылоо иштеринин натыйжалуу болгондугун көрсөтөт жана сезгентүүчү процессти азайтуу боюнча дарылоо иштери негизги топто эффективдүү болгондугун айгинелейт.

Негизги топко салыштырмалуу контролдук топто дагы TNF- $\alpha$  өлчөмү жогору болгон жана дарылоо иштеринен кийин 5,4 пг/мл өлчөмүнө чейин азайган. Алынган жыйынтыктар негизги топтогу көрсөткүчтөрдүн алда канча жакшы экендигин жана изилдөөгө алынып жаткан дарылоо ыкмасынын потенциалдуу түрдө эффективдүү экендигин көрсөтөт.

Корреляциялык матрица боюнча дарылоого чейин жана андан кийин ИЛ-6 жана TNF- $\alpha$  деңгээлдеринин ортосунда корреляциялар жөнүндө маалыматтардын негизинде, ошондой эле 3.7-таблицада берилген маалыматтарга ылайык корреляция коэффициенти -0,187ни түзөөрүн жана ал кайтарым корреляциянын анчейин экендигин көрсөтөт. Бул көрсөткүч статистикалык мааниге ээ эмес ( $p = 0,198$ ).

TNF- $\alpha$  дан ИЛ-6га чейинки дарылоодон мурда жана дарылоодон кийин корреляция коэффициенттери 0,488ди түзүү менен корреляциянын орточо оң мааниде экендигин көрсөткөн. Бул жыйынтык статистикалык жактан маанилүү ( $p = 0,000$ ) жана дарылоого чейин жана дарылоодон кийин ИЛ ортосундагы олуттуу өз ара байланыш 0,117 экендигин көрсөткөн. Бул анын мааниси олуттуу эместигинен кабар берет ( $p = 0,424$ ).

3.7-таблица – Спирмен корреляциясынын коэффициенттери боюнча алынган маалыматтар

		ИЛ дарылоого чейин	ТНФ дарылоого чейин	ИЛдарылоодон кийин	ТНФ дарылоодон кийин
Spearman's rho ИЛ дарылоого чейин	Correlation Coefficient	1,000	-,187	,488**	,117
	Sig. (2-tailed)		,198	,000	,424
	N	49	49	49	49
ТНФ дарылоого чейин	Correlation Coefficient	-,187	1,000	-,030	,692**
	Sig. (2-tailed)	,198		,839	,000
	N	49	49	49	49
ИЛ дарылоодон кийин	Correlation Coefficient	,488**	-,030	1,000	,484**
	Sig. (2-tailed)	,000	,839		,000
	N	49	49	49	49
ТНФ дарылоодон кийин	Correlation Coefficient	,117	,692**	,484**	1,000
	Sig. (2-tailed)	,424	,000	,000	
	N	49	49	49	49

\*\* . Корреляция 0,01 деңгээлинде (эки тараптуу).

**Жогоруда эскерилип кеткендей дарылоого чейин TNF- $\alpha$  менен ИЛ ортосундагы корреляция байланыштын анчейин экендигин көрсөтсө (-0,187), дарылоодон кийин коэффициент – 0,030ду түзгөн жана ал олуттуу мүнөздөгү өз ара байланыштын жоктугун көрсөтөт ( $p = 0,839$ ). Ал эми дарылоодон кийин корреляция коэффициенттери – 0,692 болгон жана ал статистикалык жактан жогорку мааниге ээ ( $p = 0,000$ ) оң натыйжалуу корреляциянын бар экендигин айгилейт. Өз кезегинде бул дарылоого чейинки TNF- $\alpha$  жогорку көлөмү**

дарылоодон кийинки анын көлөмүнүн чоңдугу менен байланыштуу экендигинен кабар берет.

**Көрсөткүчтөр менен дарылоодон кийин ИЛ-6 корреляциясы:** дарылоого чейин олуттуу оң корреляцияга ээ (0,488), ал эми дарылоодон кийин TNF- $\alpha$  корреляция 0,484тү түзөт, ошондой эле олуттуу мааниге ээ ( $p = 0,000$ ) жана дарылоодон кийинки ИЛ өлчөмүнүн жогорулоосу дарылоо иштеринен кийинки TNF өлчөмүнүн көбөйүүсү менен байланыштуу.

**Дарылоого чейин жана андан кийин TNF- $\alpha$  корреляциясы олуттуу мүнөздө оң натыйжалуу корреляция катары бааланган (0,692) жана бул эки көрсөткүч ортосундагы өз ара байланыштын бар экендигин белгилейт, дарылоодон кийин ИЛ-6 – корреляция кубаттуу жана натыйжалуу - 0,484, статистикалык жактан алганда маанилүү ( $p = 0,000$ ), бул дарылоодон кийинки ИЛ жогорулоосу дарылоодон кийинки TNF жогорулоосуна барабар экендигин билдирет.**

Ошентип, аныкталган корреляциялар ИЛ-6 өлчөмү дарылоодон кийин ИЛ-6 өлчөмүнөн менен бирге эле TNF өлчөмүнөн кыйла айырмаланаарын жана дарылоо процессинин жүрүшүндө бул цитокиндер ортосунда маанилүү байланыш бар экендигин көрсөтөт. Дарылоодон кийин TNF өлчөмү дарылоого чейинки TNF өлчөмүнөн өтө катуу айырмаланат жана ал TNF соңку жана акыркы көрсөткүчтөрү анын дарылоодон кийинки өлчөмүнө таасир эте берерин билдирет. Бул корреляциялар тууралуу маалыматтар сезгентүүчү маркерлер менен сезгенүүгө каршы каражаттарды колдонуу аркылуу дарылоо иштеринин таасири ортосундагы өз ара байланышты жакшы аңдап түшүнүү үчүн пайдалуу болуусу ыктымал.

Андан ары биз жыл ичиндеги ИЛ-6 жогорку өлчөмү урук безинин коштондусундагы кисталардын өнүгүү фактору болуп саналабы же саналбайбы деген өңдүү тобокелдиктер боюнча алынган жыйынтыктарды келтирдик жана дарылоо иштерине сезгенүүгө каршы каржааттарды колдонуу зарыл болгон бейтаптардын санын белгиледик (3.8-таблица).

3.8-таблица – Салыштырмалуу топтордогу негизги эсептер

<b>Кандагы ИЛ-6 өлчөмү</b>	<b>Кисталар аныкталган</b>	<b>Кисталар аныкталган жок</b>	<b>Бардыгы</b>
<b>нормадан жогору</b>	87	29	116
<b>нормада</b>	103	210	313
<b>бардыгы</b>	190	239	429

Бардыгы болуп изилдөө иштерине 429 бейтап катышкан. Алардын ичинен 116 бейтапта (жалпы сандын 27%) ИЛ-6 өлчөмү нормалдуу көрсөткүчтөрдөн жогору болсо, 87 бейтаптан (ИЛ-6 көрсөткүчү жогорулардын жалпы санын 75%) урук безинин коштондусунда киста аныкталган жана 29 бейтаптан (ИЛ көрсөткүчү жогорулардын жалпы санынын 25%) киста аныкталган эмес. Калган 313 бейтапта (жалпы сандын 73%) ИЛ-6 көрсөткүчү белгиленген норманын чегинде болгон жана 103 бейтаптан (ИЛ-6 көрсөткүчү нормалдуу өлчөмдөгүлөрдүн 33%) ЭК аныкталса, 210 бейтаптан (ИЛ-6 көрсөткүчү нормалдуу өлчөмдөгүлөрдүн 67%) киста аныкталган эмес.

ИЛ-6 өлчөмү жогору топто аныкталган кисталардын саны (75%) ИЛ-6 өлчөмү нормадагы топко (33%) салыштырмалуу алда канча көп болгон. Бул кандагы ИЛ-6 жогорку өлчөмүнүн кистанын болуусу менен байланышта экендигин көрсөтүүсү ыктымал, бирок бул байланышты тактоо үчүн кошумча изилдөөлөрдү өткөрүү зарыл.

Ошентип, алынган маалыматтар ИЛ-6 өлчөмү нормалдуу деңгээлдеги бейтаптарга салыштырмалуу ИЛ-6 өлчөмү жогору бейтаптар арасында кисталык жаралыштар орун алган учурлардын көп экендигин көрсөтөт. Бул жыйынтыктар ИЛ-6 өлчөмү менен орун алган кистанын ортосундагы байланыштын мүмкүн экендигинен кабар берет жана патофизиологиялык механизмдерди ырастоо жана түшүнүү үчүн аны андан ары изилдөөнү талап кылат.

Төмөнкү 3.9-таблицада эсептик көрсөткүчтөрдүн мааниси келтирилди

3.9-таблица – Салыштырмалуу топтордогу эсептик көрсөткүчтөрдүн маанилери

	<b>Кисталардын аныкталуу жыштыгы</b>	<b>95% ДИ</b>
<b>тобокел тобу</b>	75% ± 7,5	54,2% – 39,1%
<b>Салыштырма топ</b>	32,9% ± 0,8	38,1% - 27,3%
$p \leq 0,001$		
<b>Мүмкүнчүлүктөрдүн катыштыгы</b>	4,5	-
<b>Салыштырмалуу тобокелдик</b>	3,7	3,3 – 4,2
<b>Атрибутивдүү тобокелдик</b>	42,1% ± 8,9%	24,7 – 59,5%
<b>NNT (сөзсүз дарылоо керек болгон бейтаптардын саны)</b>	2,4	2,0 – 4,1

Алынган жыйынтыктарга таяна турган болсок, анда тобокел тобунда кисталардын аныкталуусу 75%ды түзөт жана анда кетирилген ката  $\pm 7,5\%$ га барабар. Өз кезегинде бул бардык изилдөөдөн өткөндөрдүн ичинен аталган топтогу бейтаптар арасында кистанын аныкталуусу алда канча көп пайызды (75-62,5%) түзөөрүн көрсөтөт.

Салыштырма топто кисталардын аныкталышы 32,9%ды түзөт жана анда кетирилиген ката  $\pm 0,8\%$ , бул өз кезегинде кисталардын бар экендигинен, бирок тобокел тобундагыларга салыштырмалуу кыйла аз экендигин көрсөтөт (32,9% - 32,1%).

Тобокел тобу үчүн ишеним интервалы (ИИ) 54,2% – 39,1%ды түзөт жана мунун өзү бул топто кистанын чыныгы аныкталуу жыштыгы 95% ыктымалдуулук менен ушул диапазондо экендигинен кабар берет. Салыштырма топ үчүн ишеним интервалы 38,1% – 27,3%ды түзөт жана мунун өзү бул топто кистанын чыныгы аныкталуу жыштыгы ошол эле диапазондо аныкталуусу ыктымал экендигин билдирет, ал эми андагы р-мааниси  $\leq 0,001$  топтор ортосундагы кисталардын аныкталуу жыштыгындагы айырма

статистикалык мааниге ээ экендигин, башкача айтканда капысынан аныкталгандыгын эмес, чыныгы маанисин айгинелейт.

Мүмкүнчүлүктөрдүн катыштыгы 4,5ти түзгөн. Бул өз кезегинде салыштырма топтогуларга караганда тобокел тобундагы бейтаптарда кистанын аныкталуу мүмкүнчүлүгүнүн 4,5 эсеге жогору экендигин билдирет.

3,3 – 4,2 ишеним интервалы менен биргеликте салыштырмалуу түрдөгү тобокелдик 3,7ни түзөт, бул өз кезегинде тобокел тобунда кистанын жаралуу тобокелдиги салыштырма топко караганда алда канча жогору экендигин айгинелейт.

Атрибуттук тобокелдик  $42,1\% \pm 8,9\%$ ды түзөт жана ал тобокел тобунда аныкталган киста менен байланышкан учурлардын 42,1%ы түздөн-түз ушул топко тиешелүү тобокел факторунан улам келип чыгышы мүмкүн деген аныктаманы бериши ыктымал. Ишеним интервалы (24,7% – 59,5%) бул маанинин минималдуу жана максималдуу диапазонун көрсөтөт.

**NNT (сөзсүз дарылануусу керек болгон бейтаптардын саны) 2,4тү түзөт (2,0 дөн 4,1ге чейин),** бул өз кезегинде кистанын дагы бир жаңы жаралышын алдын алуу үчүн орточо эсеп менен тобокел тобундагы 2,4 бейтапты дарылоо зарыл экендигин билдирет.

Ошентип, алынган маалыматтардан топтор менен кисталардын пайда болуу тобокелдигинин ортосундагы олуттуу байланышты көрүүгө болот жана ал салыштырма топко караганда тобокел тобундагылардан аныкталган кисталардын жогорку жыштыгы менен ырасталат. Салыштырмалуу тобокелдиктин жана мүмкүнчүлүктөрдүн жогорку көрсөткүчтөрү тобокелдик тобуна андан ары клиникалык байкоо жүргүзүү жана кийлигишүү зарылдыгын көрсөтөт. Алынган бул жыйыныктар жогорку клиникалык мааниге ээ жана аталган патологияны дарылоо жана алдын алуу боюнча чечим кабыл алууда дарылоо иштерин колго алган дарыгерге жардам бериши ыктымал.

Төмөндө биз ар кайсы мөөнөттөгү дарылоо тактикасын жана тандоонун айрым аспектилерин 3.10-таблицада келтиребиз.

Көрсөтүлгөн маалыматтар байкоо жүргүзүүнүн ар кыл мөөнөттөрүндөгү консервативдүү терапия менен хирургиялык дарылоодон кийинки оору рецидивдери боюнча салыштырууларды чагылдырат. Мында консервативдүү терапияга салыштырмалуу хирургиялык дарылоодон өткөн топто рецидивдер кыйла аз байкалат. Рецидивдердеги айырма сакталат жана хирургиялык дарылоо баштагыдай эле жакшы натыйжаларды көрсөтөт.

Динамикада рецидивдердин пайызы топтордун экөөндө тең өскөндүгүн, бирок айырма олуттуу бойдон калып жаткандыгын көрүүгө болот, мунун өзү хирургиялык дарылоо дагы деле болсо эффективдүү экендигинен кабар берет. Топтордун экөөндө тең рецидивдер деңгээли көбөйүп жаткандыгына карабастан хирургиялык дарылоо мурдагыдай эле рецидивдик көрсөткүчтөрдүн төмөн экендигин айгинелейт.

Натыйжада, консервативдик терапияга салыштырмалуу хирургиялык дарылоодон кийин байкоо жүргүзүү мөөнөттөрүнүн бардык учурларында рецидивдер сейрек учурай тургандыгын көрүүгө болот. Байкоо жүргүзүү мөөнөтү узарган сайын топтордун экөөндө тең рецидивдер саны көбөйө тургандыгына карабастан хирургиялык дарылоо ыкмасы артыкчылыктуу бойдон калууда.

Жогоруда келтирилген маалыматтар аталган оору учурунда хирургиялык кийлигишүүлөрдү рецидивдерди алдын алуу үчүн зарыл болгон мүмкүнчүлүк катары кароо керектигин далилдейт.

Ошондой эле, изилдөө иштеринин натыйжасында алынган мындай маалыматтар хирургиялык кийлигишүүлөргө караганда консервативдик терапияда рецидивдердин орун алуу ыктымалдыгы жогору экендигинен кабар берип, дарылоо методун тандоо боюнча чечим кабыл алуусуна жардам берээрин белгилей кетүү зарыл.



3.10-таблица – Дарылоодон кийин ар кандай мезгилде салыштырылган топтордогу дарылоо иштеринин натыйжалуулугу (n=49).

Параметрлер	мөөнөтү	консервативдүү терапия	Хирургиялык дарылоо	Р	Диаграмма
Рецидив (%)	1 мес.	0,5	0,1		<p>0,5 1,2 2,3 2,7 0,1 0,4 1,2 1,8 1 ай 3 ай 6 ай 1 жыл —●— консервативдик —●— хирургиялык</p>
	3 мес	1,2	0,4		
	6 мес	2,3	1,2		
	1 год	2,7	1,8		
Дарылоо иштерине канааттанды (%)	1 мес.	32,8	41,2		<p>32,8 41,2 37,4 40,4 29,1 42,2 25,9 51,7 1 ай 3 ай 6 ай 1 жыл ■ консервативдик ■ хирургиялык</p>
	3 мес	37,4	40,4		
	6 мес	29,1	42,2		
	1 год	25,9	51,7		

Байкоо жүргүзүү учурларында консервативдик жана хирургиялык дарылоо алышкандардын ичинен айрыкча хирургиялык кийлигишүүлөрдөн өтүшкөн бейтаптар дарылоо иштерине көбүрөөк канааттанышкандыгы аныкталган. Башкача айтканда хирургиялык дарылоо ыкмасы дагы деле болсо жакшы жыйынтыктар менен коштолуп жаткандыгын белгилей кетүү абзел. Жалпы жолунан алганда хирургиялык дарылоо алышкан бейтаптар консервативдүү мүнөздөгү терапиядан өтүшкөн бейтаптарга салыштырмалуу дарылоо иштерине алда канча канааттанышкан. Мындай канааттануу деңгээлинде орун алган айырмачылык жүргүзүлгөн бардык байкоо иштеринин жүрүшүндө сакталган жана айрыкча ал дарылоо иштеринен жарым жылдан кийин көрүнөт.

Ошентип, убакыттын өтүшү менен консервативдик дарылоодон өтүшкөн бейтаптардын канааттануу деңгээли азайып, ал эми хирургиялык дарылоо алышкан бейтаптардын арасындагы канааттануу деңгээли алда канча өскөндүгүн байкоого болот. Бул өз кезегинде хирургиялык дарылоо иштеринин узак мөөнөттү камтыган эффективдүүлүгүн жана туруктуу натыйжасын айгинелеп, дарылоо иштерин өткөрүп жатышкан андролог дарыгерлери менен бейтаптарга дарылоонун натыйжалуу ыкмасын тандап алууларына жардам берет.

### **Резюме.**

Урук безинин коштондусундагы кисталар менен жабыркаган бейтаптарды консервативдик жана хирургиялык дарылоонун салыштырмалуу анализи симптомдордун динамикасы, киста өлчөмдөрүнүн өзгөрүүсү, дарылоо иштеринен кийин бейтаптардын канааттануусу жана цитокиндердин өлчөмүнө жараша рецидивдердин орун алуу ыктымалдуулугу өндүү негизги көрсөткүчтөр боюнча дарылоо тактикасын тандап алууга жана ар бир методдун эффективдүүлүгүн баалоо мүмкүнчүлүк берди.

Кисталардын болуусу жана куулук органынын асимметриясы өндүү бардык параметрлер боюнча симптомдордун азаюусу хирургиялык дарылоонун алда канча натыйжалуу экендигин ырастады. Мунун өзү консервативдик дарылоого салыштырмалуу хирургиялык ыкма бейтаптарды дарылоодо алда канча натыйжалуу экендигин айгинелейт.

Изилдөө иштеринин негизиндеги байкоо жүргүзүүлөр аталган эки метод менен дарылоодон кийин киста көлөмүнүн кичирейгендегин көрсөткөн. Алынган маалыматтардан улам хирургиялык дарылоодон кийинки айрым бир учурларда деле кисталардын пайда болорун тууралуу белгилей кетүү абзел.

ИЛ-6 жана TNF- $\alpha$  цитокиндердин өлчөмүн аныктап алуу салыштырмалуу аспектилердеги дарылоо процессиндеги көрсөткүчтөр ортосундагы корреляцияны таап чыгууга мүмкүнчүлүк берген жана ал дарылоо методун тандоодо маанилүү клиникалык мааниге ээ (сезгенүүгө каршы препараттарды кошуу сунушу менен).

Коюлган максатка ылайык, кисталардын пайда болуу тобокелдиги менен топтордун ортосунда олуттуу байланыш бар экендиги аныкталган, бул салыштыруу тобуна караганда тобокел тобунда кисталарды аныктоонун жогорку жыштыгы менен тастыкталат. Салыштырмалуу тобокелдиктин жана коэффициенттин жогорку көрсөткүчтөрү клиникалык байкоолорду андан ары улантуу жана тобокелдик тобуна кийлигишүүлөрдүн зарыл экендигин көрсөтөт.

Бул алынган жыйынтыктар дагы жогорку клиникалык мааниге ээ жана дарылоо иштерин өткөрүп жаткан дарыгердин урук безинин коштондусундагы кистаны дарылоо жана алдын алуу боюнча чечимдерди кабыл алуусуна жардам берет.

Жүргүзүлгөн байкоо иштеринин бардык учурларында консервативдик дарылоого салыштырмалуу хирургиялык дарылоо ыкмасында рецидивдердин пайыздык көрсөткүчү алда канча төмөн экендигин көрсөттү. Мисалы, хирургиялык кийлигишүүлөрдөн кийин рецидивдер 1,8% түзгөн, бул көрсөткүч консервативдик методдо 2,7%. Өз кезегинде бул хирургиялык дарылоонун алда канча артыкчылыктуу экендигин айгинелейт.

Хирургиялык дарылануудан өтүшүп, дарылоонун жыйынтыгына ыраазы болгон бейтаптардын саны айрыкча 6 айдан жана 1 жылдан соң алда канча жогору экендигин көрүүгө болот. Мисалы, 1 жылга карата канааттангандардын саны 51,7 пайызды түзгөн, ошол эле учурда алар консервативдүү топто болгону - 25,9%. Мунун өзү хирургиялык кийлигишүүлөрдөн кийин жашоо сапатынын жакшыргандыгынан кабар берет.

Жыйынтыктап жатып урук безинин коштондусундагы кистаны дарылоо үчүн колдонулган хирургиялык кийлигишүүлөр узак мөөнөттүү жыйынтыктарга ээ болууну жана рецидивдер тобокелдигин минималдаштырууну каалалган бейтаптар үчүн артыкчылыктуу метод болуп саналарын белгилей кеткибиз келет.

Консервативдик жана хирургиялык дарылоо методун тандоодо тобокелдиктер менен бирге эле анын артыкчылыктарына дагы маани берүү абзел. Хирургиялык дарылоо методу бейтаптын толук канааттануусун жана оорунун контролдукка алынуусун камсыздайт, ошол эле учурда консервативдик дарылоодо инвазивдүү жолдор дээрлик жок болгону менен, рецидивдердин жогорку тобокелдиги орун алуусу ыктымал.

Инвазивдүү метод колдонулбаганы менен консервативдик дарылоо рецидивдердин жогорку тобокелдиги менен коштолот, ошол эле учурда хирургиялык дарылоо оорунун көзөмөлгө алынуусун жана бейтаптардын жогорку даражада канааттануусун камсыз кылат.

Айрым учурларды жана бейтаптардын мүнөздөмөсүн баалоо дагы деле болсо маанилүү бойдон калууда. Айталы, бейтаптын ден соолук абалына, жаш курагына жана башка жеке факторлоруна жараша дарылоо үчүн тандалып алынган ыкманы адаптациялоо талап кылынат.

Ошентип, салыштырма анализден улам көрүнүп тургандай хирургиялык жол менен дарылоо консервативдик дарылоого салыштырмалуу урук безинин коштондусундагы кистаны дарылоодогу эң эле натыйжалуу жана бейтапты канааттандыруучу вариант болуп эсептелет.

Бул изилдөөлөр мыкты натыйжаларга жетүү үчүн дарылоо методун туура тандап алуунун канчалык маанилүү экендигин белгилейт.

## 4-БАП

### **ИШТЕЛИП ЧЫККАН КОМБИНАЦИЯЛУУ МЕТОДДУН КЛИНИКАЛЫК НАТЫЙЖАЛУУЛУГУН ЖАНА УРУК БЕЗИНИН КОШТОНДУСУНУН КИСТАЛЫК ӨЗГӨРҮҮЛӨРҮ МЕНЕН ЖАБЫРКАШКАН БЕЙТАПТАРДЫН ТУКУМ ЖАРАТУУЧУ ЖӨНДӨМҮНӨ ТИЙГИЗГЕН ТААСИРИН БААЛОО ЖЫЙЫНТЫКТАРЫ**

Бул бөлүмдө урук безинин коштондусунун кисталык өзгөрүүлөрү менен жабыркашкан 67 бейтаптын тукум жаратуу мүмкүнчүлүгүнүн абалына жүргүзүлгөн изилдөө иштеринин жыйынтыгы берилди; бейтаптар 2 топко бөлүнгөн: негизги топтогу 33 бейтап сунушталган ыкманын, ал эми калган 34 бейтап оперативдүү кийлигишүүнүн стандарттык методу менен дарыланышкан. Төмөндө биз дарылоо иштеринин ар кыл мөөнөттө алынган жыйынтыктарын келтирдик.

#### **4.1. Кистоздук өзгөрүүлөр менен жабыркашкан бейтаптардын фертилдүүлүк абалынын дарылоо иштерине чейинки өзгөчөлүктөрү**

Изилдөө иштеринин жүрүшүндө бейтаптардын репродуктивдүү абалын клиникалык жактан аныктоо системасынын негизинде алынган маалыматтар пайдаланылды, алар эркектердин репродуктивдүү ден соолугуна таасир этүүсү мүмкүн болгон ар кыл факторлорго комплекстүү баа берүү иш-аракеттерин камтыйт. Аталган система төмөнкү компоненттерден турат:

1. Анамнез: ар кандай оорулар, травмалар, операциялар, репродуктивдүү органдардын онкологиялык оорулары, ошондой эле РДга таасир этүүсү мүмкүн болгон аллергиялар менен бирге башка фактор жөнүндө жалпы ден соолук абалы жөнүндө маалымат топтоо;

2. Клиникалык текшерүү: урук безинин көлөмүнүн же формасынын өзгөрүүсү, кисталардын же шишиктердин болуусу өндүү РД көйгөйлөрүн көрсөтүүчү белгилерди жана симптомдорду аныктоо максатында бейтапты медициналык текшерүүдөн өткөрүү;

3. Лаборатордук изилдөөлөр: тестостерон, фолликулдук жөнгө салуучу гормон (ФЖГ) жана лютеинизациялоочу гормон (ЛГ) өндүү гормондордун өлчөмүн, ошондой эле РДга таасир этүүсү мүмкүн болгон инфекцияларды аныктоо.

4. УДИ: Урук безинин, коштондусунун жана кичи жамбаш чарасында жайгашкан башка органдардын формасын жана көлөмүн баалоо.

5. Эякулятты изилдөө: Сперманын санын жана сапатын баалоо үчүн урук суюктугуна анализ өткөрүү.

7. Гистологиялык изилдөөлөр: урук безинин жана урук безинин коштондуларынын түзүлүшүн жана функцияларын баалоо үчүн биоптаттарга жана башка биочөйрөлөргө гистологиялык изилдөөлөрдү өткөрүү.

8. Психологиялык жана социалдык макамды баалоо: стресс, депрессия, алкоголизм, баңгилик ж.б. ушул өндүү РЗга таасир этүүсү мүмкүн болгон факторлорду аныктоо үчүн бейтаптардын психологиялык жана социалдык макамын баалоо.

Дарылоо, алдын алуу иштеринин планын иштеп чыгуу үчүн бул компоненттерди баалоонун жыйынтыгы боюнча биз эркектердин РД абалын, ошондой эле клиникалык изилдөөлөрдүн натыйжасында аныкталган жана алда канча кеңири жайылган абалдардын айрымдарын аныктап алдык, алар менен төмөндө тааныштырабыз.

Бардык бейтаптар репродуктивдүү жаш куракта болушкан (4.1.1-табл): 18-29 жаштагылар - 31,4 %; эң көп өлчөм 30-39 жаштагылар, тагыраак айтканда - 43,3%; 40-49 жаштагылар - 17,9% жана эң эле кичине көлөм же 7,4% бул - 50 жаштагылар.

4.1.1-таблица – Бейтаптарды жаш курагы боюнча бөлүштүрүү (n=67)

Жаш курактык топ	Абс. сан	%
18-29 жаш	21	31,4
30-39 жаш	29	43,3
40-49 жаш	12	17,9
>50 жаш	5	7,4
<b>Баардыгы</b>	<b>67</b>	<b>100,0</b>

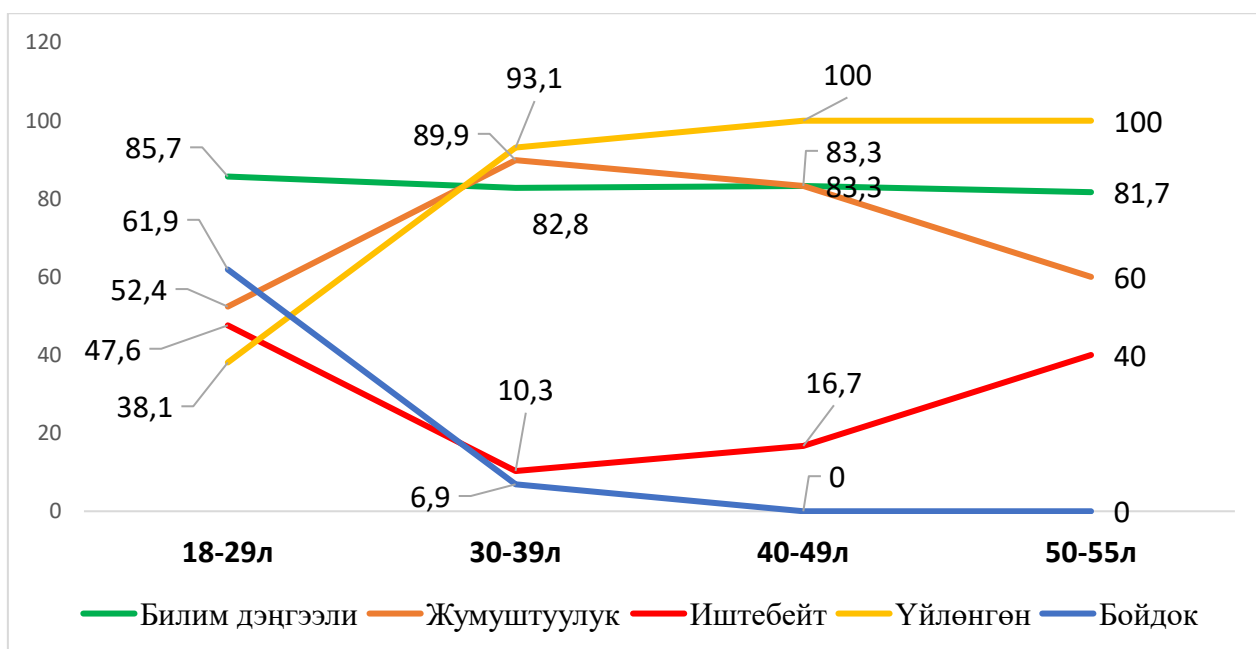
Жалпы жолунан алганда, изилдөө иштеринин жыйынтыгы жана РДны изилдөө иштеринин натыйжасында алынган маалыматтардын жыйынтыгы боюнча социалдык макам маанилүү фактор болуп саналат; аны эркектердин ден соолугун баалоо жана алардын жашоо сапатын жакшыртуу үчүн стратегиялардын иштеп чыгуу учурунда эске алуу зарыл [].

Социалдык макам боюнча маалыматтар 4.1.2-таблицада берилди.

4.1.2-таблица – Жаш курак ортосундагы бейтаптардын социалдык макамы

Макамы	Жаш курагы							
	18-29 жаш		30-39 жаш		40-49 жаш		>50 жаш	
	абс.с	%	абс.с	%	абс.с	%	абс.с	%
Билими:								
- жогорку	10	47,6	14	48,3	7	58,3	3	60,0
- орто	8	38,1	10	34,5	3	25,0	2	31,7
- жок	3	14,3	5	17,2	2	16,7	1	8,3
Иштейт	11	52,4	26	89,7	10	83,3	3	60,0
Иштебейт	10	47,6	3	10,3	2	16,7	2	40,0
Никедө	8	38,1	27	93,1	12	100,0	5	100,0
Бойдок	13	61,9	2	6,9	0	0,0	0	0,0

Белгилүү болгондой билим берүү, иш, үй-бүлөлүк абал, психикалык ден соолук өңдүү нерселерди кучагына камтыган социалдык-экономикалык макам (4.1.1-сүрөт) жалпы жолунан ден соолук абалын аныктайт. Айлык маянасы аз эркектер адатта сапаттуу медициналык жардам ала алышпайт, мунун өзү алардын ден соолугуна тескери таасир этет; финансылык көйгөйлөрдөн улам келип чыккан стресс ар кыл мүнөздөгү ооруларды жаратат [].



4.1.1-сүрөт – Жаш курак боюнча бейтаптардын социалдык макамы (%).

Билим деңгээли эркектердин өз ден соолугу жана кайсы бир оорунун алдын алуу жөнүндө маалыматтардан аздыр-көптүр кабардар болуусуна түздөн-түз таасир этет. Мисалы, билим деңгээли алда канча жогору эркектер, эреже катары сергек жашоо образы тууралуу алда канча кененирээк билишет жана тигил же бул медициналык жардам алуу мүмкүнчүлүгүнө көбүрөөк ээ болушат. Диаграммада берилген маалыматтарда көрүнүп тургандай дарыланууга келген 50-55 жаш курактагы эркектердин билимдүүлөрү – 81,7% болсо, 18-29 жаш курактагы эркектердин билимдүүлөрү – 85,7%ды түзгөн. Бул жакшы көрсөткүч болуп эсептелет.

Белгилүү бир профессиялар эркектин ден соолугуна, анын ичинде репродуктивдүү ден соолугуна олуттуу тобокелдик жаратуусу ыктымал. Мисалы, айыл чарбасына байланыштуу хлор-органикалык кошулмалар жана пестициддер өндүү зыяндуу өндүрүштө, төмөнкү жана жогорку температуралык шартта иштешкен эркектер ар кыл ооруларга, анын ичинде репродуктивдүү органдардын ооруларынын өөрчүп кетүү тобокелдиктерине кириптер болуулары ыктымал [ ].



Коомубуздагы маданий жана социалдык нормалар салттуу гендердик ролдор менен байланышкандыгын, ошондой эле алар адамдын психикалык жана физикалык ден соолугуна тескери таасир этүүсү мүмкүн экендигин белгилей кетүү зарыл. Мисалы, эл арасындагы “эркек деген эркектей болуп, анча-мынча нерсени тоготпошу керек” деген сөз эркектерди медициналык жардамга кайрылбай жүрө беришине алып келүүсү мүмкүн.

Социалдык макам эркектердин психикалык ден соолугуна таасир этүүсү мүмкүн. Айталы, социалдык макамы төмөн эркектер башкаларга салыштырмалуу стресске көбүрөөк кабылышат; мунун өзү депрессия жана ар кыл психикалык оорулардын келип чыгуусун шарттайт.

Мындан соң биз 4.1.3-таблицасында бейтаптардын антропометрикалык мүнөздөмөсү боюнча маалыматтарга токтолуу менен, алардын дене салмагын, боюнунун узундугун, дене салмагынын индексин (ДСИ) өлчөп, трохантердик индексин (ТИ) аныктадык.

18-29-жаш курактагы эркектердин дене салмагынын индекси (ДМИ) 18,5тен 24,9га чейинки норманын тегерегинде болсо, жаш курагы улуу эркектердин (40-49 жаш жана андан улуулар) ДМИси нормадан жогору. Бул 18-29 жаш курактагы бейтаптар тобунан сырткары бардык жаш курактык топтордогу эркектер арасындагы ашыкча салмак жана семирүүлөр (ДМИ  $\geq$  25,0) байланыштуу.

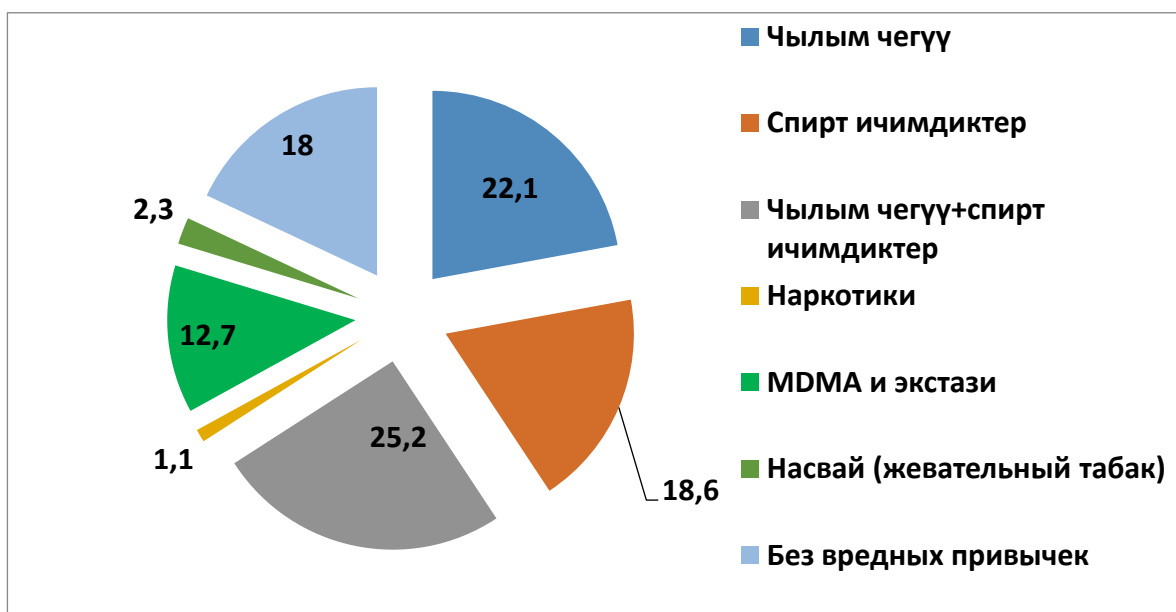
4.1.3-таблица – Эркектердин антропометрикалык мүнөздөмөсү

Жаш курак Өзгөрүлмөлөр	18-29 жаш (n=21)	30-39 жаш (n=29)	40-49 жаш (n=12)	>50 жаш (n=5)
Бойдун узундугу, см	172,4 $\pm$ 5,4	169,5 $\pm$ 6,2	165,1 $\pm$ 6,2	166,0 $\pm$ 6,4
Дене салмагы, кг	68,3 $\pm$ 6,2	74,1 $\pm$ 9,4	77,1 $\pm$ 10,1	78,2 $\pm$ 8,3
ИМТ	22,7 $\pm$ 3,2	26,9 $\pm$ 5,3	28,34 $\pm$ 6,4	27,2 $\pm$ 3,2
ТИ, см	1,94 $\pm$ 0,02	1,95 $\pm$ 0,04	1,92 $\pm$ 0,08	1,91 $\pm$ 0,04

Жакынкы чыгыш өлкөлөрүндө гана колдонулган ТИ өндүү мындай көрсөткүч адиске жыныстык темпераментти аныктоого жардам берет, алынган

натыйжалар норманын чегинде болгон (1,7ден 2,7 см чейин) жана канааттандыраарлык деп бааланган.

Спирттик ичимдиктери ичүү, чылым чегүү өндүү зыяндуу адаттар (4.1.2-сүрөт) эркектердин репродуктивдүү ден соолугуна тескери таасирин тийгизүүсү мүмкүн, мисалы: тестостерон өлчөмүнүн төмөндөп кетүүсү жана эректилдик функциянын бузулуусу.



4.1.2-сүрөт – Зыяндуу адаттарым бар деп ачык айткан эркектердин салыштырмалуу өлчөмү (%).

Жогорудагы сүрөттө көрүнүп тургандай зыяндуу адаттары жок эркектер болгону 18%ды түзсө, 21,1 пайызы ичкилик ичишерин белгилешкен, ошол эле учурунда эркектердин 25,2% ичимдик менен бирге чылым чегишерин айтышкан; эркектердин 18,6 пайызы тек гана чылым чегишерин айтышкан.

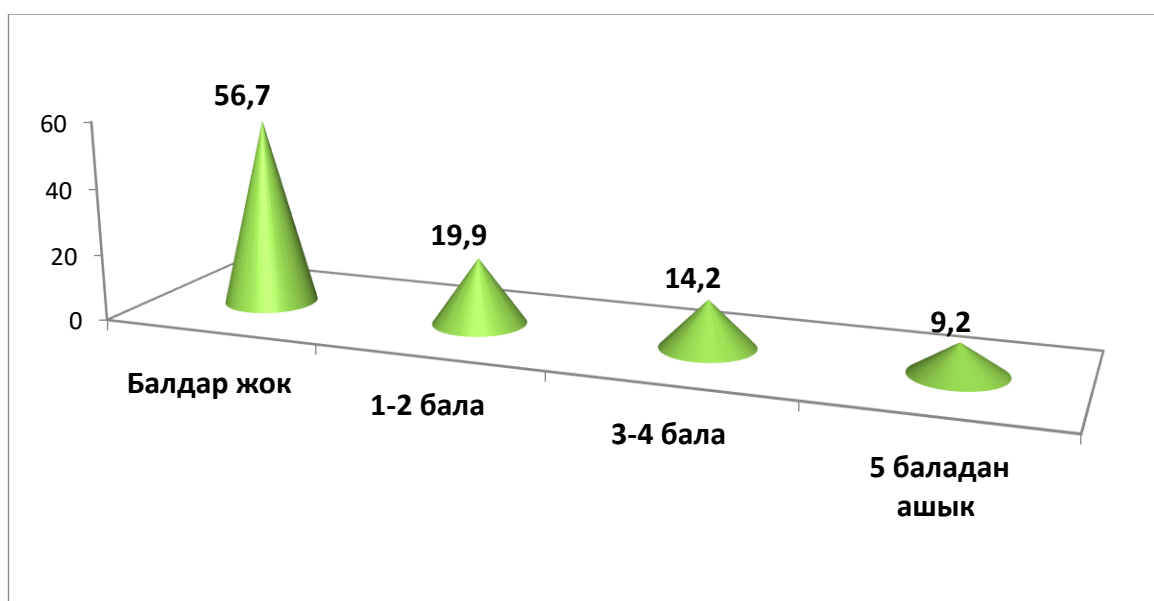
«MDMA жана экстази» сегментинде бейтаптар химиялык каражаттарды такай колдонушпагандыгын белгилешкен менен өмүрүндө жок эле дегенде бир жолу MDMA (метилендиоксипроизводное амфетамина) жана экстазини башка психоактивдүү каражаттар менен биргеликте колдонуп көрүшкөндүгүн белгилешен. Аталган каражаттар эркектердин ден соолугуна, борбордук нерв системаларына ар кандай мүнөздөгү узак жана кыска мөөнөттүү таасир этишет.

Мындай бейтаптардын үлүшү 12,7%ды түзгөн. Белгилей кетчү нерсе, аталган дары каражаттарын колдонуу депрессия жана башка психикалык

бузулуулар менен байланыштуу, өз кезегинде ал когнитивдүү функциялардын төмөндөшүнө, физикалык көйгөйлөрдүн келип чыгуусуна, ошондой эле репродуктивдүү ден соолуктун начарлашына алып келет [].

Белгилүү болгондой азия өлкөлөрүндө насвай чегүү эркектер арасында өтө кеңири жайылган, ошондой эле анын ден соолукка тийгизген тескери таасири дагы белгилүү. Ошентип, изилдөөлөр боюнча насвай чеккен эркектердин үлүшү 2,3 пайызды түзгөн

Анамнез жыйноодо бейтаптардын балдары бар экендиги аныкталган (4.1.3-сүрөт).



4.1.3-сүрөт – Балдары бар эркектердин салыштырмалуу өлчөмү (%).

Балдардын болуусу фертилдүүлүк абалына тиешелүү көрсөткүч болуп саналат, алынган маалыматтарга таянсак, анда бейтаптардын жарымынан көбүнүн (56,7%) балдары жок болгон, балалуу болбой калуу себеби тууралуу биз төмөндө кеп кылабыз.

Айрым спермограмма көрсөткүчтөрү боюнча жыйынтык салыштыруу үчүн репродуктивдүү жаш курактагы дени сак адамдардын көрсөткүчтөрү жана ДССУ тарабынан сунушталган ченемдик көрсөткүчтөр (2010) менен биргеликте 4.1.1-таблицада берилген.

4.1.4-таблица – Урук безинин коштондусунда кистоздук өзгөрүүлөр орун алган бейтаптардын жана дени сак эркектердин спермограммалык көрсөткүчтөрү боюнча жыйынтык ( $M \pm m$ )

<b>Көрсөткүчтөр</b>	<b>Негизги топ (n=67)</b>	<b>Контролдук топ (n=70)</b>	<b>ДССУ көрсөткүчтөрү (2020)</b>
Эякулят көлөмү, мл	3,2±1,7	4,3±1,6 ( $p1 \geq 0,05$ )	1,3 - 1,5 жана андан көп
pH	6,8±0,8	7,8±1,2 ( $p1 \leq 0,05$ )	7,2 – 7,8 жана андай көп
Сперматозоиддердин жалпы саны, эякулятта, млн.	231±1,4	683,3±0,8 ( $p1 \leq 0,05$ )	35 - 40 млн жана андан көп
Сперматозоиддердин концентрациясы 1 мл, млн./мл	72,3±1,2	158,9±0,8 ( $p1 \leq 0,05$ )	5 – 18 млн жана андан көп
Сперматозоиддердин кадыресе формалары,%	66,7±0,12	83,3±0,4 ( $p1 \leq 0,05$ )	3,9 - 4% жана андап көп
Сперматозоиддердин адаттан тыш формалары,%	33,3±0,1	17±0,12 ( $p1 \leq 0,05$ )	4кө чейин
Прогрессивдүү-кыймылдуу сперматозоиддер (A+B), %	44,8±1,1	65,0±1,1 ( $p1 \leq 0,05$ )	32 % жана андан көп
Жандуу сперматозоиддер, %	45,2±0,2	68,8±0,4 ( $p1 \leq 0,05$ )	50 – 56%
Сперматогенездин клеткалары, %	4,0±0,1	1,9±1,1 ( $p1 \leq 0,05$ )	10%дан көп эмес
3 сааттан кийин өлбөй, жандуу калган сперматозоиддердин үлүшү %	29,7±0,11	34,1±0,2 ( $p1 \leq 0,05$ )	58 – 100%
Фаррис индекси (200 дөн ашык)	117,9±0,2	316,6±0,4 ( $p1 \leq 0,05$ )	200 жана андан көп
Крюгердин индекси (формула боюнча эсеп)	2,1±0,5	10,0±0,2 ( $p1 \leq 0,05$ )	4 төн аз эмес
Цинктин өлмөү, нмоль/эякулят	1,9±0,11	2,7±1,2 ( $p1 \leq 0,05$ )	2,4төн көп же ага барабар
Фруктозанын үлүшү, нмоль/эякулят	9,8±0,6	14,6±1,4	13 төн көп же ага барабар

Спермограммада сперматозоиддердин өлчөмү, концентрациясы, кыймылдуулугу, жашап кетүү мүмкүнчүлүгү жана морфологиясы өңдүү сперма параметрлери, эякулттагы цинк жана фруктоза курамы өлчөнүп алынган,

ошондой эле Фаррис жана Крюгер боюнча тукум жаратуучулук индекси эсептелип чыккан.

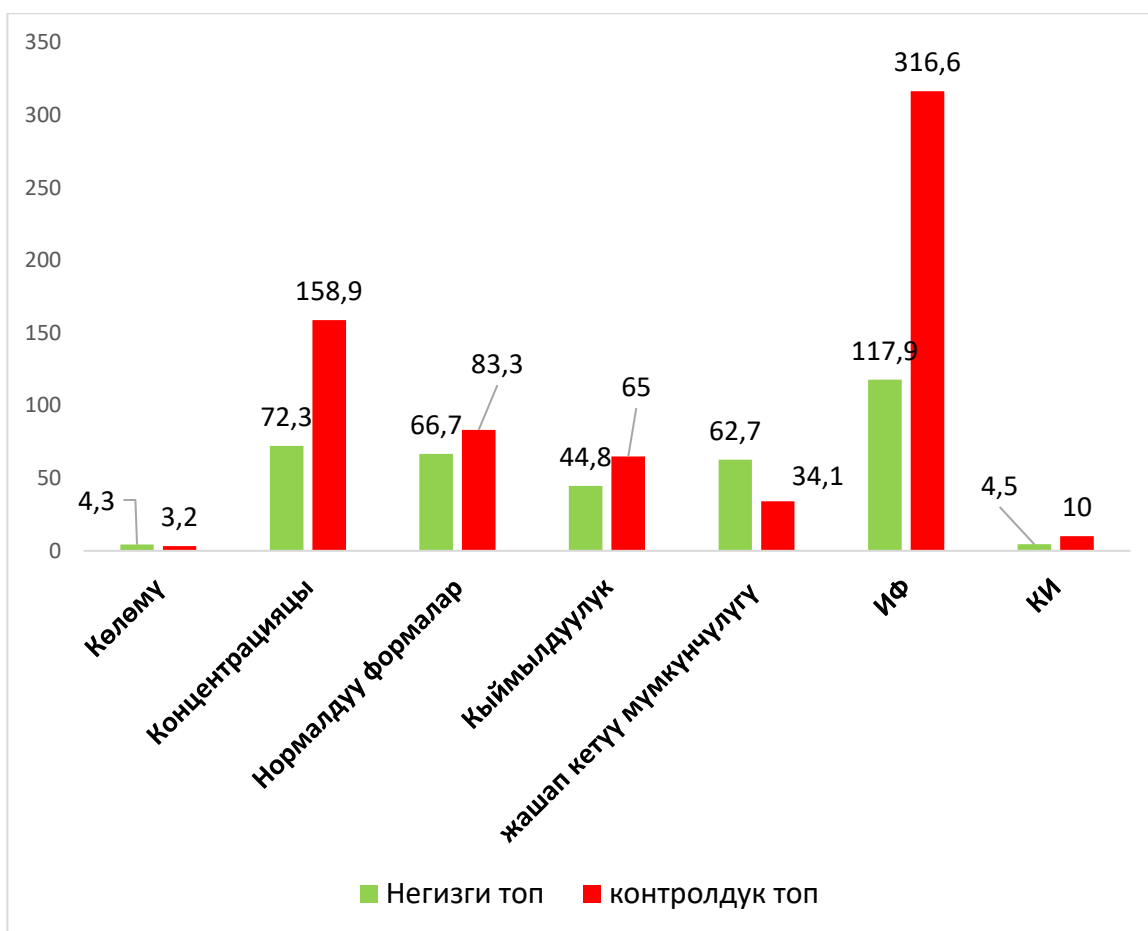
Диаграммадагы маалыматтарга таянсак (4.1.4-сүрөт) эякуляттын көлөмү сыяктуу мындай көрсөткүч салыштырма топтордо чыныгы айырмачылыктарга ээ болгон эмес (негизги топтордо -  $3,2 \pm 1,7$ , жана дени сак адамдарда, башкача айтканда контролдук топтордо -  $4,3 \pm 1,6$  ( $p1 \geq 0,05$ )).

Эркектердин рН эякулятасы нормада турганда 7.2 ден 8.0 гө чейин өзгөрүлүп турат, бул анын бир аз щелочтуу болуусу менен коштолот. рН бул өлчөмү диета (кычкыл же щелочтуу азыктар сперманын химиялык курамын өзгөртүп жиберүүсү мүмкүн), организмдеги суюктуктун көлөмү жана репродуктивдүү системадагы инфекциялык-сезгентүүчүлүк оорулардын болуусу өңдүү ар кыл факторлорго жараша өйдө-төмөн болуп туруусу ыктымал.

Билинер-билинбес өлчөмдө щелочтуу рН кындын кычкылдуу чөйрөсүндө сперматозоиддердин сакталышыны жардам берет, ошондой эле алардын кыймылда болуп туруусуна шарт түзөт. Ошентип, биздин изилдөөбүздө бул көрсөткүч кислоталык багытта олуттуу өзгөрдү - ЭЖ менен жабыркаган бейтаптарда  $6,8 \pm 0,8$  жана дени сак пациенттерде  $7,9 \pm 1,2$  ( $p1 < 0,05$ ).

Сперма концентрациясы ( $72,3 \pm 1,2$ ) жана кыймылдуулугу ( $44,8 \pm 1,1$ ) контролдук топко караганда (тиешелүүлүгүнө жараша  $158,9 \pm 0,8$  жана  $65,0 \pm 1,1$ ) негизги топто төмөн болгон.

Ошондой эле негизги топто сперматозоиддердин анормалдуу формалары ( $33,3 \pm 0,1$ ) жана сперматогенез клеткалары ( $4,0 \pm 0,1$ ) байкалган.



4.1.4-сүрөт – Дени сак эркектерге салыштырмалуу бейтап эркектердин спермограммасындагы көрсөткүчтөр.

Фаррис индекси белгиленген формула боюнча эсептелип чыккан жана ал эркек адамдын тукум жаратуучу касиетин баалоо максатын көздөгөн. Ошентип алынган сандык көрсөткүч жана алардын төмөн болуусу (негизги топто  $117,9 \pm 0,2$  жана  $316,6 \pm 0,4$ ) сперматозоиддердин кыймылында көйгөйлөрдүн бар экендигин, алардын санынын аздыгын көрсөтөт ( $p1 \leq 0,05$ ).

Крюгер индекси дагы сперманын сапаттык көрсөткүчү болуп саналат жана индекс канчалык жогору болсо сперманын сапаты ошончолук жогору болот, башкача айтканда ал эякуляттагы сперматозоиддердин нормалдуу формаларынын үлүшүнө жараша болот. Негизги топто Крюгер индекси контролдук топтогуга караганда төмөн болгон ( $4,5 \pm 0,5$ ) жана  $10,0 \pm 0,2$  ( $p1 \leq 0,05$ ) түзгөн.

Урук суюктугунда кездешүүчү цинк маанилүү микроэлемент болуп саналат, эркектердин репродуктивдүү системасында негизги ролду ойнойт,

антиоксиданттык өзгөчөлүккө ээ болуу менен сперматозоиддерди кычкылдануу өңдүү стресстик аракеттерден, жабыркоолордон сактайт жана урук бездеринин нормалдуу түрдө функция аткаруусу, сперматозоиддердин жетилүүсү үчүн маанилүү. Уруктук суюктуктагы цинк өлчөмү сперматозоиддердин кыймылдуулугуна, морфологиясына жана жалпы көлөмүнө таасир этет [1].

Сперманын курамындагы цинк концентрациясы өзгөрүлүп турган менен дени сак эркектин уруктук суюктугундагы өлчөмү 1 мг/дан 2 мг/га чейин же 2,4 же андан жогорку нмольду түзөт. Цинк курамынын төмөн болуусу рациондо цинктин жетишсиздиги, репродуктивдүү органдардагы тубаса жана кабылданган оорулары өңдүү башка көрүнүштөрдөн кабар берүүсү мүмкүн. Ар кандай биокошулмаларды өз алдынча кабыл алып келишкен эркектердин эякулятында цинктин нормадагы көлөмдөн ашыкча болуусу ыктымал. Мындай маалыматтар изилдөөлөрдүн жүрүшүндө алынган жыйынтыктар менен ырасталат: негизги топто ал  $1,9 \pm 0,11$  нмоль жана контролдук топто –  $2,7 \pm 1,2$  ( $p \leq 0,05$ ).

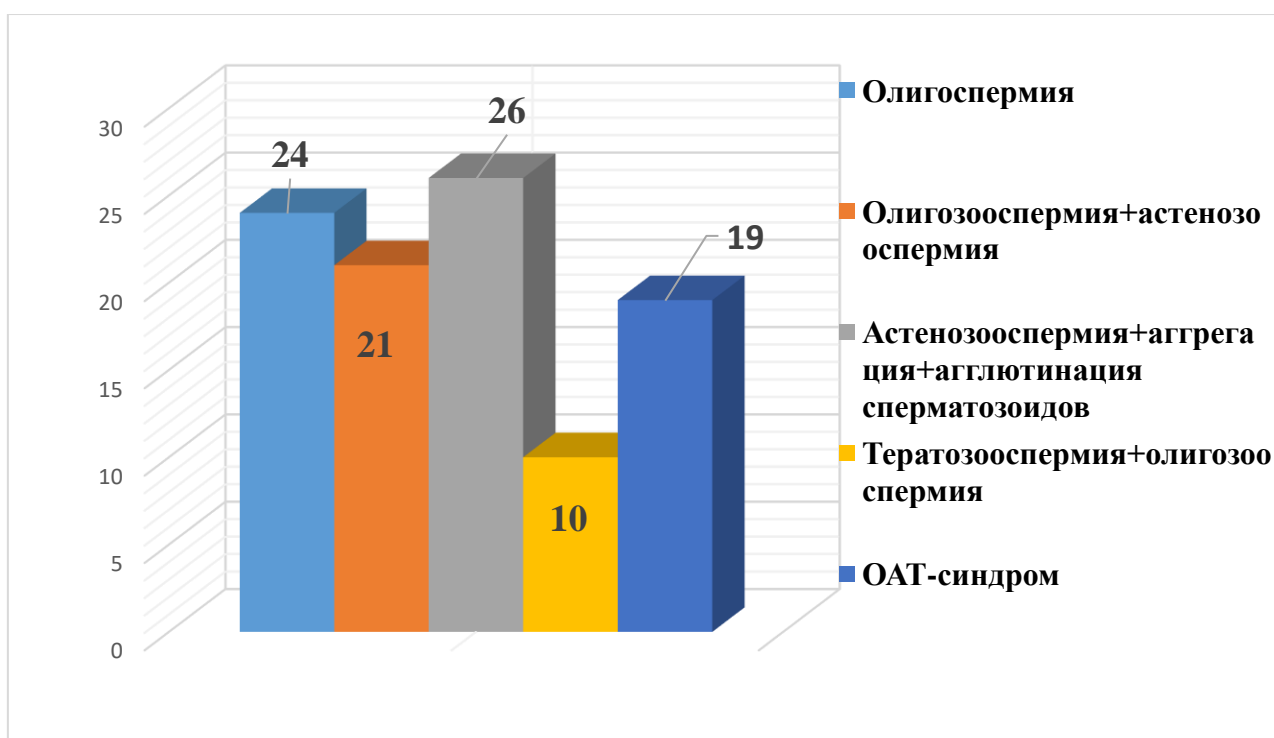
Сперматозоиддер үчүн энергия булагы болуп саналгандыктан фруктоза эякуляттын маанилүү компоненттеринин бири болуп саналат жана репродуктивдүү ден соолук, ошондой эле фертилдүүлүк жаатында бир катар маанилүү функцияларды аткарат; алардын кыймылда болуп туруусун камсыз кылуу менен урук клеткасынын ийгиликтүү уруктануусу үчүн өтө маанилүү болуп саналат. Урук суюктугундагы фруктоза негизинен простата безинде жана урук исиркегинде (семенной пузырь) өңдүрүлөт. Урук исиркеги болжол менен **60-70%** эякулят иштеп чыгат жана фруктоза анын негизги компоненттеринин бири болуп саналат [2].

$14,6 \pm 1,4$  салыштырмалуу фруктозанын өлчөмүнүн төмөн  $9,8 \pm 0,6$  нмоль/эякулят болуусу урук суюктугунун жаралуусунда же урук исиркектеринин иштөөсүндө кандай бир көйгөйлөрдүн бар экендигин көрсөтүүсү, ошондой эле обструктивдүү азооспермия же урукту сыртка чыгаруучу жолдордун аномалиясы өңдүү оорулардын же урук исиркектеринде кайсы бир оорулардын бар экендигинен кабар берүүсү мүмкүн.

Ошентип, бир эле бейтаптын ОАТ-синдромун кошо алганда урук безинин коштондусунда кисталык жаралыш менен жабыркаган бейтаптардан алынган маалыматтар боюнча бир спермограммада өзгөрүүлөрдүн болгондугу байкалат, жыйынтыктар 4.1.5-сүрөттө көрсөтүлгөн.

Патоспермия арасында эң чоң үлүштү (26%) сперматозоиддердин агрегациясы жана агглютинациясы менен бирге астенозооспермия ээлейт.

сперматозоиддердин агрегациясы жана агглютинациясы менен айкалышкан олигоспермия 24%ды түзгөн.



4.1.5-сүрөт – УБК кистасы менен жабыркаган бейтаптардагы патоспермия түрлөрү (%).

Бейтаптардын спермограммасынын көрсөткүчтөрү аныкталган патоспермияга салыштырмалуу 4.1.5-таблицада берилген.



4.1.5-таблица – Патоспермияга салыштырмалуу спермограмма жыйынтыктар (M±m)

Көрсөткүчтөр	Патоспермия				
	1 (n = 18)	2 (n = 17)	3 (n = 14)	4 (n = 12)	5 (n = 6)
Эякулят көлөмү, мл	1,2±0,7	2,2±1,6	2,9±2,1	1,7±1,2	1,6 ±0,1
РН	7,1±1,2	6,8±1,12	7,0±2,2	6,6±0,4	6,7 ±1,2
Сперматозоиддердин жалпы саны, эякулятта, млн.	100,8±0,4	204,3±0,4	247,6±0,8	77,9±0,6	0,0
Сперматозоиддердин концентрациясы 1 мл, млн./мл	84,3±1,1	92,9±2,3	85,4±0,9	45,8±3,5	0,0
Прогрессивдүү мүнөздөгү кыймылдуу сперматозоиддер (А+В), %	43,5±0,1	41±0,5	37,8±0,6	29,1±0,2	0,0
Морфология: Сперматозоиддердин кадыресе формалары, %	62,3±1,2	66,2±0,2	67,9±0,5	32,1±2,4	0,0
Патоморфология:					
- башы	12,4±1,4	11,1±0,2	10,9±1,2	14,3±0,7	0,0
- тулкусунун	11,2±0,8	9,9±1,1	10,1±0,1	9,9±1,3	
- куйругунун	9,7±1,3	10,2±0,7	9,8±1,1	11,2±0,9	
Сперматозоиддердин 3 сааттан кийин жашоо жөндөмү, %	28,6±0,2	32,1±0,6	35,6±1,2	0,0	0,0

1- олигоспермия; 2- олигоспермия+астенозооспермия; 3- астенозооспермия+агрегация жана агглютинация; 4- тератозооспермия+олигозооспермия; 5- ОАТ-синдром.

Эскертүү: \*  $p < 0,05$ .

Спермограмманын анализи боюнча эякулятанын көлөмү патоспермия учурунда аныкталган көлөмдөн айырмаланаары белгилүү болгон. Ар кыл топтордогу бейтаптардын спермоплазмаларындагы рН көрсөткүчтөрү статистикалык жактан айырмаланган эмес.

1, 2 жана 3-топтордогу бейтаптардын сперматозоиддеринин жалпы санынын жана концентрациясынын азайып кеткендиги аныкталган. Ошол эле топтордогуларда жандуу сперматозоиддердин өлчөмү патоспермиялуу башка топтордогуларга салыштырмалуу 2 эсе аз болгон.

Клиникалык мүнөздөгү сунуштарга ылайык, эякулятта 2 же андан көп аномалия бар болсо, анда гормоналдык фон менен бирге толук андрологиялык текшерүүдөн өткөрүү зарыл. Эркектердин гормоналдык макамы РД жана фертилдүүлүктү колдоодо негизги ролду ойнойт. Урук безинин кистасы менен жабыркашкан бейтаптардын гормоналдык макамына байланыштуу жыйынтык 4.1.4-таблицада берилген.

4.1.4-таблица – Урук безинин коштондусунда кисталык өзгөрүүлөр бар бейтаптардын жана дени сак эркектердин гормоналдык макамы ( $M \pm m$ )

Көрсөткүчтөр	Салыштыруу үчүн топтор	
	1-группа (негизги n=67)	2-группа (контролдук n=70)
ЛГ, мМЕ/л	3,9 ± 1,1	3,2 ± 0,8
ФСГ, мМЕ/л	3,6 ± 0,8	3,8 ± 1,0
Пролактин, мМЕ/л	286,2 ± 20,8	275,3 ± 15,5
Тестостерон, нмоль/л	20,5 ± 0,9	18,6 ± 1,0

Көрсөтүлгөн жыйыктыктарды баалоо үчүн биз эки топтогу эркектердин гормондорунун көлөмүн салыштырып көрдүк: негизги (n=67) жана контролдук (n=70). Ар бир көрсөткүч анализинин өз-өзүнчө көрсөтөбүз.

Контролдук топко караганда - 3,2 ± 0,8 ( $p > 0,05$ ) негизги топто ЛГ алда канча жогору экендигин көрүүгө болот - 3,9 ± 1,1. Урук бездеринде тестостерондун иштелип чыгуусун жөнгө салууда ЛГ маанилүү рол ойнойт, ошондой эле анын көлөмүнүн жогору болуусу урук безинин функциясынын жогорулатуу үчүн гипофиз ишин активдешжандуу зарылдыгын көрсөтүүсү ыктымал.

Негизги жана контролдук топтогу ФСГ деңгээлин салыштырууга болот (3,6 ± 0,8 и 3,8 ± 1,0) жана алар норма чегинде турушат. ФСГ сперматогенезди стимуляциялоо үчүн жооп берет жана андагы олуттуу айырмачылыктардын жоктугу аталган топтордун экөөндө тең сперманын жетилүү процесси болжолдуу түрдө бирдей өтүп жаткандыгын көрсөтөт.

Негизги топто пролактин өлчөмү ышы (286,2 ± 20,8) түзүү менен контролдук топтогуга караганда жогору (286,2 ± 20,8) экендигин көрүүгө болот. Проллактин өлчөмүнүн жогору болуусу либидо менен бирге эле эркектердин тукум жаратуучу касиетине таасир этүүсү мүмкүн жана изилдөө иштеринин натыйжасында алынган маалыматтарга ылайык жогорку өлчөмдөгү тестостерон көлөмүн азайышына шарт түзөт [].

Контролдук топтогу тестостерондун өлчөмү негизги топка караганда (18,6±1,0) жогору (20,5 ± 0,9). Тестостерон өлчөмүнүн алда канча жогору болуусу эркектердин репродуктивдүү функциясынын (сперматогонез жана жыныстык функция) абалы жакшы экендигинин далилдейт.

Жалпы жолунан алганда негизги топто ЛГ, пролактин өлчөмү контролдук топко салыштырмалуу алда канча жогору, ал эми тестостерондун төмөн экендиги байкала; ошол эле учурда ФСГ өлчөмү кандайдыр бир олуттуу айырмачылыктарды көрсөткөн эмес. Мунун өзү урук безинин коштондусундагы кисталык өзгөрүүлөргө байланыштуу негизги топтогу эркектердин тукум жаратуучу касиеттеринде өзгөрүүлөр болуп жаткандыгынан кабар берет.

Ошентип, изилдөө иштеринин жүрүшүндө урук безинин коштондусунун кисталык өзгөрүүлөрү менен жабыркаган репродуктивдүү курактагы бейтаптардын тукум жаратуучу касиетин баалап алуу урук безинин коштондусундагы кисталык өзгөрүүлөр фертилдүүлүккө таасир этерин көрсөттү. Ошондой эле ага олигоспермия, астенозооспермия, тератозоосперия жана ОАТ-синдрому түрүндө аныкталган патосперия далил боло алат жана мунун өзү максаттуу негиздеги коррекцияларды талап кылат.

#### **4.2. Сунушталган оперативдүү дарылоо методунун бейтаптардын тукум жаратуучу жөндөмүнө (фертильдүүлүк) тийгизген таасири**

Бул главада биз сунушталып жаткан методдун клиникалык натыйжалуулугу боюнча өткөрүлгөн баалоо иштеринин натыйжаларына токтолобуз. Аталган методдун максаты – бул стандарттык методдорго салыштырмалуу урук безинин коштондусунун кисталык өзгөрүүлөрү менен

жабыркашкан репродуктивдүү курактагы бейтаптардын тукум жаратуучу жөндөмүн сактап калуу жана калыбына келжандуу болуп саналат.

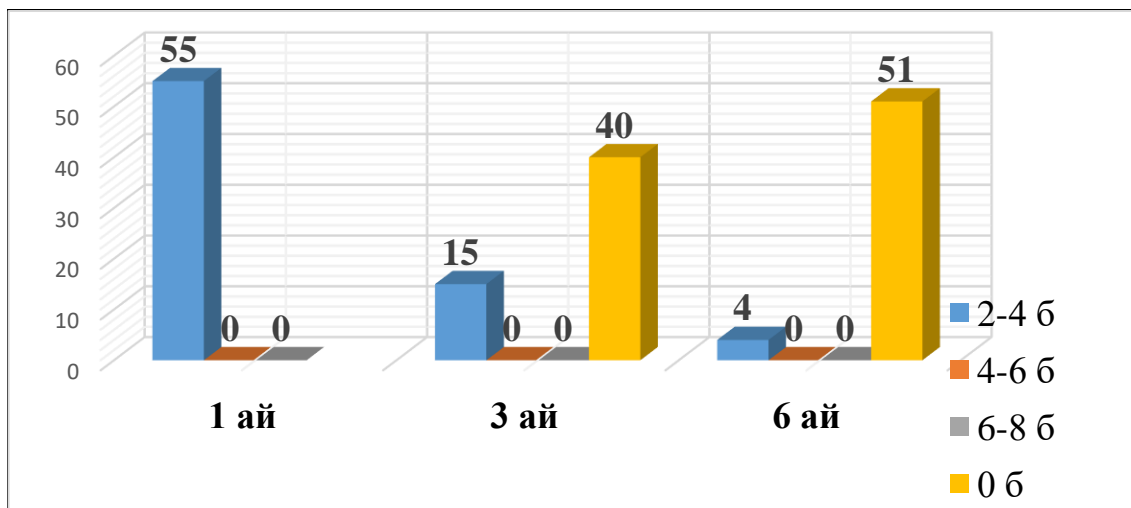
Бардыгы болуп 67 бейтапка операция өткөрүлгөн жана алардын ичинен клиникалык топтор түзүлгөн: сунушталган метод колдонулган негизги топ (33 бейтап) жана стандарттык метод болуп саналган ачык кистэктомия колдонулган контролдук топ (34 бейтап).

Биздин алдыбызда аталган методиканын артыкчылыктарын баалоо максаты болбогондуктан, биз оперативдүү мүнөздөгү кийлигишүүлөрдөн кийинки фертилдүүлүккө баа берүү иштерин 1, 3, 6 айдан жана бир жылдан кийин жүргүздүк.

Белгилей кетчү нерсе, операция иштерин аткаруунун узактыгы, кансыроолордун көлөмүндө жана интраоперациялык өтүшүп кетүүлөрдүн келип чыгуусунда, операциядан кийинки дарылоо иштеринде олуттуу айырмачылыктар орун алган эмес.

Операция өткөрүлгөндөн 1 айдан кийин келип кайрылышкан бейтаптар операция болгон жердеги жараат тушунда ар кыл интенсивдүүлүктө болуп жаткан оору сезиминин болуп жаткандыгы, куулук органдарында жана урук түтүкчөсүндө дискомфорттун бар экени, куулуктун асимметриялуу экендиги, оору сезиминин күчөп кетүү коркунучунан улам толук кандуу жыныстык катнаш болбой жаткандыгы тууралуу айтышкан.

ВАШ шкаласы ар бир бейтапка индивидуалдуу түрдө кайрылып, болуп жаткан оору сезимдеринин мүнөзүн баалап алууга мүмкүнчүлүк түзгөн. Бул аракеттердин натыйжасында сунушталган методиканын негизинде операция болушкан бейтаптардын бардыгында (100%) бир айдан кийин оору сезимдеринин дагы деле болуп жаткандыгы аныкталса (4.1.2-сүрөт), 3 ай өткөндөн кийин алардын дээрлик 92,7%да оору синдрому токтогондугу аныкталган (0 ВАШ). Контролдук топтогу 42,6% бейтаптарда оору сезими күч экендиги (6-8 ВАШ), 57,4%да оору сезими орточо интенсивдүү мүнөздө (4-6 ВАШ), ал эми 60,7%да оору сезими билинер-билинбес (2-4 ВАШ) мүнөздө экендиги аныкталган.



4.2.1-сүрөт – Негизги топтогу урук безинин кистасы менен жабыркаган бейтаптардын операциядан кийинки оору синдромунун интенсивдүүлүгүн ВАШ боюнча баалоо.

Контролдук топтогу адамдарда интенсивдүү мүнөздөгү оору сезиминин сакталып калуусу, биздин оюбузча, урук безинин коштондусундагы кистаны кабыгынан ажыратуу методикасы аркылуу операция өткөрүү учурунда урук безинин коштондусунун травматизация болуусу менен байланыштуу. Мисалы, операция өткөрүлгөндөн кийинки алгачкы суткаларда контролдук топтогу 12 бейтапка (19,7%) ар бир 8 саат, 16 бейтапка (26,2%) ар бир 12 саат сайын, 33 бейтапка (28,4%) бир жолу оору сезимин басаңдатуучу терапия өткөрүү талап кылынган; экинчи суткада 12 сааттан кийин 11 бейтапка (9,5%), 17 бейтапка (27,9%) бир жолу жасалса, үчүнчү суткада 9 бейтапка (14,8%) – бир жолу өткөрүлгөн.

Иштелип чыккан схема боюнча операциядан кийин ацеклофенак алышкан негизги топтогу бейтаптар дээрлик оору сезимин байкашкан эмес, алардын ичинен бар болгону 6 гана бейтап (10,9%) күнүнө эки жолу оору сезимин басаңдатуучу дары каражаттарын алышса, 12 бейтап (21,8%) – бир суткада бир жолу, 3 бейтап (5,5%) экинчи суткада бир жолу алышкан.

Операциядан кийинки ар кайсы мөөнөт ичинде «Бовгиалуронидазы азоксимер» препаратын баалоо үчүн 1-6 ыайдан кийин 108 (%) бейтаптын

спермограммалык көрсөткүчтөрү изилдөөгө алынган, алардын ичинен 51 бейтап (47,2%) негизги топтогулар жана 57 (52,8%) бейтап контролдук топтогулар.

«Бовгиалуронидаза азоксимер» препараты менен дарылоо процессинин жүрүшүндө эякуляттын жалпы көрсөткүчтөрү кыйла жакшырган. Ошондой эле дарылоо иштеринин таасири алдында сперматозоиддердин жалпы санынын жана кыймылдуу сперматозоиддердин санынын көбөйүүсү, эякулят көлөмүнүн өсүүсү байкалган (4.2.1-таблица).

4.2.1-таблица – дарылоо иштери аяктагандан 1 ай өткөндөн кийинки спермограмма жыйынтыгы (M±m)

Көрсөткүчтөр	Салыштырма топтор			
	Дарылоого чейин (n = 67)	негизги (n = 33)	контролдук (n = 34)	P
Эякуляттын өлчөмү, мл	3,2±1,7	4,4±1,2	2,5±1,7	
pH, бирд.	6,8±0,8	7,7±1,1	6,9±0,3	
Сперматозоиддердин жалпы саны, эякулятта млн.	231±1,4	420,6±5,8	184,4±5,1	
1 мл өлчөмдөгү сперматозоиддердин концентрациясы, млн./мл	72,3±1,2	130,6±5,8	93,7±4,6	
Жандуу сперматозоиддердин саны, %	45,2±0,2	77,6±5,0	55,5±4,2	
Прогрессивдүү-кыймылдуу сперматозоиддер (A+B), %	44,8±1,1	59,2±0,8	50,1±1,4	
Сперматозоиддердин кадыресе формалары,%	66,7±0,12	82,7±5,4	62,7±4,7	
Адатташ тыш формалар %	33,3±0,1	17,3±1,2	37,3±0,9	
3 сааттан кийин өлбөй, жандуу калган сперматозоиддердин үлүшү %	29,7±0,11	37,2±1,11	31,4±4,1	
Фаррис индекси	117,9±0,2	136,4±0,4	121,2±0,12	
Кюгердин индекси	2,1±0,5	4,7±1,2	1,7±0,9	

Иштелип чыккан методика боюнча өткөрүлгөн комбинацияланган дарылоодон 1 айдан кийин негизги топтогу бейтаптардын эякулятасынын

көлөмү, 1 мл өлчөмүндөгү сперматозоиддердин саны статистикалык түрдө гана эмес, иш жүзүндө дагы көбөйгөн. Мисалы, салыштырмалуу топтордо жандуу сперматозоиддердин саны көбөйүп, бир эле мезгилде көрсөткүчтөр жакшырган.

Негизги топтогу бейтаптарга жүргүзүлгөн байкоо иштеринин 50,7%да сперматозоиддердин санынын жана эякулята көлөмүнүн азайгандыгы, морфологиясынын бузулгандыгы байкалган. Мындай бузулуулар ЭК менен жабыркашкан бейтаптарды комплекстүү дарылоо боюнча тактикалык ыкмаларды иштеп чыгуу жолу аркылуу жолго коюлган.

Операциядан 1 ай өткөндөн кийин 8 (16,7%) бейтапта аныкталган патоспермияны эске албаганда текшерүүдөн өткөн 51 (90,2%) бейтаптын ичинен 43 бейтаптын (84,3%) спермограммасынын көрсөткүчтөрү нормада экендиги аныкталган. Дарылоо иштериндеги мындай факт бейтаптарды «Бовгиалуронидаза азоксимер» препаратын ректалдык суппозиторий түрүндө киргизүү аркылуу дарылоо туруктуу жана натыйжалуу эффект менен коштолгондугунан кабар берет.

Белгилүү болгондой бүтүндөй сперматогенез процесси 64 суткадан 72 суткага чейинки мөөнөттү камтыйт. Бирок, ошол эле учурда сперматозоиддер эякуляцияланганга чейин урук безинин коштондусунда (эпидидимисте) “жетилип” алуусу же “уйку” абалында болуусу мүмкүн, ушундан улам биз 3 айдан кийин эякулятка анализ өткөрдүк (4.2.2-таблица).

4.2.2-таблица – Дарылоо иштеринен 3 ай өткөндөн кийинки спермограмманын жыйынтыктары (M±m)

Көрсөткүч	Салыштырмалуу топтор			
	Дарылоого чейин (n = 67)	негизги (n = 33)	Контролдук (n = 34)	P
Эякуляттын көлөмү, мл	3,2±1,7	4,4±1,2	3,5±1,7	
pH, бирд.	6,8±0,8	7,1±0,4	6,9±1,2	
Сперматозоиддердин жалпы саны, эякултагы млн.	231±1,4	320,6±5,8	179,4±2,1	
1 мл. Эякуляттагы сперматозоиддердин концентрациясы, млн/мл.	72,3±1,2	160,6±5,8	123,7±4,6	

4.2.2-таблицанын уландысы

Жандуу сперматозоиддердин саны, %	45,2±0,2	77,6±5,0	55,5±4,2	
Прогрессивдүү-кыймылдуу сперматозоиддер (А+В), %	44,8±1,1	52,8±0,1	44,7±0,7	
Сперматозоиддердин кадыресе формалары,%	66,7±0,12	85,7±1,2	60,8±3,1	
Адатташ тыш формалары	33,3±0,1	17,3±1,2	37,3±0,8	
3 сааттан кийин дагы деле болсо жандуу боюнча калган сперматозоиддердин үлүшү %	29,7±0,11	44,8±1,12	36,4±0,6	
Фаррис индекси	117,9±0,2	201,0±1,3	116,2±0,5	
Крюгер индекси	2,1±0,5	4,7±1,4	1,7±1,11	

Операциядан 3 ай өткөндөн кийин контролдук топтогу 31 (54,4%) бейтапта нормоспермия орун алса, 24 (42,1%) бейтапта сперматозоиддердин жалпы санынын, морфологиясынын жана кыймылдуулугунун азайышы түрүндө патоспермия орун алгандыгы байкалган. Алардын ичинен 5 (8,8%) бейтаптын спермограммалык көрсөткүчтөрүндө өзгөрүүлөр курч мүнөздөгү эпидидимит жана орхоэпидидимит түрүндөгү операциядан кийинки өтүшүп кетүүлөр жана урук безинин кыртышындагы реактивдүү сары суу оорусу менен байланыштуу болсо, 19 (33,3%) бейтаптагы өзгөрүүлөр УДИ жана генитографиялык маалыматтар боюнча сперматозоиддердин өткөргүчтүгүнүн бузулуусуна мүнөздүү болгон.

6 айдан кийин спермограмманы баалоо учурунда (4.2.3-таблица) негизги топтогу бейтаптардын спермограммалык көрсөткүчтөрү туруктуу түрдө жакшыргандыгы байкалган.

4.2.3-таблица – Дарылоо иштеринен 6 ай өткөндөн кийинки спермограмманын жыйынтыктары (M±m)



Көрсөткүчтөрү	Салыштыруу топтору			
	дарылоого чейин (n = )	негизги (n = 33)	контролдук (n = 34)	P
Эякуляттын көлөмү, мл	3,2±1,7	4,1±0,8	3,7±1,2	
pH, бирд.	6,8±0,8	7,4±1,11	7,0±0,3	
Сперматозоиддердин жалпы саны, эякултагы млн.	231±1,4	423,2±0,7	299,5±1,14	
1 мл. Эякуляттагы сперматозоиддердин концентрациясы, млн/мл.	72,3±1,2	98,3±0,4	80,2±1,3	
Жандуу сперматозоиддердин саны, %	45,2±0,2	68,7±2,1	51,2±0,4	
Прогрессивдүү-кыймылдуу сперматозоиддер (A+B), %	44,8±1,1	58,7±0,6	49,8±1,2	
Сперматозоиддердин кадыресе формалары,%	66,7±0,12	87,4±1,4	71,2±0,4	
Адатташ тыш формалары	33,3±0,1	12,6±0,4	28,8±1,5	
3 сааттан кийин дагы деле болсо жандуу боюнча калган сперматозоиддердин үлүшү %	29,7±0,11	52,5±1,6	33,4±1,2	
Фаррис индекси	117,9±0,2	328,7±1,1	124,6±0,8	
Крюгер индекси	2,1±0,5	6,9±1,4	2,5±0,6	

46 бейтапта (90,2%) нормоспермия жана 5 бейтапта (9,8%) патоспермия аныкталган. Ошентип, эякулят көлөмүнүн көрсөткүчтөрү  $4,1 \pm 0,8$  мл чейин, сперматозоиддердин саны 1 миллилитрде  $98,3 \pm 0,4$  млн чейин, эякуляттагы сперматозоиддердин жалпы саны  $423,2 \pm 0,7$  млн, жандуу сперматозоиддердин саны -  $68,7 \pm 2,1$  %га чейин, нормалдуу морфологиялык сперматозоиддердин саны -  $87,4 \pm 1,4$  %га чейин өскөн.

Сперматозоиддердин агглютинациясы жана агрегациясы байкалган эмес, лейкоциттердин саны – бирдей.

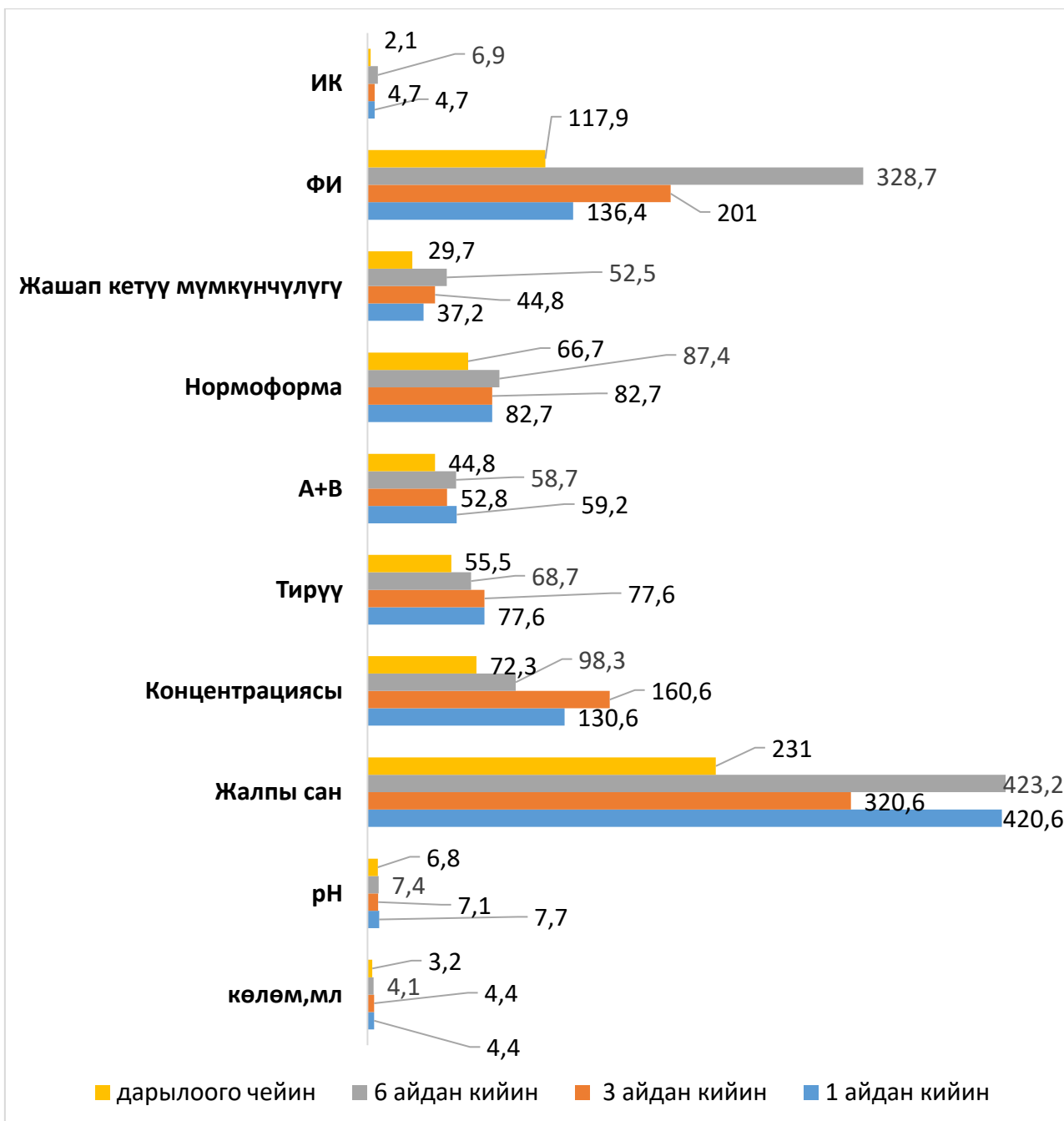
Операциядан 6 ай өткөндөн кийин негизги топтогу 21 (36,8%) бейтапта патоспермия сакталып калгандыгы белгилүү болгон, бирок эки клиникалык топтогу бейтаптар арасында жүргүзүлгөн салыштырма бааны карап көрсөк анда операциядан 1-6 айдан кийин спермограмма көрсөткүчтөрү изилдөөнүн негизги

критерийлери боюнча бири-биринен айырмалангандыгын көрүүгө болот; бул ЭК менен жабыркаган бейтаптарды ( $p < 0,05$ ) дарылоонун комплекстүү схемасына «Бовгиалуронидаза азоксимер» препаратын кошуу тууралуу чечимдин туура болгондугун далилдейт.

Контролдук топтогу бейтаптардын эякулятасынын 6 ай өткөндөн кийинки көлөмдүк көрсөткүчтөрү  $3,7 \pm 1,2$  мл чейин, 1 мл өлчөмүндөгү сперматозоиддердин саны  $80,2 \pm 1,3$  млн чейин, жандуу сперматозоиддердин саны  $51,2 \pm 0,4$  % чейин, эякуляттагы сперматозоиддердин жалпы саны  $299,5 \pm 1,14$  млн чейин, нормалдуу морфологиялуу сперматозоиддердин саны  $71,2 \pm 0,4$  %га чейин көбөйгөн.

Урук безинин коштондусуна ЭК компрессия фактору жокко чыгарылган соң негизги салыштырма топтогу бейтаптардын спермограммасынын көрсөткүчтөрү кыйла жакшырган; бирок операциядан кийинки узак мөөнөт ичинде пайда болгон патоспермия алынып салынган жана уруктук сыртка чыгаруучу жолдор боюнча сперматозоиддердин өтпөй калуусуна түздөн-түз тиешеси бар ЭК аймагындагы жиктик-склеротикалык өзгөрүүлөр, ошондой эле экскретордук тукумсуздук факторлорунун аныкталышы менен байланыштуу болгон (36,8% учурларда).

Салыштырмалуу аспектиде ар кандай мезгил ичинде алынган динамикадагы параметрлер 4.2.2-сүрөттө жана 4.2.4-таблицада берилген.



4.2.2-сүрөт – Негизги топтогу бейтаптардын эякулятынын ар кайсы учурлардагы көрсөткүчтөрү.

Негизги топтогу бейтаптардын эякулятындагы маанилүү параметрлер боюнча келтирилген сандардан дарылоо иштери башталгандан кийин сперма көлөмү көбөйгөндүгүн жана 1-3 айдын ичинде болжол менен 4,4 мл өлчөмүндө калгандыгын, бирок жарым жыл өткөн соң 4,1 мл чейин азайгандыгын көрүүгө болот. Бул дарылоо иштеринин сперманын көлөмүнө натыйжалуу эффект бергендигинен кабар берет.

pH сперма 1 айдан кийин 7,7 бирдикке чейин көтөрүлгөндүгүн көрүүгө болот жана бул нормалдуу щелочтук көрсөткүч болуп саналат, мындан соң 3 айдан өткөндөн кийин ал бир аз азайып (7,1 бирд.), 6 ай дегенде 7,4гө чейин көбөйгөн.

Мындай өйдө-төмөн болуу чөйрөдөгү өзгөрүүлөрдү көрсөтүшү мүмкүн, бирок жалпы жолунан алганда pH норма чегинде эле калган.

1 айдан кийин сперматозоиддердин жалпы санын кыйла көбөйгөндүгүн байкоого болот (420,6 млн.), мындан соң ал 3 ай болгондо азайып (320,6 млн.), бирок 6 ай болгондо 423,2 миллионго чейин көбөйгөн.

Сперматозоиддердин концентрациясынын параметрлеринде дагы ушундай эле кубулушту байкаого болот; 3 ай ичинде ал 72,3 төн 160,6 миллионго чейин көбөйүп, кийинчерээк, тагыраак айтканда 6 ай ичинде 98,3 миллионго азайган. Дарылоо иштеринин башында көбөйүп, бирок 6 айдан кийин азаюусу спайкалык-жиктик процесстердин өөрчүүсү өндүү көйгөйлөр менен байланыштуу болуусу ыктымал. Бирок контролдук топ менен салыштырмалуу аспектиден туруп көрсөткүч алда канча жогору экендигин ( $P \leq 0,05$ ) белгилей кетмекчибиз.

Жандуу сперматозоиддердин үлүшү (55,5%) көбүп, 3 айдан кийин дагы туруктуу боюнча калган (77,6%), бирок 6 айдан кийин (68,7%) азайган жана салыштырмалуу аспект алганда контролдук топтун көрсөткүчүнөн жогору болгон.

1 айдан кийин - 59,2%, 3 айдан кийин - 52,8% жана жарым жылдан кийин 58,7% деңгээлинде өйдө-төмөн болгондугу байкалган менен кыймылдуу жана кадыресе формадагы сперматозоиддердин пайызы дарылоо иштери башталгандан кийин жогорулаган (дарылоого чейин 44,8%). Жалпы жолунан алганда динамика оң натыйжалуу бойдон калган.

Сперматозоиддердин морфологиясынын байкалаарлык түрдө жакшырганын (дарылоого чейин – 66,7%) белгилебей кетүүгө болбойт жана 6 ай ичинде өзгөчө байкалган (87,4%). Бул дарылоонун туруктуу жана оң натыйжасын көрсөтөт.

Эякуляциядан 3 саат өткөндөн кийинки сперматозоиддердин кыймылда болуу мүмкүнчүлүгү бардык этаптарда жана 3 ай бою 29,7% дан 44,8% га чейин көбөйгөн жана 6-айда 52,5%га жеткен. Бул оперативдүү дарылоодон кийинки

тукум жаратуу мүмкүнчүлүгүнүн (фертильность) баалоонун маанилүү көрсөткүчү болуп саналат.

Баштапкы абалга салыштырганда (117,9) Фарристин индекси 3 айдан кийин 136,4төн 201ге чейин көбөйгөн жана мунун өзү сперманын саны менен сапатынын жакшыргандыгын көрсөтөт, жарым жылдан кийин уруктандыруунун орточо көрсөткүчү 328,7ни түзгөн.

Мындай маалыматтар Крюгер формуласын эсептеп чыгуунун натыйжасында алынган.

Ошентип, оперативдүү дарылоонун сунушталган методу колдонулган негизги топтогу бейтаптардан алынган маалыматтар дарылоо иштери өткөрүлгөндөн кийин сперманын санынын жана сапатынын көпчүлүк параметрлери кыйла жакшыргандыгын көрүүгө болот. Бул сунушталган терапиянын клиникалык натыйжалуулугун көрсөтөт. Сперманын көлөмү, концентрациясы, уруктануу мүмкүнчүлүгү өндүү негизги көрсөткүчтөр айрыкча 1 жана 6 айдан кийин оң натыйжалуу динамиканы көрсөтөт. Бирок маалыматтардын ичиндеги айрым бир өйдө-төмөн болууларга (мисалы, 6 айдан кийин сперматозоиддердин концентрациясынын азайышы ) көңүл буруу абзел, өз кезегинде алар анализ жүргүзүүнү, дарылоо иштерин жакшыртууну жана бир канча мөөнөт өткөндөн кийин кайрадан изилдөө иштерин өткөрүүнү талап кылат.

Ошондой эле стандарттык терапиядан кийин деле көрсөткүчтөрдүн жакшыргандыгы байкалат, бирок салыштыра келгенде негизги топтун көрсөткүчтөрү жакшы (4.2.4-таблица).

Алынган маалыматтардан бейтаптардын дарылоого чейинки жана андан кийинки спермограммасынын параметрлеринин өзгөргөндүгүн көрүүгө болот; ал салыштырма топтордо ар кайсы мөөнөт ичинде өткөрүлгөн (1 ай, 3 ай жана 6 ай).

Төмөндө биз негизги параметрлерди карап чыгабыз. Дарылоо иштерине чейинки эякуляттын орточо көлөмү 3,2 мл түзгөн ( $\pm 1,7$  мл). Бир айдан кийин эякулят 4,4 мл ( $\pm 1,2$ ) чейин чоңойгон, мунун өзү сунушталган методдун эффективдүүлүгүнөн кабар берет.

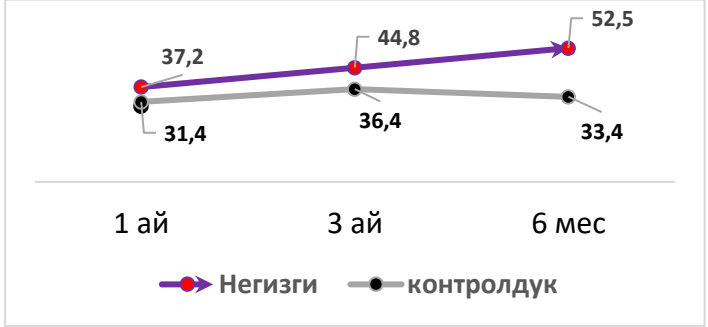
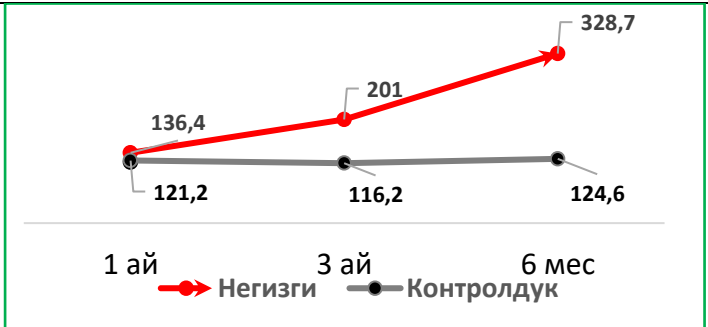
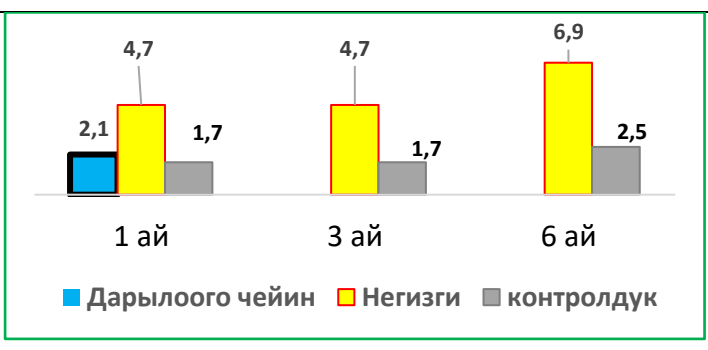
4.2.4-таблица – Дарылоодон кийин салыштыруу иштери өткөрүлүп жаткан топтордогу эякуляттын ар кандай мезгил аралыгындагы көрсөткүчтөрү

Параметрлер	Мөөнөтү	негизги топ	контролдук топ	Р	Диаграмма
Эякулят өлчөмү, мл	дарылоого чейин	3,2±1,7			<p>1 ай                      3 мес                      6 ай</p> <p>—●— Дарылоого чейин —●— Негизги —●— контролдук</p>
	1 ай	4,4±1,2	2,5±1,7		
	3 ай	4,4±1,2	3,5±1,7		
	6 ай	4,1±0,8	3,7±1,2		
рН, бирд.	дарылоого чейин	6,8±0,8			<p>1 ай                      3 ай                      6 ай</p> <p>—●— Дарылоого чейин —●— негизги —●— контролдук</p>
	1 ай	7,7±1,1	6,9±0,3		
	3 ай	7,1±0,4	6,9±1,2		
	6 ай	7,4±1,11	7,0±0,3		
Сперматозоиддердин жалпы саны, эякулятта млн.	дарылоого чейин	231±1,4			<p>1 ай                      3 ай                      6 ай</p> <p>—●— Дарылоого чейин —●— Негизги —●— контролдук</p>
	1 ай	420,6±5,8	184,4±5,1		
	3 ай	320,6±5,8	179,4±2,1		
	6 ай	423,2±0,7	299,5±1,14		

4.2.4-таблицанын уландысы

1 мл. Эякуляттагы сперматозоидде рдин концентрациясы , млн/мл.	дарылого чейин	72,3±1,2			
	1 ай	130,6±5,8	93,7±4,6		
	3 ай	160,6±5,8	123,7±4,6		
	6 мес	98,3±0,4	80,2±1,3		
Жандуу сперматозоидде рдин саны, %	дарылого чейин.	45,2±0,2			
	1 ай	77,6±5,0	55,5±4,2		
	3 ай	77,6±5,0	55,5±4,2		
	6 мес	68,7±2,1	51,2±0,4		
Прогрессивдүү- кыймылдуу сперматозиддер (А+В), %	дарылого чейин	44,8±1,1			
	1 ай	59,2±0,8	50,1±1,4		
	3 ай	52,8±0,1	44,7±0,7		
	6 ай	58,7±0,6	49,8±1,2		
Сперматозиддер дин кадыресе формалары,%	дарылого чейин	66,7±0,12			
	1 ай	82,7±5,4	62,7±4,7		
	3 ай	85,7±1,2	60,8±3,1		
	6 ай	87,4±1,4	71,2±0,4		

4.2.4-таблицанын уландысы

3 сааттан кийин дагы деле болсо жандуу боюнча калган сперматозоиддердин үлүшү %	дарылого чейин	29,7±0,11		
	1 ай	37,2±1,11	31,4±4,1	
	3 ай	44,8±1,12	36,4±0,6	
	6 ай	52,5±1,6	33,4±1,2	
Фаррис индекси	дарылого чейин	117,9±0,2		
	1 ай	136,4±0,4	121,2±0,12	
	3 ай	201,0±1,3	116,2±0,5	
	6 ай	328,7±1,1	124,6±0,8	
Крюгер индекси	дарылоого чейин	2,1±0,5		
	1 ай	4,7±1,2	1,7±0,9	
	3 ай	4,7±1,4	1,7±1,11	
	6 ай	6,9±1,4	2,5±0,6	



Белгилей кетчү нерсе, 3 айдан кийин негизги топтогу көлөм 4,4 мл, ал эми контролдук топто 3,5 мл өлчөмүндө болгон. Ал эми 6 айдан кийин көлөм биринчи топто бир аз, тагыраак айтканда 4,1 мл чейин төмөндөсө, экинчи топто ал 3,7 мл түзгөн.

Эгерде дарылоого чейин рН орточо эсеп менен алганда  $6,8 \pm 0,8$  болсо, 1 айдан кийин ал негизги топто  $7,7 \pm 1,1$  чейин көбөйгөн, контролдук топто ал  $6,9 \pm 0,3$  ( $P \leq 0,05$ ) түзгөн жана айырма анчалык чоң болбогондугуна карабастан, эякуляттын кычкыл чөйрөсүн таасын көрсөткөн. Жалпы жолунан алганда, рН көрсөткүчү өйдө-төмөн болгон менен байкоо жүргүзүлүп жаткан мезгил аралыгында нейтралдуу (бейтарап) деңгээлга жакын боюнча калган.

Дарылоо иштерине чейин эякуляттагы сперматозоиддердин жалпы саны 231 миллионду түзгөн ( $\pm 1,4$ ). 1 айлык мөөнөт ичинде сандын алда канча көбөйгөндүгүн көрүүгө болот – негизги топто ал 420,6 млн ( $\pm 5,8$ ), ошол эле учурда анын контролдук топто кыйла аз экендигин көрүүгө болот - 184,4 млн ( $\pm 5,1$ ), башкача айтканда 2,3 эсе аз. Ал эми 3 айдан кийин көрсөткүч негизги топто 320,6 млн. чейин жана экинчи топто 179,4 млн. чейин азайган менен бары бир бул көрсөткүч 1,8 эсеге жогору экендигин билдирген. Ошентип 6 ай өткөндөн кийин сперматозоиддердин саны мурдагы абалына кайтып келген – негизги топто ал – 423,2 млн. чейин жана контролдук топто – 299,5 млн. чейин ( $P \leq 0,05$ ).

Сперматозоиддердин концентрациясы дарылоого чейин 72,3 млн/мл ( $\pm 1,2$ ) түзгөн жана көбөйүүгө карата тенденция байкалган, негизги топто ал – 130,6 млн/мл болсо, салыштырмалуу топто ал 93,7 млн/мл. 3 ай өткөндөн кийин 160,6 млн/мл жетип, 6 ай ичинде 98,3 млн/мл чейин төмөндөө менен концентрациянын өйдө-төмөн болуусу байкалган.

Дарылоо иштерине чейин жандуу сперматозоиддердин үлүшү 45,2% ( $\pm 0,2$ ) болсо, жогоруда келтирилген көрсөткүчтөр сыяктуу эле 1 айдан кийин ал негизги топто 77,6 пайызга жеткен, ал эми контролдук топто 55,5 пайыздын тегерегинде калган. Бул көрсөткүчтөр 6 айдан кийин дагы жогору бойдон калуу менен биринчи топто 68,7 пайызды жана экинчи топто 51,2 пайызды түзгөн.

Прогрессивдүү мүнөздөгү кыймылдуу сперматозоиддер дарылоого чейин 44,8%ды түзгөн ( $\pm 1,1$ ). Дарылоо иштеринен кийин бул көрсөткүч негизги топто 59,2 пайызга, экинчи топто 50,1 пайызды түзгөн. Жалпы тенденциялар эки топто тең абал кыйла жакшыргандыгын көрсөтөт.

Дарылоо иштерине чейин сперматозоиддердин нормалдуу формаларынын көрсөткүчтөрү 66,7% ( $\pm 0,12$ ). Ал дарылоо иштеринен 1 айдан кийин негизги топто 82,7 пайызга чейин өскөн, бул көрсөткүч контролдук топто 62,7 пайызды түзгөн; 6 айдан кийин бул көрсөткүчтөр негизги топто 87,4 пайызга, ал эми экинчи топто – 71,2 пайызга чейин жакшыргандыгын көрүүгө болот.

3 сааттан кийин сперматозоиддердин кыймылда болуу аракетинде жакшы динамика байкалган жана ал байкоо жүргүзүү иштеринин бардык мөөнөттөрүндө негизги топто 37,2 пайыздан 52,5 пайызга, ал эми контролдук топто 31,4 пайыздан 33,4 пайызга чейин болгон; дарылоого чейин бул көрсөткүч контролдук топто 29,7%ды түзгөн ( $\pm 0,11$ ).

Белгилей кетчү нерсе, оң натыйжалуу динамиканы дагы байкоого болот (дарылоого чейин индекс  $117,9 \pm 0,2$ ни түзгөн) жана ИФ маалыматтарына ылайык ал 1 айдан кийин 136,4 кө чейин өсүп, негизги топто 6 ай ичинде 328,7ге чейин жеткен; бул контролдук топтогу көрсөткүчтөргө салыштырмалуу алда канча жогору.

Стандарттык методдун негизинде дарылоодон өтүшкөндөргө караганда сунушталган метод аркылуу дарыланып жаткан негизги топто ИК көрсөткүчтөрү 2 эсе жакшы (4,7 салыштырмалуу түрдө  $2,1 \pm 0,5$ ).

Ошентип, эякуляттын негизги критерийлери боюнча алынган маалыматтардан улам анда баштапкы абалына салыштырмалуу жакшы өзгөрүүлөр болгондугун көрүүгө болот, ошондой эле топтордун экөөндө тең жакшы көрсөткүчтөр бар экендигине карабастан контролдук топто ал кыйла төмөн экендигин белгилей кетүү абзел.

Жыйынтыктап айтканда, ЭК менен жабыркашкан бейтаптардын тукум жаратуучу касиетин баалоо боюнча биздеги жыйынтыктар урук безиндеги

кисталык өзгөрүүлөрдүн натыйжасында келип чыккан патоспермияны дарылоо боюнча кафедралык иштелменин сунушталып жаткан бул методу натыйжалуу, жеткиликтүү, аз чыгашалуу жана коопсуз метод экендигин айгинелейт. Ошондой эле, изилдөө иштеринин натыйжасында алынган биздеги жыйынтыктар көптөгөн изилдөөчүлөрдүн колундагы маалыматтар менен макулдашылгандыгын белгилей кетүүбүз зарыл [L.S. Low].

Жогоруда келтирилген маалыматтарга байланыштуу биз урук безинин коштондусунун кистасы менен жабыркаган контролдук топтогу операция болгон бейтаптын спермограммасындагы көрсөткүчтөрдүн бузулушу кистаны ажыратып алып чыгуу жана андан кийин урук безинин коштондусундагы дефекттик зонаны тигүүдө эпидидимис тканы жабыркаары, эпидидималдык түтүкчөнүн операциядан кийин тырыктар менен обструкциялануу тобокелдиги жогорулай тургандыгы менен байланыштуу деген бүтүмгө келдик.

Топтор аралык айырмачылыктарды баалоо «Бовгиалуронидаза азоксимер» препаратын интраоперациялык түрдө киргизүү урукту сыртка чыгаруучу түтүкчөлөрдүн тарып кетишин алдын алат жана экскретордук тукумсуздуктун өөрчүсүн төмөндөтөт, ошондой эле операциядан кийинки жаракаттын жиктик-склеротикалык процесстер зонасына бөлүктүк ооруну басаңдатуучу аракет көрсөтөт.

Сунуш кылынган методду колдонуунун клиникалык үлгүсүн келтиребиз.

*Бейтап А. 25 жашта (№10105 оору баяны) 20\_\_-жылдын 15-октябрында КР ССМнын алдындагы Улуттук госпиталдын Илимий урология борборунун Андрология бөлүмүнө жаткырылган. Клиникалык диагнозу: “Оң урук безинин коштондусунда кистанын орун алуусу”*

*Борборго жаткырылганда куулук органынын оң жагы шишимик тартып, басканда жана кара күч жумшоодо ооруп жаткандыгын айткан.*

*Анамнез боюнча: бейтаптын айтуусу боюнча бул көрүнүштүн пайда болгонуна 6 ай болгон. Тукумсуздук боюнча медициналык жардамга мурда кайрылган эмес.*

*Социалдык макамы: жогорку окуу жайынын студенти.*

*Репродуктивдүү макамы: үйлөнгөнүнө бир жыл болгон, балалуу болуша элек.*

*Объективдүү: жалпы абалы салыштырмалуу түрдө канааттандыраарлык.*

*Боюнунун узундугу – 172см, дене салмагы – 69кг, ДСИ – 23,3 (норма).*

*Дем алуу жана жүрөк-кан тамыр системасы жаатында патологиялык өзгөрүүлөр орун алган эмес. АКБ 120/70 мм рт ст, ЖЖЖ - 78 в мин., t тела - 36.5°C.*

*Заара бөлүп чыгаруучу система: бел аймагы симметриялуу, патологиялык өзгөрүүлөр орун алган эмес, бөйрөктөр пальпацияланбайт, сөөк-verteбралдык бурч боюнча ургулоо симптому эки тарабында тең оору сезимин жараткан жок, табарсык пальпацияланбайт, оору сезими жана дизуриялык бузулуулар жок.*

*Локалдык макам: куулук ассиметриялуу, териси өзгөрүлгөн эмес. Пальпациялоо учурунда оң урук безинин коштондусунун баши жагында оору сезими менен коштолгон 5,0 – 4,5 см өлчөмүндөгү шишик түрүндөгү жаралыштын бар экендиги байкалат. Коштондулар жана урук бездер эки тарабында тең так дифференцияланат, чоңойуп кеткен эмес.*

*Изилдөө иштеринин лаборатордук-инструменталдык методдору боюнча маалыматтар:*

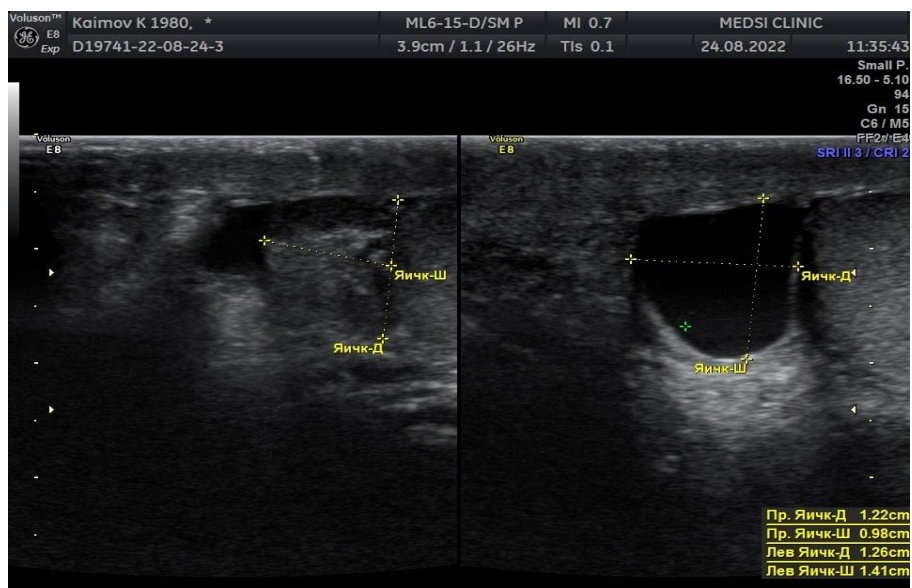
*ЖКА: эритроциттер -  $5.41 \times 10^{12}/л.$ ; гемоглобин – 155г/л.; гематокрит - 45%, түстүү көрсөткүч – 0.91; тромбоциттер – 199.7; лейкоциттер –  $3.7 \times 10^9/л.$ ; эозинофилдер - 1.0; нейтрофилдер – 3; базофилдер-1; лимфоциттер – 51; моноциттер – 10; СОЭ – 5мм/час.*

*ЖЗА: Түсү – саман түсүндө/ сары; тунуктугу – киргилт, белок -отр, салыштырмалуу тыгыздыгы - 1026, лейкоциттер – 3 бирдикке чейин, эритроциттер – аныкталган эмес.*

*Гормоналдык фон: ФСГ - 3.04 МЕ/л; ЛГ – 2.80 МЕ/л; пролактин – 280 МЕ/л; Тестостерон – 21 нмоль/л.*

*Цитокиндер: IL-6 кан сывороткасында -14,6 пг/мл; TNF-α - 15,5пг/мл.*

*Куулук органдарына УДИ өткөрүү (4.2-сүрөт.):*



4.2.3-сүрөт – 25 жаштагы А. аттуу бейтаптын ультрасонограммасы: урук безинин коштондусундагы киста (стрелка аркылуу анэхогенндүү кисталык маңыз көрсөтүлгөн).

*Оң урук безинин көлөмү - 40x21x40мм., сол урук безинин көлөмү - 38x21x36мм., оң урук безинин коштондусунун баш жагында 50x45мм өлчөмүндө анэхогенндүү мазмун бар экендиги байкалат.*

*Корутунду – Оң урук безинин коштондусунун баш жагындагы киста.*

*Спермограмма: вставить pdf формат реального заключения, например*

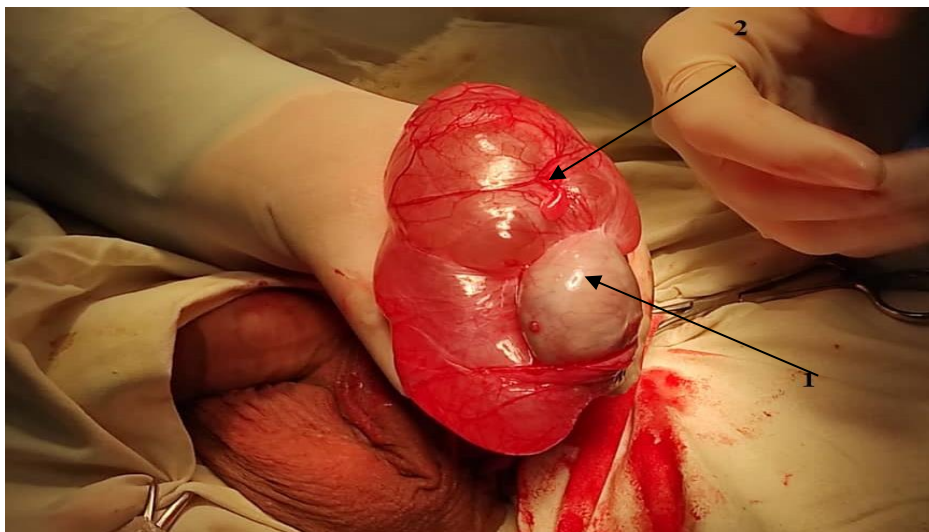
Фамилия И. О. \_\_\_\_\_ и/р

Показатели	Норма	Результат
Количество спермы	3-4 мл.	2,6 мл
Цвет	Серо-белый	н
Вязкость	0,1-0,5 см.	0,5 см
pH спермы	7,0-7,6	7,4
Время разжижения	10-30 мин.	н
Концентрация сперматозоидов	>60 млн/мл.	148 млн/мл
Число сперматозоидов в эякуляте	>150 млн.	384,8 млн
Количество живых сперматозоидов	80-90%	82,5%
Нормокинез (подвижные)	70-90%	69%
Гипокинез (слабоподвижные)	10-20%	13,5%
Дискинез (колебательное движение)	0%	
Нормальные сперматозоиды	80-85%	-
Патология головки <i>Мил. И.</i>	0-15%	2,7%
Патология тела	0-5%	-
Патология хвоста	0-5%	-
Клетки сперматогенеза	0,5-2%	-
Лейкоциты	До 10 в п/зр	уровень
Эритроциты	Единичные	-
Эпителий	Единичные	-
Лецитиновые зерна	Много	умерен
Спермаглютинация	Нет	+
Кристаллы бетхера	Нет	-
Спермофаги	Нет	-

Корутунду - Олигоастенозооспермия.

Иштелип чыккан методика боюнча Андрология бөлүмүндө макулдугуна ылайык бейтапка хирургиялык дарылоо өткөрүлгөн.

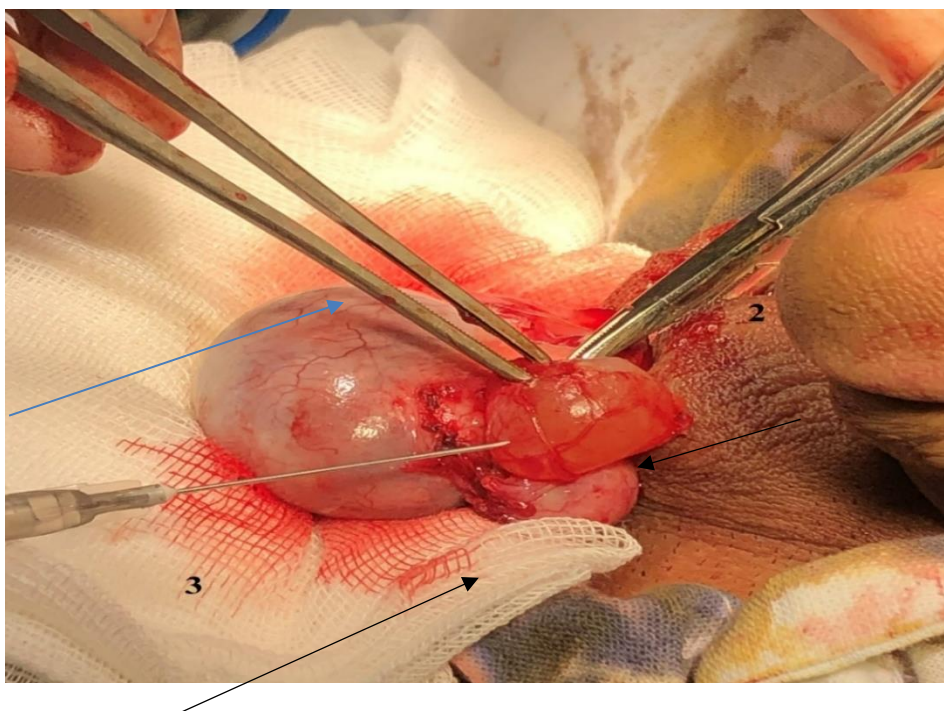Оперативдик дарылоо протоколу: операция өткөрүлө турган жерге бөлүктүк анестезия жасалгандан кийин куулукту дал ортосунан болжол менен 3,0 – 4,0 см өлчөмүндө жара тилинип, урук без коштондусу жана тиешелүү кистасы менен бирге бөлүнүп алынган (4.2-сүрөт)



4.2.4-сүрөт – Операциянын этаптары: Урук безин коштондусу (1) жана урук безинин коштондусунун кистасы менен (2) бөлүп чыгаруу.



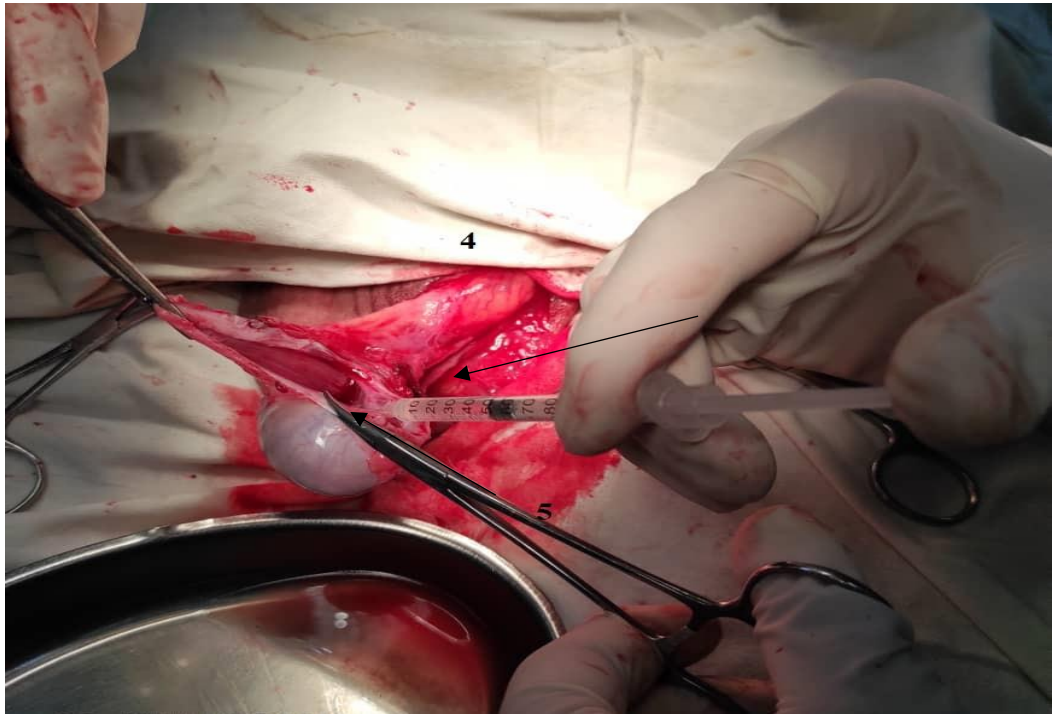
*Мындан соң морфогистологиялык изилдөөлөр үчүн инсулин шприцинин жардамы менен урук безинин коштондусундагы кистадан маңыз алынат дагы киста жара тилинет (4.2-сүрөт).*



4.2.5-сүрөт – Инсулин шприцинин жардамы менен (1) урук безинин коштондусундагы киста маңызын сордуруп алуу (2-сүрөт)

исправить на фото.

*Мындан соң жара тилинген кистанын кыртыштары «москит» аспабынын жардамы менен эки жакка жазылып алынган соң, инсулин шприци аркылуу урук безинин коштондусу менен кистанын бетинин чеги аркылуу урук безинин коштондусунун тканына «Бовгиалуронидазы азоксимер 3000 МЕ» ферментативдик эритиндиси куюлган (4.2-сүр.).*

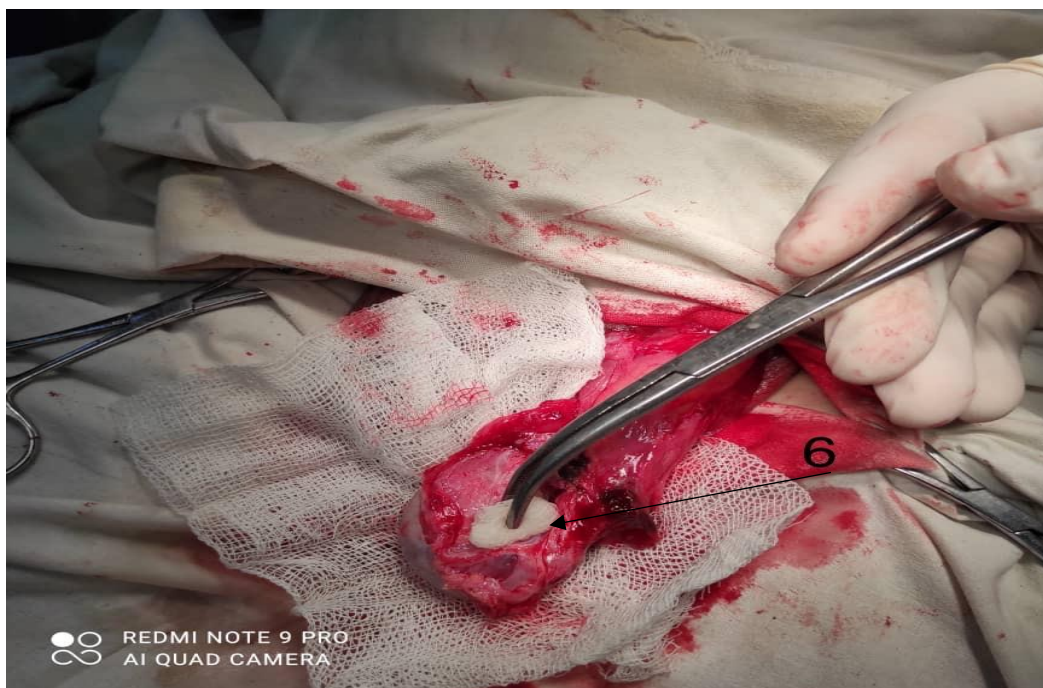


4.2.6-сүрөт – Операция этаптары: урук безинин коштондусундагы киста беттерин түздөө (1) жана бовгиалуронидаза азоксмер ферментативдик препаратын куюу (2)

*Кийинки этапта урук безинин коштондусу менен болгон чекте киста бети жара тилинип алынган соң кистанын коштондуда калган висцералдык бөлүгү аспап аркылуу түздөлүп алынып, 96%дык этил спирти менен тазаланып алынган, бул киста кыртышынын калдыктарына склерозирование өткөрүүгө шарт түзгөн (4.2-сүрөт).*

*Мындан соң операциядан кийинки жараат ордуна контролдук ревизия өткөрүлгөн, гемостаз. Урук беги коштондусу менен биргеликте куулук ичине салынгандан кийин суюктукту сыртка чыгаруучу желим түтүкчө орнотулуп, жараатка тигилип коюлган. Ошондой эле жараатка асептикалык таңгыч, ал эми куулукка суспензорий коюлган.*





4.2.7-сүрөт – Операция этаптары: Урук безинин коштондусунун кыртышында калган висцералдык бөлүктү 96% этил спирти менен жууп-тазалоо (таасир этүү)

*Визуалдык аналогдук шкаланы (ВАЖ) пайдалануу менен оору синдромуна анализ өткөрүлгөн. Аталган бейтаптын ооруксунуу сезими билинер-билинбес мүнөздө деп бааланган (2см = 2 балла).*

*Бейтапка операция өткөрүлгөндөн 3 сааттан кийин булчуң ичине 100 мг өлчөмүндө ацеклофенак куюлган, мындан кийин таблетка формасына которулган жана аны 7 ай бою күнүнө эки маал кабыл алган. Ошону менен бирге эле бейтап сордуруп алуучу максат менен 3 күндө 1 жолу бовгиалуронидаза азоксимер суппозиторий түрүндө кабыл алган (курс 10 суппозиторий).*

*Операция өткөрүлгөндөн кийин бейтап канааттандыраарлык абалда ооруканадан чыгарылган.*

*Жыйынтык: Операциядан бир ай өткөндөн кийин бейтап экинчи ирет текшерилген жана оорунун кандайдыр бир рецидивдери аныкталган эмес, ооруксунуу симптоматика тынсыздандырбайт, спермограмманын көрсөткүчтөрү жакшыргандыгы байкалган: сперматозоиддердин*

концентрациясы 15 млн. чейин жогорулаган., ошондой эле кыймылда болуу көрсөткүчтөрү жакшыргандыгы байкалган: жалпы кыймыл 40%га чейин, прогрессивдүү кыймыл 32%га чейин көбөйгөн.

### **Стандарттык дарылоонун клиникалык үлгүсү.**

23 жаштагы К. аттуу бейтап (№ 10430 оору баяны) КР ССМнын алдындагы Улуттук госпиталдын Республикалык илимий урология борборунун жалпы урология бөлүмүнө жаткырылган. Диагнозу: сол урук безинин коштондусундагы киста.

Ооруканага келгенинде куулук органынын сол жарымы такай мүнөздө сыздап ооруп жаткандыгын айткан.

Анамнезде көрүнүп тургандай бейтапты 8 айдан бери оору сезими тынчын алып келген, 4 ай мурда №4 ҮМБнын уролог-дарыгерине кайрылган жана ал жерде урук безинин коштондусунда өтө чоң эмес өлчөмдөгү (20x35 мм) киста бар экендиги аныкталган соң, диспансердик байкоодо болгон.

Социалдык макамы: жогорку окуу жайынын студенти.

Репродуктивдүү макамы: 1,5 жыл мурда үйлөнгөн, балдары жок.

Объективдүү: жалпы абалы салыштырмалуу түрдө канааттандыраарлык.

Боюнун узундугу – 176 см, дене салмагы – 55кг, ДМИ – 21 (норма).

Дем алуу жана жүрөк-кан тамыр системасы жаатында патологиялык өзгөрүүлөр орун алган эмес. АКБ 120/70 мм рт ст, ЖЖЖ - 78 в мин., t тела - 36.5<sup>0</sup>С.

Заара бөлүп чыгаруучу система: бел аймагы симметриялуу, патологиялык өзгөрүүлөр орун алган эмес, бөйрөктөр пальпацияланбайт, сөөк-verteбралдык бурч боюнча ургулоо симптому эки тарабында тең оору сезимин жараткан жок, табарсык пальпацияланбайт, оору сезими жана дизуриялык бузулуулар жок.

Локалдык макам: куулук ассиметриялуу, териси өзгөрүлгөн эмес. Пальпациялоо учурунда сол урук безинин коштондусунун баш жагында оору

сезими менен коштолгон 20 x 35мм өлчөмүндөгү шишик түрүндөгү жаралыштын бар экендиги байкалат.

Изилдөө иштеринин лаборатордук-инструменталдык методдору боюнча маалыматтар:

ЖКА: эритроциттер -  $4.41 \times 10^{12}/л.$ , гемоглобин – 150г/л., гематокрит - 43%, түстүү көрсөткүч – 0.91, тромбоциттер – 200.7, лейкоциттер –  $4.7 \times 10^9/л.$ , эозинотилдер - 1.0; нейтрофилдер – 35, базофилдер - 1, лимфоциттер – 51, моноциттер – 10, СОЭ – 7мм/саат.

ЖЗА: Түсү – саман түсүндө/ сары; тунуктугу – киргилт, белок -отр, салыштырмалуу тыгыздыгы - 1020, лейкоциттер – бирин-экин гана, эритроциттер – аныкталган эмес.

Гормоналдык фон: ФСГ - 4.04 МЕ/л, ЛГ – 3.80 МЕ/л, пролактин – 290 МЕ/л, Тестостерон – 23 нмоль/л.

Цитокиндер: ИЛ-6 кан сывороткасында -14,2 пг/мл; TNF-α - 15,1пг/мл.

Корутунду – Олигозооспермия.

#### **Спермограмма:**

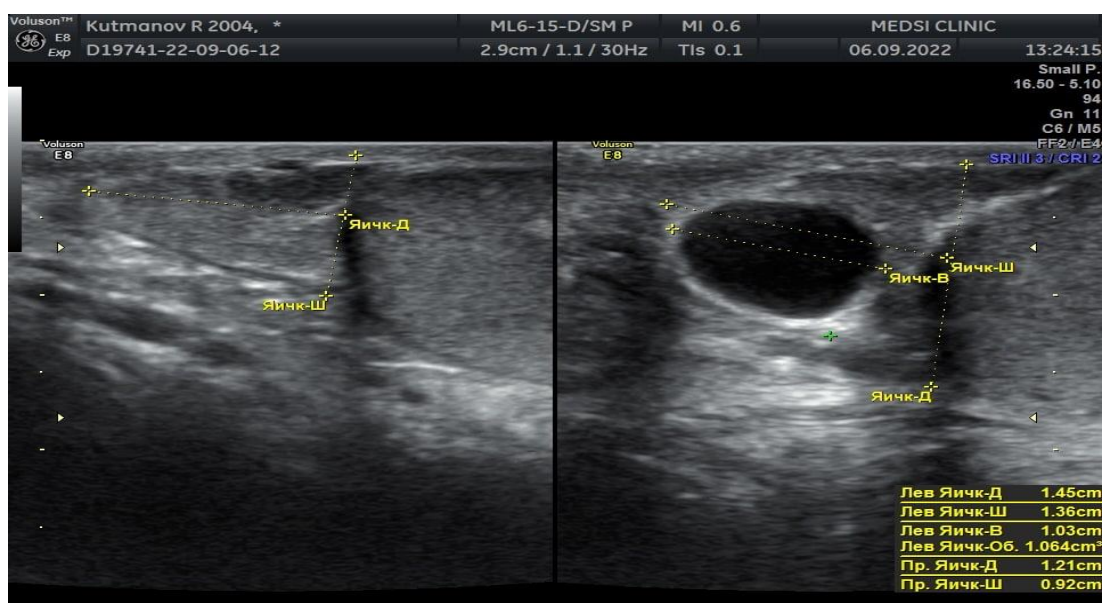
Саны	4.0 мл.
Түсү	Боз – ак
Киргилттиги	Киргилт
Суюлуу убактысы	15 сек.
Илээшкектиги	0.3 см.
Жыты	Спермин
РН	8.0
1 мл. Өлчөмүндөгү сперматозоиддердин концентрациясы	9.0 млн.
Сперматозоиддердин жалпы саны	30 млн.
Жандуу сперматозоиддердин саны	60%
Жансыз сперматозоиддердин саны	40%
Жалпы кыймылдуулугу	45%

Прогрессивдүү кыймылдуулугу	32%
Сперматозоиддердин кадыресе формалары	85%
Баш бөлүгүнүн патологиясы	5%
Денечесинин патологиясы	3%
Куйругунун патологиясы	4%
Аралаш патология	3%
Сперматогенез клеткалары	3.0%
лейкоциттер	1-1%

*Куулук органдарын УДИде текшерүү учурунда (4.2-сүрөт): Оң урук безинин көлөмү - 39x20x40мм., сол урук безинин көлөмү - 38x20x35мм., оң урук безинин коштондусунун баш жагында 20x35мм өлчөмүндө анэхогендүү маңыз бар экендиги байкалат. Корутунду: сол урук безинин коштондусунун башында киста.*

*Урук безинин коштондусундагы киста боюнча УДИ маалыматтары (стрелка аркылуу анэхогендүү кистоздук маңыз көрсөтүлгөн).*

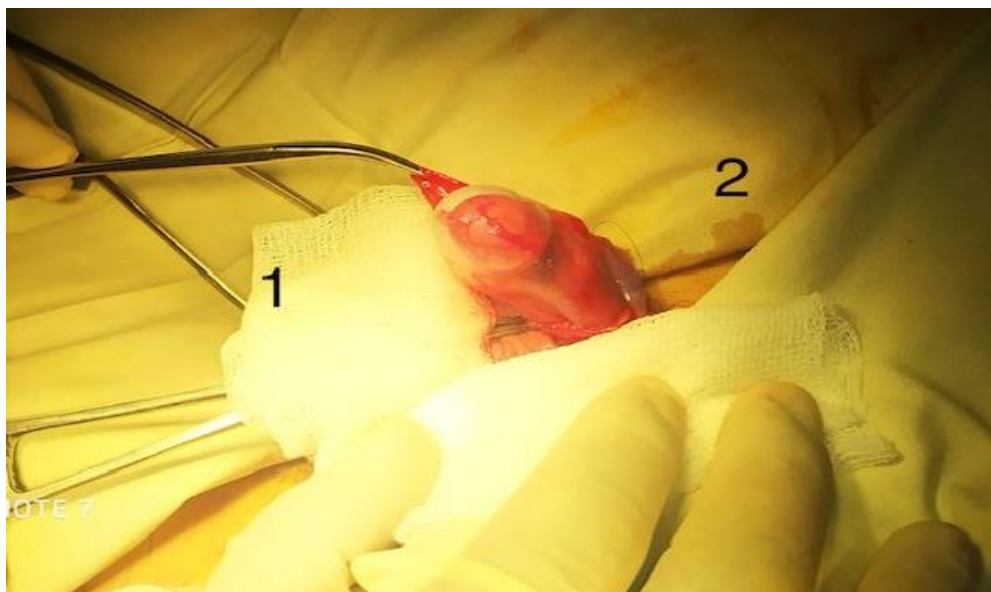
*Заменя фото, это повтор с примера выше!!!*



4.2.8-сүрөт – 25 жаштагы А. аттуу бейтаптын ультрасонограммасы: урук безинин коштондусундагы киста (стрелка аркылуу анэхогендүү кисталык маңыз көрсөтүлгөн).

*Бейтапка урук безинин коштондусунун башындагы кистаны энуклеациялоонун стандарттуу ыкмаларын колдонуу менен хирургиялык дарылоо сунушталган.*

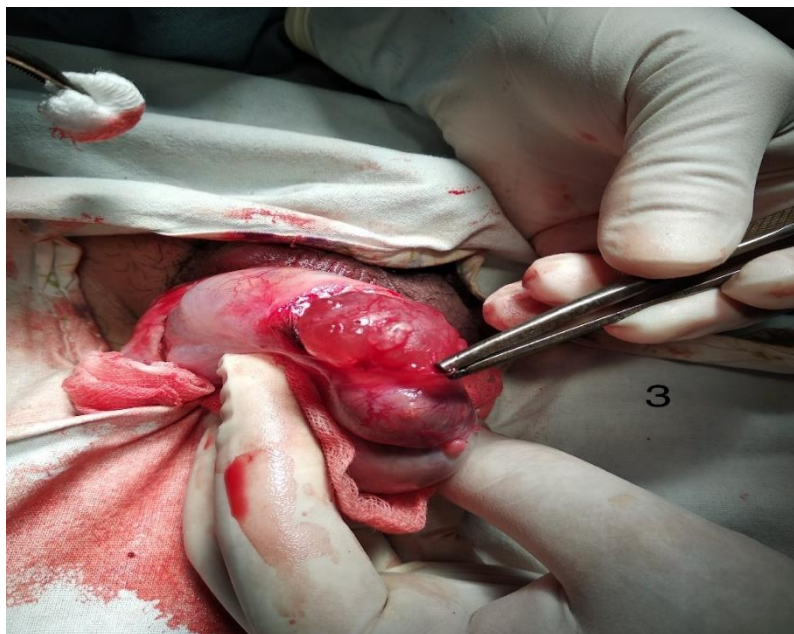
*Операция этаптары: операция өткөрүлө турган жер новакаидин 0,5%дык 20 мл эритиндиси менен бөлүктүк анестезия алдында тазаланып алынгандан кийин куулук кыртышы дал ортосунан 3,4 – 4,0 см өлчөмүндө жара тилинип, урук без куулук кистасы менен бирге бөлүнүп алынган (4.2-сүрөт).*



4.2.9-сүрөт – Операция этапбы: урук безинин (1) урук безинин коштондусун кистасы менен бөлүп алуу (2).

*Новакаин эритиндиси аркылуу тканды гидравликалык мүнөздө жара тилүү методун колдонуу менен кындык кыртыштын висцералдык жалбыракчасы киста үстүнөн жара тилинип алынган соң киста бетинин кан тамырсыз зонасы ачыкталган. Мокок жана учтуу предметтин жардамы менен киста кыртыштан ажыратып алынган соң №3 кетгут жиби менен лигатура коюлуп, урук безинин коштондусунун кистасы алынып салынган (4.2-сүрөт).*





4.12-сүрөт – Урук безинин коштондусундагы кистаны ажыратып алып чыгуу (3).

*Мындан соң урук безинин кындык кыртышынын висцералдык пластинкасынын ашыкча жери №3 кетгут жибинин жардамы менен коштонду башынын жогорку учундагы ошол эле кыртышка тигилген. Операциядан кийин жараатка контролдук ревизия, тыкыр гемостаз өткөрүлгөн. Жараатка кабат-кабат тигиш салынып, асептикалык бинт менен таңылган.*

*Визуалдык аналогдук шкаланы (ВАШ) колдонуу менен оору синдромуна анализ өткөрүлгөн. Оору сезими билинер-билинбес мүнөздө болгон (4см = 4 балл).*

*Операциядан кийинки алгачкы күндөрү бейтап ар бир 6 саат сайын ооруксуздандыруучу дары каражаттарын кабыл алган. 2-күнү оору сезими басаңдап, билинер-билинбес мүнөзгө өткөн (3см = 3 балла), коштонду аймагы бир аз тыгыздалгандыгы байкалган жана бейтап 1 жума бою антибактериалдык препараттарды кабыл алган. Дарылоо иштеринен кийин,*

*тагыраак айтканда 4-суткасында бейтап канааттандыраарлык абалда ооруканадан чыгарылган.*

*Жыйынтык: Бейтап операциядан бир ай өткөндөн кийин экинчи жолу текшерүүгө алынган, оору рецидивдери байкалган эмес, куулук аймагындагы сыздаган оору сезими бейтаптын тынчын алып жаткан, спермограмма көрсөткүчтөрү өзгөргөн эмес.*

Жогоруда келтирилген клиникалык мисалдар урук безинин коштондусунун кистасы менен жабыркаган бейтаптарды дарылоо үчүн жүргүзүлгөн комбинацияланган ыкманын жогорку эффективдүү экендигинен кабар берет. Ошол эле учурда ооруксунуу симптомунун бар экендиги, спермограмма көрсөткүчтөрү жана оору рецидивдеринин жоктугу аталган методдун репродуктивдүү функцияны сактап калууда жогорку клиникалык жана экономикалык натыйжалуулугун билдирет.

### **Резюме.**

УБКнын кистоздук өзгөрүүлөрү менен жабыркашкан бейтаптардын тукум жаратуучулук мүмкүнчүлүктөрүн баалоо боюнча өткөрүлгөн изилдөө иштери жалпы жолунан репродуктивдүү ден соолукту изилдөө боюнча заман трендик көз караштарды ырастайт. Өз кезегинде ал репродуктивдүү потенциалды сактоо жана калыбына келтирүү максатында эркектердин жашоо сапатын жакшыртуу үчүн иштелип чыгуучу стратегиянын маанилүү фактору болуп саналат.

Изилдөө иштеринин жүрүшүндө алынган маалыматтар бейтаптын социалдык абалынын, билим деңгээлинин жана экономикалык деңгээлинин таасири менен бирге анын фертилдүүлүк абалынын көп фактордуу экендигин көрсөтөт.

Мисалы, 50-55 жаштагылар арасындагы билимдүүлөрдүн үлүшү - 81,7%, ал эми 18-29 жаштагылар арасында 85,7%га чейин экендиги аныкталган, бул фертилдүүлүк факторунун мыкты көрсөткүчтө экендигин туюндурат.

Андрологиялык макам өзүнө антропометрикалык маалыматтарды камтыйт жана 18 ден 50 жашка чейинки курактагы эркектердин орточо жаш

курагы 170 сантиметрди, орточо салмагы 73 килограммды түзөт. Тукум жаратуучу жөндөмдүн начарлоосу менен байланышкан негизги фактор болуп семирүү саналат, б.а. 18-29 жаштагы эркектердин ДМИСи норма боюнча 18,5 тен 24,9 болуусу керек болсо, улуу курактагы эркектердин (40-49 жаш жана андан улуу) ДМИСи нормадан жогору.

18-29 жаш курактагы бейтаптардан сырткары бардык топтогуларда тулку бойдун узундугуна карата ашыкча салмак жана эткээлдик ( $\text{ДМИ} \geq 25,0$ ) орун алгандыгы байкалат, бул метаболикалык синдром менен байланышкан башка ооруларга алып келүүсү ыктымал. Бирок, ТИ жыйынтыктары (1,7ден 2см чейин) канааттандыраалык деп бааланган. Балдардын болуусу фертилдүүлүк абалынын көрсөткүчү болуп саналат жана алынган маалыматтар бейтаптардын дээрлик жарымынын (56,7%) балдары жок экендигин көрсөткөн.

Тамеки чегүү (биздин маалымат боюнча 22,1%), насвай чегүү (2,3%) жана ичкилик ичүү (18,6%) өңдүү зыяндуу адаттардын бардыгы эркектердин репродуктивдүү ден соолугуна тескери таасир этишет, тестостерон өлчөмүнүн азаюусуна, эректилдик функциянын бузулушуна алып келет.

Биздин изилдөөлөрүбүздүн жыйынтыгы боюнча урук безинин коштондусунун кисталык өзгөрүүлөрү менен жабыркашкан репродуктивдүү курактагы бейтаптардын фертилдүүлүгүн баалоодо УБКдагы кисталык өзгөрүүлөр эркек адамдын тукум жаратуучу мүмкүнчүлүгүнө таасир этери аныкталды. Дени сак эркек адамдардын көрсөткүчтөрүнө салыштырмалуу буга изилдөөнүн жүрүшүндө аныкталган олигоспермия (24%), астенозооспермия (26%), тератозооспермия (10%) жана ОАТ-синдром (19%) күбө болот жана максаттуу түрдөгү коррекцияны талап кылат.

Негизги топтун гормоналдык макамында өзгөрүүлөр аныкталган; ЛГ, пролактиндин алда канча жогору өлчөмдө, ал эми тестостерондуку төмөн экендиги аныкталган, ошол эле учурда ФСГ өлчөмү олуттуу айырмачылыктарды көрсөткөн эмес. Мунун өзү урук безинин коштондусундагы кисталык өзгөрүүлөрдөн улам негизги топтогу эркектердин тукум жаратуучу мүмкүнчүлүктөрү өзгөргөндүгүнөн кабар бериши мүмкүн.



Хирургиялык жол менен дарылоонун сунуш кылынган методикасы эркектердин тукум жаратуучулук мүмкүнчүлүгүн (фертильность) калыбына келтирүүгө багытталган; операция учурунда урукту сыртка чыгаруучу жолдордун жабыркоосун алдын алып, клиникалык жана экономикалык жактан эффективдүү экендигин көрсөтөт, куулук органдарындагы жиктик-склеротикалык процесстердин өнүгүү ыктымалдыгын азайтат, оору синдромунун тез регрессиялануусуна шарт түзөт.

Бул корутунду салттуу методдорго салыштыра турган болсок оперативдүү дарылоо иштеринен кийинки ар кайсы мөөнөттөрдөгү спермограмманын жана гормоналдык деңгээлдин сапаттык жана сандык көрсөткүчтөрү менен ырасталат, анда көрсөткүчтөр 2 эсе жогору жана тукумсуздуктун экскретордук формасынын өнүгүү тобокелдиги 90,2%га азаят. Практикалык саламаттык сактоо, же тагыраак айтканда андрология үчүн сунуштар жана алынган натыйжалалар репродуктивдүү курактагы бейтаптын жашоо сапатынын жаңы деңгээлге чыгуусуна мүмкүнчүлүк берет.

## КОРУТУНДУ

1. Урук безинин коштондусунун кистоздук өзгөрүүлөрү бар бейтаптарды консервативдик жана хирургиялык дарылоонун салыштырма анализинде эки топто тең оң динамика белгиленген, бирок хирургиялык дарылоо тобунда киста толугу менен алынып оору синдромунун азайышы боюнча көрсөткүчтөр 1,5 эсеге жакшыраак болгон, ооруну басаңдатуучу дарыларды кабыл алуу убактысынын кыскарганы байкалат, ал эми консервативдик дарылоодо кистанын диаметринин жана санынын бир аз өзгөрүшү гана байкалган. Узак мөөнөттүү кароодо хирургиялык дарылоодо (1,8%). консервативдик терапияга (2,7%) салыштырмалуу рецидив азырак байкалган.

Консервативдик жол менен дарыланган пациенттердин канааттануу деңгээли убакыттын өтүшү менен 32,8%дан 25,9%ке чейин төмөндөйт, ал эми хирургиялык жол менен дарыланган пациенттердин канааттануу деңгээли 41,2%дан 51,7%ке чейин, 2 эсеге көбөйөт жана хирургиялык операциядан кийинки эффективдүүлүктүн узак мөөнөттөрүн жана туруктуу натыйжаларды көрсөтөт. .

2. Жыйынтыктар боюнча, тобокелдик тобундагы кисталарды аныктоо көрсөткүчү  $75\% \pm 7,5\%$  (95% ИИ - 75-62,5%) түзөт, салыштыруу тобунун көрсөткүчтөрү  $32,9\%, \pm 0,8\%$  (95% ИИ - 32,9% - 32,1%) түзөт, бул статистикалык мааниге ээ, башкача айтканда, кокустук эмес, жогорку ыктымалдуулук ( $p \leq 0,001$ ) менен салыштыруу тобуна салыштырмалуу, кисталарды аныктоо шансы 4,5 эсе жогору. Дарылоого чейин жана дарылоодон кийин TNF- $\alpha$  корреляциясы олуттуу оң корреляция катары бааланган (0.692), дарылоодон кийин IL-6 менен көрсөткүчтөрдүн ортосундагы байланышы бар экенин баса белгилейт жана 0.484 күчтүү оң корреляция катары бааланат жана статистикалык маанилүү ( $p = 0.000$ ). Атрибутивдик риск  $42,1\% \pm 8,9\%$  ИИ менен (24,7% – 59,5%), NNT менен (дарылоо үчүн зарыл болгон сан) - 2,4 (2,0ден 4,1ге чейин) болгон.

3. Жыйынтыктап айтканда, ЭК менен жабыркашкан бейтаптардын тукум

жаратуучу касиетин баалоо боюнча биздеги жыйынтыктар урук безиндеги кисталык өзгөрүүлөрдүн натыйжасында келип чыккан патоспермияны дарылоо боюнча кафедралык иштелменин сунушталып жаткан бул методу натыйжалуу, жеткиликтүү, аз чыгашалуу жана коопсуз метод экендигин далилдеген. Ошондой эле, изилдөө иштеринин натыйжасында алынган биздеги жыйынтыктар көптөгөн изилдөөчүлөрдүн көптөгөн изилдөөчүлөрдүн маалыматтарына дал келет. Топтор аралык айырмачылыктарды баалоо «Бовгиалуронидаза азоксимер» препаратын интраоперациялык түрдө киргизүү урукту сыртка чыгаруучу түтүкчөлөрдүн тарып кетишин алдын алат жана экскретордук тукумсуздуктун өөрчүсүн төмөндөтөт, ошондой эле операциядан кийинки жаракаттын жиктик-склеротикалык процесстер зонасына бөлүктүк ооруну басаңдатуучу аракет көрсөтөт.

## ПРАКТИКАЛЫК СУНУШТАР

1. Репродуктивдүү курактагы пациенттерде урук безинин коштондусундагы кисталарды аныктоодо практикалык андрологдор дарылоонун натыйжасын алдын ала билүү жана рецидивдердин өнүгүшүн алдын алуу үчүн кандагы IL-6 жана TNF- $\alpha$  деңгээлине көңүл буруулары керек.

2. Репродуктивдүү курактагы эпидидималдык кистасы аныкталган пациенттерге хирургиялык дарылоону тандоодо дарылоонун эффективдүүлүгүн жана пациенттердин жашоо сапатын жогорулатууга мүмкүндүк берүүчү "Бовгиалуронидаза азоксимер" препаратын операция учурунда куюу менен, бул ыкманы тандоо сунушталат, фертилдүүлүктү, оптималдык эпидидимистин анатомиясын калыбына келтирет жана урук безинин коштондусунун өтүмдүүлүгүн камтыйт.

## КОЛДОНУЛГАН АДАБИЯТТАР

1. Абдуворисов А. И., Ризоев Х. Х., Мираков Р. С. Результативность хирургического лечения пациентов с обструктивной азооспермией //ТОМ-1. – 2022. С.1.
2. Абдуллаев Р. Я., Лесовой В. Н., Бубнов Р. В., Винник Ю. А. / Ультрасонография в онкоурологии. Харьков- 2010. 163с.
3. Абдуллаев Р. Я., Лесовой В. Н., Бубнов Р. В., Винник Ю. А. / Ультрасонография в онкоурологии. Харьков – 2010. 163с.
4. Авадиева Н. Э. / Применение ДНК фрагментации спермы в андрологической практике. Вестник урологии. 2019; 7(1):7-11.
5. Айбашов М.Н., Байызбекова Д.А, Касымова Р.О/ Ретроспективный эпидемиологический анализ распространенности заболеваемости бесплодием среди мужского населения Кыргызской Республики за период 2003-2017гг. Современные проблемы науки и образования. 2018.-№6.
6. Андреева М. В., Хаят С. Ш., Сорокина Т. М. и соавт. / Формы патозооспермии у мужчин с бесплодием в браке и/или с нарушениями репродуктивной системы. Андрология и генитальная хирургия. №2. 2017.С.33-38.
7. Бажин А. В., Кашапов С. В. Особенности занятий физической культурой в послеоперационный период при кисте яичка //Сб.:«Теоретико-методологические и практические проблемы развития психологии и педагогики»: мат. Международной научно-практической конференции. – 2017.С. 18.
8. Балашова Е. А., Пыркова С. А., Мазур Л. И. Современный подход к ведению юношей с патологией органов репродуктивной системы //Вопросы управления в развитии системы первичной медико-санитарной помощи: актуальные вопросы гематологии. – 2017. – С. 41-43.
9. Быковский ВА. Эхография в оценке острой патологии органов мошонки у детей // Эхография. – 2001. Т.2 - №4. – С 401-409.

10. Галимов Ш. Н., Галимова Э. Ф., Павлов В. Н. / Цитокиновый спектр сыворотки крови и спермоплазмы при идиопатическом бесплодии. Пермский медицинский журнал. 2012. №6. С.58-63.

11. Гамидов С. И., Иремашвили В. В, Тхагапсоева Р. А. Мужское бесплодие: Современное состояние проблемы. Фарматека. №9. – 2009. С.12-17.

12. Гамидов С. И., Овчинников Р. И., Попова А. Ю. и соавт. / Роль мужского фактора бесплодия в программе вспомогательных репродуктивных технологий (обзор литературы). Андрология и генитальная хирургия. №3. 2017. Том. 18. С.28-35.

13. Горилковский Л. М., Зингеренко М. Б. / Эпидидимоорхит- одна из актуальных проблем гериатрической урологии. Клиническая геронтология. 10, 2008. С.1-10.

14. Горпинченко И. И., Стусь В. П., Малышкин Д. И., Полион Н. Ю. / Мужское бесплодие: этиология, патогенез, классификация, диагностика и методы лечения. Монография. – Днепр: ООО «Акцент ПП», 2016.-344с.

15. Григоренко А.В., Писклаков А.В., Пономарев В.И., Мороз С.В., Зайцев Ю.Е., Валл Г.А. Использование скротоскопии для диагностики и лечения заболеваний органов мошонки у детей. Вятский медицинский вестник, №4 (80), 2023; С.8-12.

16. Гузенко В. М., Бабюк А., Мамчен Е. И. / Малоинвазивный метод лечения больных с гидроцеле. Международный медицинский журнал № 1. 2007. С.92-94.

17. Дворников А. С. / Терапия больных локализованной склеродермией препаратом гиалуронидазы. Вестник дерматологии и венерологии. 2013, №3. С.96-100.

18. Древаль А.В. Роль гормональных факторов в становлении мужской репродуктивной системы: лекция / А.В. Древаль // Андрология и генитальная хирургия. – 2001. - №1. – С.11-17.

19. Евдокимов В. В., Туровецкий В. Б., Шмальгаузен Е. В., Муронец В. И. / Подвижность сперматозоидов при воздействии перекиси водорода. Андрология и генитальная хирургия. №1.2015.С.69-72.
20. Епанчинцева Е. А., Селятицкая В. Г., Свиридова М. А., Лутов Ю. В. / Медико-социальные факторы риска бесплодия у мужчин. Андрология и генитальная хирургия. Том 17. №3. 2016.С.47-53.
21. Жебентяев А.А. / Мужское бесплодие. Вестник ВГМУ, 2008, Том 7, №2. С.1-11.
22. Жерешты А. Ю. / Пренатальная диагностика кисты яичка у плодов в 3 триместре беременности. Пренатальная диагностика.2012. Т. 11 - № 1; С.64-66.
23. Жиборев Б.Н. Сперматоцеле как причина инфертильности//Андрология и генитальная хирургия. - 2011-№2. – С. 123- 124.
24. Жуков О. Б., Юрченко О. В., Кырпа В. И., Жуков А. А. / Ультразвуковая соноэластография мошонки в диагностике фертильности мужчины. Андрология и генитальная хиургия. 2014. №2. С.58-62.
25. Забанова В. Е., Фурсова А. Ж, Мадонов П. Г. / Фармакологические свойства гиалуронидазы и возможности ее клинического применения в офтальмологии. Сибирский научный медицинский журнал 2020; 40 (4):С.11-19.
26. Зайцев А. В., Пушкарь Д. Ю., Ходырева Л.А., Дударева А. / Бактериальный простатит и фиброз предстательной железы: современный взгляд на лечение и профилактику. Consilium medicum 2016. Том 18. №7. С.-14-18.
27. Зубарев В.А и др. Способ хирургического лечения сперматоцеле. 2018
28. Ибишев Х. С., Рябенченко Н. Н., Магомедов Г. А. / Идиопатическое мужское бесплодие и папилломавирусная инфекция. Вестник урологии. 2019; 7 (2): С.51-58.
29. Игнашин Н.С. Инвазивные ультразвуковые вмешательства в диагностике и лечении урологических заболеваний в урологии 2019.

30. Кадыров З. А., Москвичев Д. В., Астахова М. А. / Прогностическая значимость ингибина В у инфертильных больных. Андрология и генитальная хирургия. №1. 2015.С.8-13.

31. Кадыров З. А., Теодорович О. В., Жуков О. Б. / Атлас ультразвуковой диагностики органов мошонки. Ульяновск. ОАО ИПК «Ульяновский дом печати» М.2008.128с.

32. Кадыров З.А., Шихов С.Д. / Склеротерапия у больных гидроцеле. Андрология и генитальная хирургия. 2013; 3:6-11.

33. Камалов А. А., Абоян И. А., Ситдыкова М. Э и соавт /. Применение биологически активного комплекса АндроДоз у пациентов с патоспермией и иммунологическим фактором инфертильности. Результаты мультицентрового клинического исследования. Человек и Лекарство – Казахстан №15 (76), 2016.С. 70-80.

34. Камалов А. А., Абоян И. А., Ситдыкова М. Э. и соавт. / Применение биологически активного комплекса АндроДоз у пациентов с патоспермией и иммунологическим фактором инфертильности. Результаты мультицентрового клинического исследования. Человек и Лекарство – Казахстан №15 (76), 2016.С.70-80.

35. Кириленко Е.А., Онопко В.Ф. / Окислительный стресс и мужская фертильность: современный взгляд на проблему. Бюллетень ВСНЦ СО РАМН. 2017, Том 2, №2 (114). С.102-108.

36. Корнеев И.А., Засеев Р.Д., Алоян А.А., Гринина А.А., Кондрашкин П.С., Макеев В.А., Фурин В.Е.// Тестикулярный микролитиаз при мужском бесплодии: распространенность, алгоритм диагностики и лечения.

37. Кошмелев А. А., Хышиктуев Б. С., Терешков П. П. / Некоторые параметры перекисного статуса спермоплазмы у мужчин с нарушением фертильности. Забайкальский медицинский вестник.№1. 2012.С.46-50.

38. Кульчавеня Е.В., Баранчукова А.А./ Эффективность ферментотерапии в комплексном лечении больных хроническим абактериальным простатитом (категории IIIa). Journal of Siberian Medical Sciences 1 (2020). С.17-30.



39. Кульченко Н. Г / Основные виды антиоксидантной терапии патоспермии. Вестник медицинского института «Реавиз», № 1, 2018. С. 41-48.
40. Лебедев Г.С., Голубев Н.А., Шадеркин И.А Шадеркина В.А., Аполихин О.И., Сивков А.В., Комарова В.А / Мужское бесплодие в Российской Федерации: статистические данные за 2000-2018 годы. Экспериментальная и клиническая урология. 2019. №4. С4-13
41. Литвинова Н. А. и др. Эндогенные и экзогенные факторы, влияющие на мужскую фертильность //Фундаментальная и клиническая медицина. – 2021. Т.6. - №.2. – С.124-135.
42. Лопаткин Н. А. / Руководство по урологии / Под ред. Лопаткина Н.А. - Медицина, 2002. – Т.3. С – 672.
43. Максимова А.В. Скротоскопия- новый метод диагностики и лечения синдрома отечной мошонки у детей// Якутский медицинский журнал 2008. №2 (22).С.23-24.
44. Максимюк А. В., Воробец З. Д. / Связь параметров концентрации интерлейкинов с показателями спермограммы. Universum: Химия и биология: электрон.научн.журн.2015. №5 (13). С.1-10.
45. Малышев В. А. / Возможности ультразвуковых исследований в диагностике варикоцеле, выборе метода хирургического лечения и оценке его результатов. автореф. дис. ... канд. мед. наук. Санкт- Петербург - 2002.С.21
46. Малышева Т. Ф., Балашов А. Т., Малышев В. А. / Склеротерапия жидкостных образований органов мошонки под ультразвуковым контролем. Андрология и генитальная хирургия / №2 – 2005.С.50-54.
47. Махмудов Н.М., Шамсиев Ж.А., Хуррамов Ф.А., Орипов Ф.С// Анализ гистоморфологической структуры оболочек кисты семенного канатика Doi: 10.38095/2181-466X-20221021-118-123 УДК 616.688-003.4-007.61.
48. Медведев М. В. и др. Пренатальная ультразвуковая диагностика кисты придатка яичка //Пренатальная диагностика. – 2018. – Т. 17. – №. 2. – С. 176-178

49. Медведев М. В., Шатоха Ю. В., Кубрина М. В., Потапова Н. В. / Перинатальная ультразвуковая диагностика кисты придатка яичка. Пренатальная диагностика. 2018. Т.17.-№ 2; 176-178.

50. Мирзакулов Д.С., Эшбаев А.А., Мирзокулов Ш.С., Калматов Р.К/ Особенности влияния хлорорганических соединений и их метаболитов на состояние фертильности мужчин, проживающих в Ошской области Кыргызстана. Современные проблемы науки и образования. 2016 . №3 С-66.

51. Михайлова Е. В. Ультразвуковая диагностика опухолей яичка у детей. Автореферат дис.канд.мед.наук. Москва – 2007. С.29.

52. Мицура, В. М. Бутенкова, Е. М. Ачинович, С. Л. Клиническая инфектология и паразитология. 2017. Дирофиляриоз человека в Гомельской области.

53. Мочалов О. В., Гошка А. М., Пантелеенко Н. В. / Диагностика заболеваний органов мошонки в поликлинической практике. Infomed. 2005 С.46-47.

54. Н.Р Рыскулбеков., А.Ч Усупбаев, Д.А Суранов, С.Н Садырбеков Структура и динамика воспалительных заболеваний органов мошонки. Г.Бишкек. Здравоохранение Кыргызстана 2022 №3, стр 67-71.

55. Насникова И.Ю, Маркина Н.Ю, Кислякова М.В, Милехин А.П, Алферов С.М, Грибунов Ю.П// Ультразвуковая диагностика заболеваний мошонки часть 2.Аномалии яичек, кисты, гидроцеле, перекрут яичка, варикоцеле. Медицинская визуализация №1 2006 69-72.

56. Науменко Л.М/ Мужское бесплодие в реальной жизни. Энигма. 2021. №40. С.246-251.

57. Неймарк А. И., Клепикова И. И., Неймарк Б. А., Ноздрачев Н. А. / Применение препарата АндроДоз у мужчин с нарушением фертильности.

58. Никифоров О. А., Ломейко Е. А., Ломака С. В., Лавыш И. А. / Мужское бесплодие: актуальные вопросы физиологии, этиопатогенеза и диагностики нарушений репродуктивной системы у мужчин. Человек и Лекарство – Казахстан №15 (76), 2016.С.32-39.

59. Носов А. К., Мамижев Э. М., Воробьев А. В., и соавт. / Инциденталомы яичка и тестикулярный микролитиаз: современные подходы к диагностике и лечению. Андрология и генитальная хирургия. 2017. Том 18, №1, С.-29-38.

60. Осипова А. М., Дехтяр С. К., Тарусин Д. И. Значимость определения концентрации ингибина В в крови у юношей-подростков с заболеваниями органов репродуктивной системы //Кремлевская медицина. Клинический вестник. -2016.- №3.-С.110-113.

61. Панасовский Н. Л. Обструктивные азооспермии //Урология. – 2020. – Т.24. - №1. – С.26-30.

62. Панасовский Н.Л. Обструктивные азооспермии. Урология 2020; <http://doi.org/10.26641/2307-5279.24.1.2020.199493/>

63. Позднякова М.А., Измайлова Т.С/ Мужское бесплодие как медико-социальная проблема. Norwegian journal of Development of the international Science 2019/ №27-1. С.40-41

64. Пугачев А.Г/ Урология: Учебник. – М: Медицина, 2001. – С.-240

65. Репина С.А., Красовский С.А., Шмарина Г.В и др.Состояние репродуктивной системы и алгоритм решения вопроса деторождения у мужчин с муковосцидозом. Альманах клинической медицина 2019; 47 (1):26-37.

66. Репина С.А., Красовский С.А.,Роживанов Р.В и др.Андрологическое обследование пациентов с легочной и смешанной формой муковосцидоза. Андрология и генитальная хирургия 2018; 19 (2): 31-9.

67. Рыжков А.И., Соколова С.Ю.,Жигалов С.А., Шорманов И.С. Киста белочной оболочки яичка больших размеров. Экспериментальная и клиническая урология 2023; 16 (2): 86-90; <http://doi.org/10.29188/2222-8543-2023-16-2-86-90/>

68. Садретдинов Р.А., Полуинин А.А., Асфандияров Ф.Р., Воронина Л.П. Анализ показателей спермограммы у бесплодных мужчин Астраханского региона // Кубанский научный медицинский вестник. –2015.– № 3 (152). – С.94-97.

69. Саркисян Д. В., Виноградов И. В Современный взгляд на лечение кист придатка яичка как фактора обструктивной азооспермии. Вестник урологии. 2019; 7 (3): С.47-54.

70. Саркисян Д. В., Виноградов И. В Современный взгляд на лечение кист придатка яичка как фактора обструктивной азооспермии Вестник урологии.2019; 7 (3): С.47-54.

71. Саркисян Д. В., Виноградов И. В., Виноградова Е. В. Изучение клинической эффективности и безопасности метода склеротерапии в лечении кист придатка яичка //Экспериментальная и клиническая урология. – 2020. – №.2. – С. 118-123.

72. Сатыбалдыев Ш. Р., Сатыбалдыев Е. Ш., Евдокимов В. В./ Реабилитация репродуктивной функции у пациентов, состоящих в бесплодном браке. Андрология и генитальная хирургия. №4. 2013. С. 69-72.

73. Сигарева Е., Сивоплясова С./ Репродуктивные и миграционные установки современной молодежи стран ЕАС ( на примере России, Казахстана и Кыргызстана). Центральная Азия и Кавказ. 2021. Т.24. №2. С.134-152.

74. Стамбекова К.Н., Абдубаитов Н.А.,Баатырбеков Н./ Состояние фертильности молодых мужчин кыргызов в возрасте от 18 до 40 лет проживающих в Кыргызской Республике. Здоровоохранение Кыргызстана. 2022. №3. С.96-100.

75. Стеблюк А.Н.// Способ лечения кистоза придатка яичка.2020.

76. Стратиенко С.В., Аристархов В.Г., Жиборев Б.Н.,Хобочева Е.А.// Значение и особенности ультразвукового исследования кист придатка яичка. Российский медико-биологический вестник имени академика И.П Павлова, 2006 №1; С.84-87. УДК 616.681 – 003.263+616.6.07.

77. Сулима А.Н., Литвинов В.В., Клименко П.М.,Старовойтов Э.Л.,Колесникова И.О. / Особенности мужской инфертильности как единственного фактора бесплодия супружеской пары в клинике ВРТ. Экспериментальная и клиническая урология. 2019. №4. С.68-73.

78. Тарзьян А. О. / Состояние гематотестикулярного барьера у детей с варикоцеле. Автореф. дис. канд. мед. наук. Москва - 2017. С.23

79. Тарусин Д.И. Кистозные заболевания органов мошонки у детей. Д.И. Тарусин// Андрология и генитальная хирургия - 2002. - №1. – С.73-78.

80. Теодорович О.В. Диагностика кистозных поражений яичка и его придатка / О.В Теодорович // Андрология и генитальная хирургия. - 2003. - №4. С. 61-63.

81. Тюзиков И. А., Калинин С. Ю., Ворслов Л. О., Тишова Ю. А. / Витамин D, мужское здоровье и мужская репродукция. Андрология и генитальная хирургия. №4.2013.С.36-44.

82. Усупбаев А. Ч., Кутболсун уулу У., Рысбаев Б. А. Взаимосвязь мужского бесплодия с кистозными изменениями придатка яичка. Медицина Кыргызстана.2018. №4. С.80-82.

83. Усупбаев А.Ч., Кутболсун уулу У., Кузубаев Р.Е. Определение фактора некроза опухоли альфа, интерлейкина-6 и интерлейкина-4 в содержимом кист придатка яичка / Экспериментальная и клиническая урология.-М., 2021.-№4.-С.102-106.

84. Усупбаев А.Ч., Кутболсунуулу У. Эпидемиология кистозных заболеваний придатка яичка Наука, новые технологии и инновации Кыргызстана, №3, 2019. С.136-139.

85. Усупбаев А.Ч., Стамбекова К.Н., Рысбаев Б.А., Урмат А.У., Турдумаматов У.Н., Мамедов З.З./ Репродуктивное здоровье мужчин, проживающих в различных условиях Республики Кыргызстан. Андрология и генитальная хирургия. 2016. Т.2017.№ 2. С.50-52

86. Усупбаев А.Ч., Кутболсун уулу У., Кузубаев Р.Е. Урогенитальные инфекции у больных с кистозными заболеваниями придатка яичка. Наука, новые технологии и инновации Кыргызстана 2020 №3. С.91-94.

87. Фаизулаев Д. А. / Оптимизация диагностики, лечения и отдаленные результаты острых заболеваний яичка у детей. автореф. дис.канд.мед.наук. Душанбе – 2013. С.23.

88. Фесенко В.Н., Калинина С.Н., Кореньков Д.Г., Фесенко С.В., Волкова М.В. Результаты применения ферментной терапии в комплексном лечении пациентов с обструктивной азоспермией. Материалы 3-й научно-практической конференции урологов северо-Западного федерального округа РФ.С.120-122.2017 Том 7 ISSN 2225-9074.

89. Хилла К. / Применение ультразвука в медицине. Физические основы. Москва « Мир» 1989.568 с.

90. Хинман Ф. Оперативная урология: Пер. с англ.-М.: ГЭОТАР-МЕД.2001.-1192С.: ИЛ.

91. Ходырева Л.А., Дударева А.А., Карпов В.К Лонгидаза в комплексной терапии хронического простатита. Эффективная фармакотерапия. Урология и нефрология №3 (32).

92. Цыдендоржиев С. Б. Структура уролого-андрологических заболеваний у детей // Медицина завтрашнего дня. – 2022. -С.132-133.

93. Чернецова Г. С., Пугачев А. Г., Усупбаев А. Ч., Чернецов О. Н. / «Урология» учебное пособие. Бишкек – 2009.-656с.

94. Черных В. Б. / AZF делеции — частая генетическая причина бесплодия у мужчин: современное состояние исследований. Проблемы репродукции, 1, 2009.С.10-15.

95. Черных В.Б.,Соловова О.А// Ген муковосцидоза и нарушение фертильности у мужчин. Андрология и генитальная хирургия 2010 (4): 23-31.

96. Чигринец С. В., Брюхин Г. В. / Воздействие эндокринных дисрапторов на качество эякулята у мужчин. Андрология и генитальная хирургия. №3.2018. С.42-48.

97. Шатылко Т. В. и др. Инструментальные методы визуализации при обструкции семенных путей //Андрология и генитальная хирургия. – 2022. – Т.23. - №1. – С. 13-20

98. Шорманов И. С., Рыжков А. И., Соколова С. Ю. Простые кисты паренхимы яичка: обзор литературы //Пациентоориентированная медицина и фармация. – 2023.-№2.-С.85-90.

99. Штаут М.И., Сорокина Т.М., Курило Л.Ф., Шмарина Г.В., Марнат Е.Г., Репина С.А., Красовский С.А., Черных В.Б// Сравнительный анализ результатов спермиологического исследования у пациентов с азооспермией, вызванной муковосцидозом и синдромом врожденной двусторонней аплазии семявыносящих протоков Андрология и генитальная хирургия 2019; №1.

100. Щербинин А.В., Бессонова А.Д., Щербинин А.А/ Острая патология органов мошонки и репродуктивное здоровье детей и подростков. Медико-социальные проблемы семьи.2023. Т.28. №2. С.58-62.

101. Юшко Е. И., Жуковская С. В., Игнатьева Т. В., Линник А. И. / Оценка результатов тестикулярной биопсии и криоконсервации биоптата в программе лечения мужского бесплодия. «Здравоохранение». – 2010.-№8.-С.63-66.

102. Ярман В.В., Михайличенко В. В., Новиков А. И., Долгов Г. В. / О значении медико-биологических факторов, влияющих на наступление беременности в супружеской паре. Андрология и генитальная хирургия. №4.2013.С.28-35.

103. Agarwal, A., et al. Male Oxidative Stress Infertility (MOSI): Proposed Terminology and Clinical Practice Guidelines for Management of Idiopathic Male Infertility. World J Mens Health, 2019. 37: 296. <https://pubmed.ncbi.nlm.nih.gov/31081299>.

104. Agrawal M. S., Yadav H., Upadhyay A., Jaiman R. et al. / Sclerotherapy for hydrocele revisited: a prospective randomised study. Indian J Surg (January-february 2009) 71:23-28.

105. Ahmad T., Ullah S., Nabi G. et al. / A Mini Review on Hydrocele: The Most Common Scrotal Problem. Social and Basic Sciences Research Review/2014. Volume 2, Issue 12/P.571-575.

106. Akbar S. A., Sayyed T. A., Zafar S. / Multimodality Imaging of Paratesticular Neoplasms and Their Rare Mimics. Radio Graphics 2003; 23:1461-1476.

107. Akın Y., Sarac M., Basara I., Yucel S. et al. / Ahmet Kazez. / Bilateral Epididymal Cyst in 14-year-old Boy: a case report. *Journal of Health Sciences* 2014;4(1):68-71.
108. Al-Kandari A. M., Khudair A., Arafa A. et al. / Microscopic subinguinal varicocelectomy in 100 consecutive cases: Spermatic cord vascular anatomy, recurrence and hydrocele outcome analysis. *Arab Journal of Urology* (2018) 16;181-187.
109. Alvarez D.M, Bhatt S, Dogra V.S. Sonographic spectrum of tunica albuginea cyst. *J clin imaging Sci* 2011; 1:5. [http:// doi.org/10.4103/2156-7514.73503](http://doi.org/10.4103/2156-7514.73503).
110. Amalan S., Mohankumar A., Pondy V. P. et. al. / Analysis of cystic swellings of the scrotum: a prospective observational study. *International Journal of Scientific Study | May 2017| Vol 5. P.78-81*.
111. Ameli M., Boroumand-Noughabi S., Gholami-Mahtaj L. / A 14-Year-Old Boy with Torsion of the Epididymal Cyst. *Hindawi Publishing Corporation Case Reports in Urology Volume 2015, Article ID 731987, 3 pages* <http://dx.doi.org/10.1155/2015/731987>.
112. American urological association <https://www.aunet.org/guidelines-and-quality/guidelines> 2023.
113. Ammar T., Sidhu P. S., Wilkins C. J. / Male infertility: the role of imaging in diagnosis and management. *Br J Radiol* 2012; 85(Spec No 1): S59-S68.
114. Ansari S., Shaikh T. P., Thahir V.U., Mandhane N. et al. / A rare extra scrotal spermatocele: a rare case presentation. *Int J Res Med Sci.* 2015 Aug; 3 (8):2141-2142.
115. Arafa M. M., Majzoub A., AlSaid S. S. et al. / Chromosomal abnormalities in infertile men with azoospermia and severe oligozoospermia in Qatar and their association with sperm retrieval intracytoplasmic sperm injection outcomes. *Arab Journal of Urology* (2018) 16, 132-139.
116. Arcadi JA. Cysts of the tunica albuginea testis. *J Urol* 1952;68(3):631-5. [https://doi.org/10.1016/s0022-5347\(17\)68250-8](https://doi.org/10.1016/s0022-5347(17)68250-8).



117. Arjhansiri K., Vises N., Kitsukjit W./ Sonographic evaluation of the intrascrotal disease J.Med.Assoc. Thai. 2004. Sep;87 Suppl.2:S161-7.
118. Arora B. K., Arora R., Arora A. / A randomised study of management modalities in epididymal cyst Int. Surg. J. 2019 Feb; 6(2):340-344.
119. Barratt C. L. R., Björndahl L., Jonge, Dolores C. J. et al. / The diagnosis of male infertility: an analysis of the evidence to support the development of global WHO guidance—challenges and future research opportunities. Human Reproduction Update, Vol.23, №.6 pp. 660-680, 2017.
120. Beiko D. T., Morales A. / Percutaneous aspiration and sclerotherapy for treatment of spermatoceles. J. Urol.2001. Jul; 166(1): 137-9.
121. Bender Atik, R., et al. ESHRE guideline: recurrent pregnancy loss. Hum Reprod Open, 2018. 2018: hoy004. <https://pubmed.ncbi.nlm.nih.gov/31486805/>
122. Bieniek, J.M., et al. Prevalence and Management of Incidental Small Testicular Masses Discovered on Ultrasonographic Evaluation of Male Infertility. J Urol, 2018. 199: 481.
123. Bjorndahl, L., et al. Standards in semen examination: publishing reproducible and reliable data based on high-quality methodology Hum Reprod, 2022. 37: 2497.
124. Bleve C., Conighi M. L., Bucci V., Costa L. et al. /Torsion of huge epididymal cyst in a16-year-old boy: case report and review of the literature. Medical and Surgical Pediatrics 2018; 40:162.
125. Boeri, L., et al. Semen infections in men with primary infertility in the real-life setting Fertil Steril, 2020. 113: 1174. <https://pubmed.ncbi.nlm.nih.gov/32299615/>
126. Boeri, L., et al. Testicular volume in infertile versus fertile white-European men: a case- control investigation in the real-life setting. Asian J Androl, 2021. 23: 501.
127. Camejo M.I, Segnini A, Proverbio F. Interleukin – 6 in seminal plasma of infertile men, and lipid peroxidation of their sperm <https://doi.org/10.1080/014850101316901280>.

128. Chillón Sempere F.S., Domínguez Hinarejos C., SerranoDurbáA.et al. Epididymal cysts in childhood // Arch. Esp. Urol. - 2005. - Vol. 58(4). -P.325–328.
129. Cho Chak-Lam., Agarwal A. / Role of sperm DNA fragmentation in male factor infertility: A systematic review. Arab Journal of Urology (2018) 16; 21-34.
130. Cimador M., Castagnetti M., Grazia E. D. / Management of hydrocele in adolescent patients. Nature Reviews Urology. advance online publication 15 June 2010; doi:10.1038/nrurol.2010.80.
131. Cocuzza M., Alvarenga C., Pagani R. / The epidemiology and etiology of azoospermia. CLINICS 2013;68(S1):15-26.
132. Dabbous Z., Atkin S. L. / Hyperprolactinaemia in male infertility: Clinical case scenarios Arab Journal of Urology (2018) 16, 44–52.
133. Dieckmann K., Frey U., Feyerabend B., Pust A., Lock G./ Tubular ectasia of rete testis: a pitfall in ultrasonographic diagnostics of intratesticular cyst. Urologe A.2011 Jan;50 (1):57-63. doi: 10.1007/s00120-010-2434-1.
134. Dogra VS, Gottlieb RH, Rubens DJ, Liao L. Benign intratesticular cystic lesions: US features. Radiographics 2001; 21:273-81. [https://doi.org/10.1148/radiographics.21.suppl\\_1.g01oc15s273](https://doi.org/10.1148/radiographics.21.suppl_1.g01oc15s273).
135. Donko R. H. /Imaging in male-factor obstructive infertility. World. J. Radiol.2010. May 28; 2(5):172-179.
136. Dousset B. Seminal cytokine concentrations (IL-1beta, IL-2, IL-6, sR IL-2, sR IL-6), semen parameters and blood hormonal status in male infertility / B. Dousset, F. Hussenet, M. Daudin, et al. // Hum Reprod. - 1997. - Vol. 12, № 7. – P.1476-1479.
137. Dubin L., Amelar R. D. / Etiologic factors in 1294 consecutive cases of male infertility. Fertility and sterility. Vol.22, №8, 1971.P.469-474.
138. Duraira janayagam D. / Lifestyle causes of male infertility. Arab Journal of Urology (2018) 16, 10-20.

139. East J. M., DuQuesnay D. / Sclerotherapy of Idiopathic Hydroceles and Epididymal Cysts: A Historical Comparison Trial of 5% Phenol versus Tetracycline. *West Indian Med J* 2007; 56 (6):520-525.
140. Emad A Taha, Hisham A Algahny Algahlam, Mohamed Zidan, Alaa Abdelhafez, Fawzy F Faraq//Scrotal ultrasonographic findings in obese infertile patients and their correlations to semen and hormonal profile. *Turk J Urol* 2018. Aug 31;45(1):7-11. doi: 10/5152/tud.2018.91586.Print 2019 Nov
141. Eric C Kauffman, Howard H Kim, Cigdem Tanrikut, Mark Goldstein/ Microsurgical spermatocelectomy: technique and outcomes of a novel surgical approach/
142. Erikci V., Hoşgör M., Aksoy N. et al. / Management of epididymal cysts in childhood. *Journal of Pediatric Surgery* (2013) 48,2153-2156.
143. European urological association [uroweb.org/guidelines/sexual-and-reproductive-health](http://uroweb.org/guidelines/sexual-and-reproductive-health) 2023.
144. Forbes C. M., Flannigan R., Schlegel P. N. / Spermatogonial stem cell transplantation and male infertility: Current status and future directions. *Arab Journal of Urology* (2018) 16, 171-180.
145. Francis J. J., Levine L. F. / Aspiration and Sclerotherapy: a Nonsurgical Treatment Option for Hydroceles. *J Urol*. 2013;189(5):1725-9.
146. Friebe K. Levels of interleukin-6 and interleukin-8 in seminal fluid of men attending an andrological clinic / K. Friebe, C. Bohring, J. Skrzypek, et al.//*Andrologia*. – 2003.- Vol.35, №.2.-P.126-129.
147. Gebreselassie KH, Berhanu E, Akkasa SS, Woldehawariat BY. *Urol Case Rep*. 2022 Jul31; 45:102172. doi: 10.1016/j.eucr.2022.102172. eCollection 2022 Nov. Torsed spermatocele, a rare cause of acute scrotum: Report of a case and review of literature.
148. Gerris J., Van Camp C., Van Neuten J. et al. Scrotal endoscopy in male infertility. *Lancet*. 1988; 1:1102.
149. Gokhale, S., et al. Epididymal Appearance in Congenital Absence of Vas Deferens. *J Ultrasound Med*, 2020. <https://pubmed.ncbi.nlm.nih.gov/32955739/>

150. Gruschwitz M.S. Cytokine levels in the seminal plasma of infertile males / M.S. Gruschwitz, R. Brezinschek, H.P. Brezinschek // J. Androl. - 1996. – Vol.17, №.2.-P.158-163.
151. Hærvig KK, Petersen KU, Hougaard KS, Lindh C, Ramlau-Hansen CH, Toft G, et al. 2017. Maternal exposure to per- and polyfluoroalkyl substances (PFAS) and male reproductive function in young adulthood: combined exposure to seven PFAS. Environ Health Perspect 130(10):107001. <https://pubmed.ncbi.nlm.nih.gov/36197086/>, <https://doi.org/10.1289/EHP10285>.
152. Hashim H., Abrams P. / Excision of Epididymal Cyst or Spermatocele. The Handbook of Office Urological Procedures. Springer, London .2008. Doi [https://doi.org/10.1007/978-1-84628-706-0\\_12](https://doi.org/10.1007/978-1-84628-706-0_12).
153. Heetderks DR, Hommerson HJ. Complex tunica albuginea cysts: a review of the literature. J Urol. 1988;139(6):1318-1320. [https://doi.org/10.1016/s0022-5347\(17\)42907-7](https://doi.org/10.1016/s0022-5347(17)42907-7).
154. Hess R. A., Fernandes S. A., Gomes G. R., Oliveeira C. A, Lazari M. M, Porto C.S/ Estrogen and its receptors in efferent ductules and epididymis J Androl.2011; 32:600-613
155. Hicks N., Gupta S. /Complications and risk factors in elective benign scrotal surgery. Scand J Urol. 2016 Dec;50(6):468-471. Epub 2016 Jul 15.
156. Hikosaka Atsuya., Iwase Yutaka. / Spermatocele Presenting as Acute Scrotum. Urol J.2008; 5:206-8.
157. Horstman W.G., Middleton W.D., Leland Melson G., Siegel B.A./ Color Doppler US of the Scrotum. Radio Graphics. 1991; 11:941-957
158. Horstman W.G., Scrotal imaging// Urol.Clin. North. Am.-1997.-V.24.-P.653-671.
159. Hou Y, Zhang Y, Li G, Wang W, Li H. Microsurgical Epididymal Cystectomy does not Impact Upon Sperm Count, Motility or Morphology and is a Safe and Effective Treatment for Epididymal Cystic Lesions (ECLs) in Young Men with Fertility Requirements. Urology. 2018; 122:97-103. DOI: 10.1016/j.urology.2018.08.007.

160. Hu Kang-Ning., Khan A. S., Maurice Gonder. / Sclerotherapy with tetracycline solution for hydrocele. *Urology*. 1 December – 1984. P. 572-576.
161. Hutson J.C. Testicular macrophages / J.C. Hutson // *Int. Rev. Cytol.* - 1994. – Vol.149.-p.99-143.
162. Itman C. All in the family: TGF- beta family action in testis development / C. Itman, S. Mendis, B. Barakat, et al. // *Reproduction*. - 2006. - Vol. 132, №.2.-P. 177-178.
163. Jaiswal D. Association of interleukin-1beta C + 3953T gene polymorphism with human male infertility / D. Jaiswal, S. Trivedi, N.K. Agrawal, et al. // *Syst Biol Reprod Med*. - 2013. - Vol. 59, No. 6. - P. 347-351.
164. Jarow J., Sigman C. M. / *The Management of Obstructive Azoospermia: AUA Best Practice Statement*. Copyright. 2010 American Urological Association Education and Research, Inc. 23p.
165. Joly J. Swift. / Treatment of hydrocele and spermatocele. *The british medical journal*. Jan. 14, 1939. P. 77-79.
166. Kang S. M., Hwang D. S., Lee J. W. / Multiple Intratesticular Cysts. *World J. Mens Health*2013/ April 31(1): 79-82.
167. Karavas E, Taydas O. Tunica albuginea cyst presenting with milk of calcium. *Urol Ann* 2019;11(4):447-8. <https://doi.org/10.1046/j.1442-2042.2001.00363.x>.
168. Katz D. J., Teloken P., Shoshany O. / Male infertility – The other side of the equation. *Focus*. Reprinted from *AFP*. Vol.46, №.9. P. 641-646.
169. Kemparaj T., Mathew J. / Clinical study on cystic swellings of the scrotum in adults in a tertiary care hospital. *Int Surg J*. 2017 Apr;4(4):1364-1370.
170. Kiddoo D. A ., Wollin T. A., Mador D. R. / A population-based assessment of complications following outpatient hydrocelectomy and spermatocelectomy. *J Urol*. 2004 Feb; 171(2 Pt 1):746-8.
171. Kim Drasa Jr, Evin Dani. Treatment of Hydrocele Testis with Aspiration and Sclerotherapy. *International Journal of Science and Research*. Volume 4 Issue 11, November 2015. P.85-87.

172. Kliesch S. / Hydrocele, spermatocele, and vasectomy: management of complications. *Urol. A* 2014; 53(5):671-5.
173. Kocak I, Dunar M, Yenisei C, Serter M, Gunaudin G. Pro-inflammatory cytokine response of the fluid contents of spermatoceles and epididymal cyst. *J Andrologia* 2002; <https://doi.org/10.1046/j.0303-4569.2001.00486.x>
174. Kondo T., Kawahara T., Matsumoto T., Yamamoto Y. et al. / Epidermal cyst in the scrotum successfully preserving the testis: A case report. *Case Rep.Oncol.*2016;9; P.235-240.
175. Krausz C., Escamilla A. R., Chianese C. / Genetics of male infertility: from research to clinic. *Reproduction* (2015) 150 R159-R174.
176. Kreydin E. I., Barrisford G. W., Feldman A. S., Preston M. A. / Testicular Cancer: What the Radiologist Needs to Know. *AJR.* 2013; 200:1215-1225.
177. Kumar B., Jha S. / Assessment of the patients suffering from hydrocele in IGIMS, Patna. *International Journal of Medical and Health Research.* Volume 4; Issue 1; January 2018; Page №. 133-135.
178. LaRusso K., Miller J., SaadK., Steinhardt G. F. / Pathogenic Mechanisms for spermatocele and epididymal cyst formation. *Clin surg.* 2016.2016; 1:1261.
179. Latif U., Bashir M. A., Rashid A. /Hydrocele; Surgery vs. Sclerotherapy *Professional Med J* Mar 2008; 15(1):125-128.
180. Lavelle M.A., Khadra A., Coker C. / Harpoon Excision: A Simple Technique for Excision of Epididymal cyst. *Curr Urol* 2007;1;202-203.
181. Lavelle M. A. / Surgical treatment of cystic swellings of the scrotum under local anaesthesia. *Ann R Coll Surg Engl.* 1996 Nov; 78(6): 541-543.
182. Li B., Wang X., Liu C. et al. Influence of reproductive tract obstruction on 31. expression of epididymal proteins and their restorationafterpatency // *Asian J. Androl.* –2013. - Vol.15(1). - P. 105–109.
183. Liangyun Zhao, Zhenduo Yu, Zhuori Zhang// Microscopic Cyst resection for the treatment of patients diagnosed with epididymal cyst 2023 doi: 10.3791/64083. *J.Vis.Exp.*

184. Lucas J. W., Lester K. M., Chen A., Simhan J. / Scrotal reconstruction and testicular prosthetics. *Transl Androl Urol* 2017; 2017;6(4):710-721.
185. Lundström K. J., Söderström L., Jernow H. et al. / Epidemiology of hydrocele and spermatocele; incidence, treatment and complications. *Scand J. Urol.* 2019 Apr - Jun; 53 (2-3): 134-138. doi: 10.1080/21681805.2019.1600582.
186. Maegawa M. A repertoire of cytokines in human seminal Plasma / M. Maegawa, M. Kamada, M. Irahara // *J. Reprod. Immunol.* - 2002. - Vol. 54. -P.3-42.
187. Majzoub A., Agarwal A. / Systematic review of antioxidant types and doses in male infertility: Benefits on semen parameters, advanced sperm function, assisted reproduction and live-birth rate. *Arab Journal of Urology* (2018) 16, 113-124.
188. Majzoub A., Arafa M., Mahdi M. et al. / Oxidation–reduction potential and sperm DNA fragmentation, and their associations with sperm morphological anomalies amongst fertile and infertile men. *Arab Journal of Urology* (2018) 16,87-95.
189. Mancilla-Jimenez R, Matsuda GT. Cysts of the tunica albuginea. Report of 4 cases and review of the literature. *J Urol* 1975;114(5):730-3. [https://doi.org/10.1016/s0022-5347\(17\)67130-1](https://doi.org/10.1016/s0022-5347(17)67130-1).
190. Marcho C., Oluwayiose O. A., Pilsner J. R. / The preconception environment and sperm epigenetics. *Andrology*. 2020 Jan 4. doi: 10.1111/andr.12753.
191. Matsumura N, Sugimoto K, Hayashi T, Nose K, Nishioka T, Ochiai K, Maekura S. Cyst of the tunica albuginea testis: a case report. *Hinyokika Kiyo* 2015;61(2):71-4.
192. McBride, J.A., et al. Sperm retrieval and intracytoplasmic sperm injection outcomes in men with cystic fibrosis disease versus congenital bilateral absence of the vas deferens. *Asian J Androl*, 2020. <https://pubmed.ncbi.nlm.nih.gov/32930103/>
193. McLachlan J.A., Newbold R.R., Bullock B. (2017) Reproductive tract lesions in male mice exposed prenatally to diethylstilbestrol *Science*, 190, 991-992

194. Meliegy Amr El., Motawi A., Abd El Salam M. A. / Systematic review of hormone replacement therapy in the infertile man. Arab Journal of Urology (2018) 16, 140–147.
195. Melkundi S. S., Patil S., Chhabra S. / Evaluation of testicular lesions, scrotal swellings by high resolution ultrasonography and colour doppler and its correlation with surgical management. Journal of Evolution of Medical and Dental Sciences/ Vol.4/ Issue 104/ Dec. 28, 2015. P. 16960-16964.
196. Menon V.S., Sheridan W.G. Benign scrotal pathology: should all patients undergo surgery? BJU International (2001), 88, 251-254.
197. Mirochnik B., Bhargava P., Dighe MK., Kanth N. / Ultrasound evaluation of scrotal pathology. Radiol Clin North Am. 2012 Mar; 50(2):317-322.
198. Mittal K., Little B., Harri P. A. et al. /Role of Imaging in the Evaluation of Male Infertility. RadioGraphics 2017; 37:837-854.
199. Moloney G. E. /Comparison of results of treatment of hydrocele and epididymal cysts by surgery and injection. Br Med J. 1975 Aug 23; 3(5981): 478-479.
200. Mukherjee S., Maheshwari V., Khan R., et. al. / Clinico-radiological and pathological evaluation of extra testicular scrotal lesions. J Cytol. 2013 Jan;30(1):27-32.
201. Nanbu A., Sugiura K., Sassa N., Akiyama M. / Epididymitis with Epididymal Cyst Indicating Immunoglobulin A Vasculitis in an Adult. Acta. Derm. Venereol. 2016; 96:985-986.
202. Niedzielski J., Miodek M., Krakós M. / Epididymal cysts in childhood – conservative or surgical approach? Polski przegląd chirurgiczny. 2012, 84, 8, 406–718.
203. Nistal M., Iñiguez L, Paniagua R. Cysts of the testicular parenchyma and tunica albuginea. Arch Pathol lab Med 1989;117(8):902-6.
204. Nistal M., González-Peramato P., Serrano A., Vega-Perez M./ Paratesticular Cyst with Benign Epithelial Proliferations.



205. O’Kelly F., McAlpine K., Abdeen Ni. et al. / The futility of continued surveillance of epididymal cysts: A study of the prevalence and clinico-demographics in pre- vs. post-pubertal boys. *Can. Urol. Assoc. J.* 2019;13(12): E398-403.
206. Ochsenkuhn R. The relationship between immunosuppressive activity and immunoregulatory cytokines in seminal plasma: influence of sperm autoimmunity and seminal leukocytes / R. Ochsenkuhn, A.E. O Connor, J.J. Hirst // *J. Reprod.Immunol.* -2006. – Vol.71, №.1.-P.57-74.
207. Odzer SH. U., Amendola M. A. / *Magnetic Resonance Imaging of the Testis and Scrotum. Lower Genitourinary Radiology Springer-Verlag New York, Inc.* 1998. P.320-321.
208. Osman M. / Aspiration and Tetracycline of Hydrocele: Sclerotherapy Can It Replace Surgical Treatment? *Med. J. Cairo Univ., Vol. 62, No. 3, September (Suppl.):199-204, 1994.*
209. Paluru S, Ulbright TM, Amin M, Montironi R, Epstein JI. The Morphologic Spectrum of Sertoliform Cystadenoma of the Rete Testis: A Series of 15 Cases. *Am J Surg. Pathol.* 2018; 42 (2): 141-149. DOI: 10.1097/PAS.0000000000000997.
210. Panner Selvam M. K., Agarwal A. / A systematic review on sperm DNA fragmentation in male factor infertility: Laboratory assessment. *Arab Journal of Urology* (2018) 16, 65-76.
211. Panner Selvam M. K., Agarwal A. / Update on the proteomics of male infertility: A systematic review. *Arab Journal of Urology* (2018) 16, 103– 112.
212. Papadimas J. /Interleukin-1 beta and tumor necrosis factor-alpha in normal/infertile men / J. Papadimas, D.G. Goulis, et al. // *Arch. Androl.* -2002. – Vol.2, №. 2. – P. 107-113.
213. Patil V., Shetty S.M. C., Das S/ Common and Uncommon Presentation of Fluid within the Scrotal Spaces. *Ultrasound International Open* 2015; 1: E34–E40.
214. Patoulis D., Kalogirou M., Patoulis I. / Intraparenchymal Epididymal Cyst (IEC) 4 cm in Diameter in a 15-Year Old Male Patient; a Case Report and Review of the Literature. *ACTA MEDICA (Hradec Králové)* 2016; 59(4):137–139.

215. Pellati D, Mylonakis I, Bertoloni G, Fiore C, Andrisani A, Ambrosini G, Armanini D Genital tract infections and infertility. *Eur J Obstet Gynecol Reprod Biol.* 2008;140(1):311. <https://doi.org/10.1016/j.ejogrb.2008.03.009>
216. Pieri S, Agresti P, Morucci M, Carnabuci A, De Medici L. A therapeutic alternative in the treatment of epididymal cysts: percutaneous sclerotherapy. *Radiol Med.* 2003;105 (5-6):462-70.
217. Pozzi, E., et al. Initial Andrological Evaluation of the Infertile Male. *Eur Urol Focus*, 2022 <https://pubmed.ncbi.nlm.nih.gov/36210297/>.
218. Radmayr, C., et al. EAU Guidelines on Paediatric Urology. In: EAU Guidelines published at the 38th EAU Annual Congress, Milan 2023. Arnhem, The Netherlands.
219. Radmayr, C., et al. Management of undescended testes: European Association of Urology/European Society for Paediatric Urology Guidelines. *J Pediatr Urol*, 2016. 12: 335.
220. Rajender, S., Hamada A. J., Bukavina L., Agarwal A. / Physical deformities relevant to male infertility. et al. *Nat. Rev. Urol.* 2012. 9, 156–174.
221. Rajesh K. Naz, Paul Kaplan Increased Levels of Interleukin-6 in Seminal Plasma of Infertile Men <https://doi.org/10.1002/j.1939-4640.1994.tb00436.x>
222. Randhawa H., Blankstein U., Davies T. / Scrotal trauma: A case report and review of the literature. *Can Urol Assoc J* 2019; 13(6Suppl4): S67-71.
223. Redman JE, Rountree GA. Bilateral cysts of tunica albuginea of testes. *Urology* 1988;32(3):259-61. [https://doi.org/10.1016/0090-4295\(88\)90397-4](https://doi.org/10.1016/0090-4295(88)90397-4).
224. Rha KH, Choi YD, Lee WH, Lee JS, Choi HS, Key CY, Lee MS. A case of testicular tunica albuginea cyst with psammoma body. *Int J Urol* 2001;8 (9) :520-1. <https://doi.org/10.1046/j.1442-2042.2001.00363.x>.
225. Rhind J. A./ The injection treatment of hydroceles and spermatoceles. *The British medical journal.* Sept. 22, 1951. P. 711-713.
226. Rohayem, J., et al. Delayed treatment of undescended testes may promote hypogonadism and infertility. *Endocrine*, 2017. 55: 914

227. Roy A., Jain V., Majumdar J. / Aspiration sclerotherapy: a novel and cost-effective approach to the management of hydroceles in a developing country. *Int. Surg.J.* 2017 Dec;4(12):3884-3889.
228. Rumbold, A.R., et al. Impact of male factor infertility on offspring health and development. *Fertil Steril*, 2019. 111: 1047.
229. Salamander., Mianné D., Briant JF., Richez P. / MR findings in 14 cases of primary testicular tumor. *Journal de radiologie* Vol.79, N9 –septembre-1998. p. 865. Doi: JRE-11-1998-79-9-0221-0363- 101019-ART66.
230. Sávio LF, Prakash NS, Clavijo R, Kryvenko ON, Ramasamy R. Microsurgical identification and excision of an intratesticular mass. *Fertil Steril* 2017;107(4): e16.<https://doi.org//10.1016/j.fertnstert.2017.01.012>.
231. Schoysman R. / Epididymal causes of male infertility: pathogenesis and management. *Inbrnetlonal Journal of Andmlogy, Supplementurn 5 (1982). P.120-134.*
232. Secil M., Bertolotto M., Rocher L., Pekindil G., et al. / Imaging Features of Paratesticular Masses. *J. Ultrasound Med.* 2017; 36:1487-1509.
233. Shafik A. The scrotoscope. A new instrument for examining the scrotal contents. *Br. J. Urol.* 1990; 65:209-210.
234. Shan C. J., Lucon A. M., Pagani R., Srougi M. / Sclerotherapy of hydroceles and spermatoceles with alcohol: results and effects on the semen analysis. *Int. Braz. J. Urol.* 2011; 37(3):307-12.
235. Shokeir A A., Wafa E. W., Eraky I., Mohsen T. et al. / Tetracycline sclerotherapy for testicular hydroceles in renal transplant recipients. *Urology* Volume 44, Issue1, July 1994, Pages 96-94.
236. Singh A. K. / Clinico pathological Study of Cystic Swellings of Scrotum. *Asian Journal of Biomedical and Pharmaceutical Sciences*, 6(57), 2016, 42-44.
237. Skakkebek N. E., Meyts R. D., Main K. M. / Testicular dysgenesis syndrome: An increasing common developmental disorder with environment aspects. *Human Reprod.* 2001; 16: 972-978.

238. Sonmez M. G., Haliloglu A. H. / Role of varicocele treatment in assisted reproductive technologies. Arab Journal of Urology (2018) 16, 188-196.
239. Starosta, A., et al. Predictive factors for intrauterine insemination outcomes: a review. Fertility research and practice, 2020. 6: 23.
240. Stefan Rose-John/ IL-6 Trans-Signaling via the Soluble IL-6 Receptor: Importance for the Pro-Inflammatory Activities of IL-6. Int. J. Biol. Sci. 2012, 8.P.1237-1247.
241. Stuckmann G . / Ultrasound of the scrotum. Praxis (Bern 1994). 2006 May 3;95 (18):709-20.
242. Subith K. K., Sasikumar J., Seetharamaiah T. et al. / Cystic swellings of scrotum: management. Int J Med Res Health Sci.2014; 3(2):338-341.
243. Sutkowski D. M., Kasjanski R. Z., Sensibar J. A., Ney K. G. et al. Effect of Spermatocele Fluid on Growth of Human Prostatic Cells in Culture. Journal of Andrology, Vol. 14, No.4, July/August 1993. P. 233-239.
244. Suwan P. /Treatment of hydroceles by aspirations and tetracycline instillations. J. Med Assoc Thai. 1994 Aug; 77(8):421-5
245. Takimoto K., Okamoto K., Wakabayashi Y./Okada Y. Torsion of Spermatocele: A Rare Manifestation. Urol. Int. 2002; 69:164-165.
246. Tanaka K, Kamidono S, Yoshimura K, Umezu K. Benign cystic lesion of the tunica albuginea: a case report: Hinyokika Kyo 2004; 50 (1) 45-8.
247. Tsili A. C., Bertolotto M., Turgut A.T. et al./ MRI of the scrotum: Recommendations of the ESUR Scrotal and Penile Imaging Working Group.European Society of Radiology. 2017. Doi 10.1007/s0030-017-4944-3.
248. Tsili A. C., Giannakis D., Sylakos A. et al. / MR Imaging of Scrotum. MagnReson Imaging Clin N Am 22(= (2014) 217-238.
249. Tsili A. C., Sofikitis N., Stiliara E., Argyropoulou M. I. / MRI of testicular malignancies. AbdomRadiol (2018) <https://doi.org/10.1007/s00261-018-1816-5>.

250. Turner RW, Derrick FC, Sanders P, Rous SN. Benign Lesions of the Tunica Albuginea. *J Urol* 1977;117(5):602-604. [https://doi.org/10.1016/s0022-5347\(17\)58551-1](https://doi.org/10.1016/s0022-5347(17)58551-1).
251. Valentino M, Bertolotto M, Ruggirello M, Pavlica P, Barozzi L, Rossi C. Cystic lesions and scrotal fluid collections in adults: Ultrasound findings. *J Ultrasound* 2011;14(4):208-15. <https://doi.org/10.1016/j.jus.2011.10.008>.
252. Vissamsetti BH., O'FlynnK., Pearce I. / Diagnosis and treatment of benign scrotal swellings. *Trends in urology & men's health* may/june 2011. P. 27-30.
253. Wagner H., Cheng J. W., Ko E. Y. / Role of reactive oxygen species in male infertility: An updated review of literature. *Arab Journal of Urology* (2018) 16, 35-43.
254. Walsh Th. J., Katharine T. Seeger K. T., Turek P. J. / Spermatoceles in Adults: When Does Size Matter? *Journal of Reproductive Systems*, 53:345–348, 2007.
255. Warner KE, Noyes DT, Ross JS. Cysts of the tunica albuginea testis: a report of 3 cases with a review of the literature. *J Urol* 1984;132(1):131-2. [https://doi.org/10.1016/s0022-5347\(17\)49498-5](https://doi.org/10.1016/s0022-5347(17)49498-5).
256. Weatherly D, Wise P.G, Mendoca S, Loeb A, Cheng Y, Chen J.J, Steinhardt G. /Epididymal Cysts: Are They Associated with Inferlity? *Am. J. Mens Health*. 2016;12 (3):612-616. DOI:10.1177/1557988316644976.
257. Woodward P. J., Schwab C., Sesterhenn I. A., / From the Archives of the AFIP Extratesticular Scrotal Masses: Radiologic-Pathologic Correlation. *Radio Graphics* 2003; 23:215-240.
258. Yan X., Dong L., Liu Y. et al. / Effects of physical exercises on semen quality and reproductive outcomes in male infertility. *Medicine* (2019) 98:41.
259. Yao D. F, Mills J. N. / Male infertility: lifestyle factors and holistic, complementary, and alternative therapies. *Asian Journal of Andrology* (2016) 18, 1-9.

260. Yeh Hsin-Chih., WangChii-Jye., Liu Chia-Chu et. al. / Giant spermatocele mimicking hydrocele: a case report. Kaohsiung J. Med.Sci. 2007;23:366–9.

261. Yi Hou, Ying Zhang, Guang Li, Wenxiang Wang, Hai LI// Microsurgical Epididymal Cystectomy does not Impact Upon Sperm Count, Motility or Morphology and is a Safe and Effective Treatment for Epididymal Cystic Lesions (ECLs) in Young Men with Fertility Requirements Urology 2018 Dec:122:97-103. doi: 10.1016/j.urology.2018.08.007. Epub 2018 Aug 22.

262. Zahalsky M. P., Berman A. J., Nagler H. M. / Evaluating the risk of epididymal injury during hydrocelectomy and spermatocelectomy. J Urol.2004. Jun;171 (6 Pt 1):2291-2.

263. Ölçücü M. T., Ölçücü N., Ölçücüoğlu E. et al. /Response to duloxetine and gabapentin combination of a patient who has chronical orchialgia with bilateral tubular ectasia of rete testis and multiple epididymal cysts. Turk J Urol 2018; 44(3): 274-7.



КЫРГЫЗ РЕСПУБЛИКАСЫ



КЫРГЫЗ ПАТЕНТ

Ойлоп табууга өтүнмө ээси жоопкер болгон

**ПАТЕНТ**

№ 2204

Ойлоп табуунун аталышы: *Урук безинин кошундусунун ыйлаакчасын айкалыштырып дарылоо ыкмасы*

Патент ээси, өлкөсү: *Усупбаев А. Ч., Кутболсун уулу У., Кузебаев Р. Е. (KG)*

Автору (авторлору): *Усупбаев А. Ч., Кутболсун уулу У., Кузебаев Р. Е. (KG)*

Өтүнмөнүн № *20190070.1*

Ойлоп табуунун артыкчылыгы: *2019-жыл, 07-октябрь*

Кыргыз Республикасынын Ойлоп табууларынын мамлекеттик реестринде катталган: *2020-жылдын 29-майында*

Бул патент Кыргыз Республикасынын мыйзамына ылайык ойлоп табууга автордун артыкчылыгын жана өзгөчө укугун тастыктайт

Торайым

Д. Молдошева





## 2-ПРИЛОЖЕНИЕ



УТВЕРЖДАЮ  
Зам.главного врача  
Национального госпиталя при  
Министерстве здравоохранения  
Кыргызской Республики  
Кулукеев У.К  
«05» «03» 2024 г.

### **Акт внедрения результатов научно-исследовательских, научно-технических работ, (или) результатов научной и (или) научно-технической деятельности.**

1. **Автор внедрения:** аспирант Кутболсун уулу Уланбек
2. **Наименование научно-исследовательских, научно-технических работ и (или) результатов научной и (или) научно-технической деятельности:** способ комбинированного лечения кистозных заболеваний придатка яичка путем введения инсулиновым шприцем раствора гиалуронидазы у границы стенки кисты в придаток яичка, обеспечивающий сохранность репродуктивного потенциала у мужчин.
3. **Краткая аннотация:** задачей изобретения является оценка клинической эффективности и влияние разработанного комбинированного метода на фертильность пациентов с кистозными изменениями придатка яичка со стандартными хирургическими методами лечения
4. **Эффект от внедрения:** метод позволяет сохранить и восстановить фертильность путем разработки тактического подхода к лечению пациентов с кистозными изменениями придатка яичка.
5. **Место и время внедрения:** Республиканский научный центр урологии Национального госпиталя при Министерстве здравоохранения Кыргызской Республики от 01.10.2020 года.
6. **Форма внедрения:** практическое применение при хирургическом лечении больных с кистозными заболеваниями придатка яичка на основании патента №2204, выданное Государственным агентством интеллектуальной собственности и инноваций при Кабинете Министров Кыргызской Республики от 29.05.2020г. «Способ комбинированного лечения кистозных заболеваний придатка яичка». Подготовка специалистов на месте. Результаты опубликованы в периодических изданиях и включены в методические рекомендации для практикующих врачей урологов и хирургов.

#### **Представитель организации, в которую внедрена разработка:**

Кылычбеков М.Б.- к.м.н., заведующий отделением андрологии  
Республиканского научного центра урологии при НГ МЗ КР

#### **Представители организации, из которого исходит внедрение:**

Кузубаев Р.Е - к.м.н., завуч кафедры урологии  
КГМА им. И.К Ахунбаева

05.03.2024 г.