

**ОШ МАМЛЕКЕТТИК УНИВЕРСИТЕТИ**  
**ЭЛ АРАЛЫК ЖОГОРКУ МЕДИЦИНА МЕКТЕБИ**

**Д 14.24.696 диссертациялык кеңеши**

Кол жазма укугунда

**УДК 616.36-002.951.21-089-072.1**

**ЧОКОТАЕВ МУРАТ АБДЫКАЛЫКОВИЧ**

**БООРДОН ЛАПАРОСКОПИЯЛЫК ЭХИНОКОККЭКТОМИЯ**

14.01.17 - хирургия

Медицина илимдеринин кандидаты окумуштуулук даражасын  
изденип алуу үчүн жазылган диссертациянын  
**авторефераты**

**Ош-2025**

Илимий изденүү КР Улуттук илимдер академиясынын Түштүк филиалынын  
Медициналык проблемалар институтунун илимий бөлүмүндө аткарылды

**Илимий жетекчиси:** **Осумбеков Байышбек Зияйдинович**  
медицина илимдеринин доктору, профессор,  
ОшМУнун Хирургиялык адистиктерине билим  
берүү программаларынын бөлүм башчысы

**Расмий оппоненттери:** **Айтназаров Мыктыбек Сатыбалдиевич**  
медицина илимдеринин доктору, И.К. Ахунбаев  
атындагы Кыргыз мамлекеттик медициналык  
академиясынын комбустиология курсу менен  
жалпы практикалык хирургия кафедрасынын  
доценти

**Хакимов Мурод Шавкатович**  
медицина илимдеринин доктору, профессор,  
Ташкент медициналык академиясынын №1  
факультеттик жана госпиталдык хирургия  
кафедрасынын башчысы

**Жетектөөчү мекеме:** Фергана коомдук саламаттык сактоо институту,  
факультеттик жана госпиталдык хирургия кафедрасы (150100, Өзбекстан  
Республикасы, Фергана облусу, Фергана шаары, Янги-Турон көч. 2А).

Диссертацияны коргоо 29 апрель 2025-жылы саат 12.00дө медицина  
илимдеринин доктору (кандидаты) окумуштуулук даражасын коргоо боюнча  
Ош мамлекеттик университети жана Эл аралык жогорку медицина мектебине  
караштуу Д 14.24.696 диссертациялык кеңештин отурумунда өткөрүлөт.  
Дареги: 723500, Кыргыз Республикасы, Ош ш., Водозаборная көч. 215, 4 кабат,  
жыйындар-залы. Дареги: Диссертацияны коргоо көрмөконференцияга кирүүгө  
шилтеме: [https://vc.vak.kg/b/d\\_1-u21-bjh-pqs](https://vc.vak.kg/b/d_1-u21-bjh-pqs)

Диссертация менен Ош мамлекеттик университетинин (723500, Ош ш.,  
Ленин к., 333), Эл аралык жогорку медицина мектебинин (720054, Бишкек ш.,  
Интергельпо к., 1ф) китепканаларынан жана <https://vak.kg>. сайтынан  
таанышууга болот.

Автореферат 2025-жылдын 27- мартында таркатылды.

**Диссертациялык кеңештин окумуштуу катчысы,  
медицина илимдеринин кандидаты**



## ИШТИН ЖАЛПЫ МҮНӨЗДӨМӨСҮ

**Диссертациянын темасынын актуалдуулугу.** Боор эхинококкозунун эпидемиологиялык жана социалдык-экономикалык мааниси анын Кыргыз Республикасында кеңири таралуусу клиникалык көрүнүштөрүнүн ар түрдүүлүгү, кабылдоолорунун оордугу, майыштуулуктун, казалуулуктун туруктуу көрсөткүчтөрү жана саламаттык сактоо секторундагы финансылык чыгымдуулугунан келип чыгат [Б. А. Акматов, 1994; М. Г. Кенжаев авторлоштор менен, 2001; Р. А. Оморов авторлоштор менен, 2008; К. М. Раимкулов, Б. С. Тойгомбаева, О. Т. Куттубаев, 2021].

Боор эхинококкозунун дарылоонун негизги методу болуп – хирургиялык метод саналат. Кыргыз Республикасында боор эхинококкозу тууралуу жыл сайын жүздөгөн операциялар жасалат, бирок алардын саны азайбайт. [М. М. Мамакеев авторлоштор менен, 1998; Р. А. Оморов авторлоштор менен, 2008; А. И. Мусаев, М. Ж. Алиев, Максут уулу Э., 2023]. Кыргыз Республикасында бул көп таралган эндемиялык дарт болгондугуна байланыштуу, боор хирургиясындагы көптөгөн илимий изилдөөлөр жана иштеп чыгуулар эхинококкоз хирургиясына байланыштуу. Боор эхинококкозунун, операциялап дарылоонун натыйжаларын талдоо көрсөткөндөй дарылоонун болгон методдору хирургдарды толук канааттандырбайт, анткени операциядан кийинки кабылдоолордун көрсөткүчтөрү (40%ке чейин) туруктуу бойдон калууда, кайра кармаганы (3-54%) жана казалуулук (1,8-4%) [Б. С. Ниязов авторлоштор менен, 2000; П. С. Ветшев авторлоштор менен, 2013; В. А. Вишневский авторлоштор менен, 2013; А. И. Мусаев авторлоштор менен, 2016].

Боор хирургиянын өнүгүүсүндөгү азыркы бет алышы дарттапманын жана операциялап дарылоонун чечкиндүүлүгүн, минималдуу инвазивдикти сактап, сапатын жана натыйжаларын жакшыртуу үчүн иштелип чыккан инновациялык технологияларды жайылтуусу менен айырмаланат [В. А. Кубышкин авторлоштор менен, 2002; П. С. Ветшев авторлоштор менен, 2013; Г. А. Кригер авторлоштор менен, 2013; Д. Б. Демин авторлоштор менен, 2016; Р. С. Султанова авторлоштор менен, 2016; Р. Donald et al., 2012]. Лапаротомиялык жана лапароскопиялык операциялардын натыйжаларын салыштырма талдоого арналган көп сандаган жарыялоолор эндовидеохирургиянын олуттуу артыкчылыктары жөнүндө далилдеп операциядан кийинки мезгили кыска, малоинвазивность, операция учурундагы жана операциядан кийинки кабылдоолордун аздыгы, бейтаптар көп жатпай эрте туруп басышы, бейтаптардын медициналык-социалдык эрте сакайуусу [С. И. Емельянов авторлоштор менен, 2000; Т. Е. Мукантаев, 2015; Ш. Т. Салимов авторлоштор

менен, 2015; Z. Al-Sharif et al., 2002; F. Zaharie et al., 2013]. Эндовидеохирургияны өнүктүрүү, жогорку сапаттуу көрмө системдерди иштеп чыгуу, айрыкча боорду кансыз жаруу технологиясы жана кантоктотуу лапароскопиянын мүмкүнчүлүктөрүн очоктук паталогияларды, ошондой эле боор эхинококкозун дарылоодо артыкчылыктуу метод катары анын ролун кеңейтти. [Я. Г. Колкин авторлоштор менен, 2013; Д. С. Сангов, 2015; Т. М. Хамидов авторлоштор менен, 2015; Т. Tuxun et al., 2014].

Боор эхинококкозун дарылоодо, эндовидеохирургияны кеңири даңазалоого карабастан эхинококкозду эндоскопиялык дарылоонун (ЭЭД) методологиялык жана техникалык операциянын көрсөткүчтөрүн бирдейлештирүү, операция учурундагы жана операциядан кийинки кабылдоолордун алдын алуу, алгачкы тажрыйбаны талдоого негизделген, жеткиликтүү изилденбей калган жана илимий-практикалык зор кызыкчылыгы бар. Боордун лапароскопиялык хирургиясынын бардык маселелери ушул илимий изилдөөлөрдү жүргүзүүгө негиз болду.

**Диссертациянын темасынын артыкчылыктуу илимий багыттар, ири илимий программалар (долбоорлор), билим берүү жана илимий мекемелер тарабынан жүргүзүлүп жаткан негизги илимий изилдөө иштер менен байланышы.** Диссертациялык иш КР Улуттук илимдер академиясынын Түштүк филиалынын Медициналык проблемалар институтунун илимий бөлүмүндө аткарылды. Диссертациялык иштин темасы демилгелүү болуп эсептелет.

**Изилдөөнүн максаты:** Лапароскопиялык эхинококкэктомиялык методологиясын ылайыкташтыруунун негизинде боордун эхинококктук ыйлагын (кистасын) операциялап дарылоонун натыйжалуулугун жогорулатуу.

**Изилдөөнүн милдеттери:**

1. БДССУ тарабынан модификацияланган боор эхинококктук ыйлагын УЗИ классификациясынын негизинде лапароскопиялык эхинококкэктомиянын көрсөткүчтөрүн аныктоо (WHO-IWGE, 2003).

2. Лапароскопиялык эхинококкэктомиянын методологиясын оптималдаштыруу.

3. Хирургиялык татаалдашуулардын Clavien-Dindo классификациясынын негизинде лапароскопиялык жана ачык эхинококкэктомиянын жакынкы натыйжаларын салыштырма аспектиде изилдөө (2009).

4. Лапароскопиялык жана ачык эхинококкэктомия ыкмаларынын узак мөөнөттүү натыйжаларын изилдөө.

### **Алынган натыйжалардын илимий жаңылыгы:**

1. Клиникалык ишке ашыруунун жана БДССУнун (WHO-IWGE, 2003) модификациясында боор эхинококктук ыйлагын ультрадобуштук жиктемесин талдоонун негизинде эхинококкозду эндоскопиялык дарылоонун көрсөтмөлөр айкындалды.

2. Биринчи жолу эхинококкозду эндоскопиялык дарылоонун ылайыкташтырылган методикасы сунушталды (рационализатордук сунушка күбөлүк № 03/15 «Боордун эхинококкэктомиясын ичтен көрмө видеолароскопиялык методу, 20.02.2015-ж., КММА).

3. Эхинококкозду эндоскопиялык дарылоодо, боордогу калдык көндөйдү аргон-плазмалык күйдүрмө коагуляция жолу иштелип чыкты (рационализатордук сунушка күбөлүк № 04/15 «Боордон лапароскопиялык эхинококкэктомиядан кийин берчтүү кабыкты тазартуунун жолу» 20.02.2015-ж., КММА).

4. Лапароскопиялык жана ачык эхинококкэктомиянын жакынкы жана узак мөөнөттүү натыйжалары салыштырмалуу аспектиде изилденген.

### **Алынган натыйжалардын практикалык маанилүүлүгү:**

Бул изилдөө иштеринин натыйжаларын практикада колдонуу боор эхинококктук ыйлагы менен ооруган бейтаптарды операциялап дарылоонун натыйжаларын алда канча жакшыртат, атап айтканда: операциянын жаракаттуулугун төмөндөтөт, операциядан кийинки кабылдоолордун жана эхинококкоздун кайра кармоо көрсөткүчтөрү төмөндөйт, операция болгондордун эрте социалдык-эмгектик сакайууларын камсыз кылат. Эхинококкозду эндоскопиялык дарылоонун ылайыкташтырылган методикасын жана калдык боор көндөйү аргон-плазмалык күйгүзмө эхинококкоздун кайта кармоосун жана өт чыгаруучу фистула болуусун алдын алуу планында операциянын коопсуздугун камсыз кылат. **(Илимий изилдөөлөрдүн, илимий-техникалык иштердин жана (же) илимий жана (же) илимий-техникалык иштин натыйжаларынын аталышы: Чокотаев М.А. «Боордун лапароскопиялык эхинококкэктомиясы»).**

### **Диссертациянын коргоого алып чыккан негизги жоболору:**

1. Боордун эхинококкоздук ыйлагын операциялап дарылоонун тандалган методу эхинококкозду эндоскопиялык дарылоо болуп такталган көрсөткүчтөрүндө CL, CE1, CE2 типтеги кисталар, 150 мм ге чейинки өлчөмдөрүндө; CE3, CE4 жана CE5 типтеги кисталар кичине өлчөмдөгү (50-100 мм ге чейин; боордун алдынкы сегментинде жайгашкан кисталар (S II, III, IVb, V, VI); капсуланын алдында жайгашкан боор эхинококкоздук ыйлагын; өт чыгаруучу фистула болбосо.

2. Сунушталган эхинококкозду эндоскопиялык дарылоо методдор жана калдык боор көндөйүн аргон-плазмалык тазалоо операциянын техникалык көз

карашын ылайыкташтырат, ал боордун эхинококкоздук ыйлагын операциялап дарылоонун түздөн-түз жана узак мөөнөттүү натыйжаларын жакшыртат.

**3. Боордун эхинококкоздук ыйлагын операциялап дарылоонун жакынкы жана узак мөөнөттүү натыйжаларын көпфакторлуу салыштырма талдоо эң жакшы натыйжаларды жана эндовидеохирургиялык технологиялардын артыкчылыгын (аз инвазивдүүлүгүн, операциядан кийинки кабылдоолордун минималдуу көрсөткүчтөрүн стационарда убактылуу жатууну, эртерээк социалдык-эмгектик сакайууну жана косметикалуулукту) тастыктайт.**

**Изденүүчүнүн жеке салымы.** Изденүүчү тарабынан жеке ата-мекендик жана чет өлкөлүк адабиятка салынган жана тематикалык адабий булактарга талдоо жүргүзүлгөн, изилдөөнүн дизайны түзүлгөн, изилдөөнүн максаты жана милдеттери жол-жоболоштурулган, диссертациянын санарип материалдарына изилдөөдөн алынган натыйжаларга, тыянактарга жана практикалык сунуштарга статистикалык талдоо жүргүзүлгөн. Диссертациялык эмгектин автору баардык клиникалык этаптарда түздөн-түз катышкан: пациенттерди изилдөөдө жана консультация берүүдө, дарттапмада жана бардык хирургиялык операцияларда өз алдынча аткарууда автор клиникалык-лаборатордук жана инструменталдык изилдөөнүн көрсөткүчтөрүн талдоо, диссертациянын темасы боюнча бардык илимий макалалар жана рационализатордук сунуштар ишке ашырылган.

#### **Диссертациянын натыйжаларынын апробациялоо:**

Диссертациялык иштин негизги жоболору төмөндө баяндалган:

1. Россиянын эндоскопиялык хирургдар коомунун XVIII съездинде (Москва, 2015);
2. Кыргызстандын саламаттык сактоосунун жетишкендиктери жана чечилбеген проблемалары (Ош, 2018),
3. Ош облустук жана Ош шаардык хирургиялык коомунда (Ош, 2016);
4. Кыргыз Республикасынын Улуттук илимдер академиясынын Түштүк бөлүмүнүн медициналык-биологиялык проблемалар институтунун отурумунда (Ош, 2024).

#### **Диссертациянын натыйжаларынын басылып чагырылышы.**

Диссертациянын темасы боюнча 10 макала жарыяланган, алардын ичинен 1 макала илимий басылмада, WoS системасынан индексацияланган, 7 - КРП УИА мезгилдик илимий басылмаларында бааланган тизмеге кирген жана 2 макала Кыргыз Республикасынан тышкары басылмаларда жарыяланган. Ошондой эле 2 рационализатордук сунуштар үчүн күбөлүктөр И. К. Ахунбаев атындагы Кыргыз мамлекеттик медициналык академиясынын тарабынан берилген.

**Диссертациянын түзүмү жана көлөмү.** Диссертация 140 бетке компьютердик текст менен жазылган кириш сөздөн, адабий серептен жана 3 баптан өзүнүн изилдөөлөрүнөн турат. Корутундудан, тыянактан, практикалык сунуштардан, колдонулган адабияттан жана сунуштардын тизмеси.

Библиографиялык көрсөткүч 178 булакты, алардын ичинде 99 ата-мекендик жана жакынкы чет өлкөдөн, 79 алыскы чет өлкөдөн.

## ДИССЕРТАЦИЯНЫН НЕГИЗГИ МАЗМУНУ

**Кириш сөздө** коргоого алып чыккан изилдөөнүн темасы, актуалдуулугу, илимий изилдөөнүн максаты жана коюлган милдеттери көрсөтүлгөн, илимий жаңылыгы, практикалык маанилүүлүгү жана диссертациянын негизги жоболору жазылган.

**1-бапта «Боор эхинококкозун хирургиялык дарылоодо эндовидеохирургиялык технологиянын ролу»** боор эхинококкозду дарылоонун жана проблемалардын заманбап абалы ачып көрсөтүлөт, операциялап дарылоонун тарыхый ракурсу, боор эхинококкозун лапароскопиялык дарылоонун өнүгүүсү, эхинококкозду эндоскопиялык дарылоонун методологиясы жана натыйжалары. Автор боордун эхинококкозун дарылоодо эндовидеохирургиялык технологияларга карата хирургдардын көз караштарын өзгөртүүнүн керектигин жана актуалдуулугун, эхинококкозду эндоскопиялык дарылоого көрсөткүчтөрдү бирдейлештирүү чечилбеген маселелер бар экендигин, операциянын методологиялык жана техникалык көз караштарды өркүндөтүүнү, операция учурундагы жана операциядан кийинки кабылдоолорду алдын алууну белгилеген.

**2-бапта «Изилдөөнүн методологиясы жана методдору»** изилденүүчү бейтаптарга, изилдөөнүн методдоруна жана статистикалык талдоого мүнөздөмө баяндалган.

**2.1. Изилдөөнүн объекти жана предмет, бейтаптардын клиникалык мүнөздөмөсү.**

**Изилдөөнүн объектиси:** 108 бейтап БЭК менен.

**Изилдөө предмети:** эхинококкэктомиянын ачык жана лапароскопиялык натыйжаларын салыштырып изилдөө.

**Изилдөөнүн дизайны:** бир борбордук ретроспективдик жана проспективдик нерандамизирленген изилдөө.

Изилдөө иштери ООАКБнын базасында жүргүзүлгөн жана 2010-2019-жж. камтыйт.

Изилдөөгө кирген бейтаптардын белгилери (критерийлери):

1) кисталардын өлчөмү 10 см ашпаган; 2) S 2-7 де жайгашкан боор эхинококктук ыйлагылары менен бейтаптар.

Бейтаптарды изилдөөдөн алып салуунун белгилери (критерийлери):

1) боордун S8 де жайгашкан кисталар; 2) өлчөмү 15 см ден чоңураак кисталар; 3) билиардык фистулалар болсо; 4) кисталар толук паремхиманын ичинде жайгашса; 5) кайталанма боор эхинококкозу; 6) ич көңдөйүндө берчтүү процесстер көп болсо; 7) ашынган кардиореспиратордук жана метаболикалык

патологиялары (бронх астмасы, ӨӨББ, жүрөк экстрасистолиясы, семирүү с ИМТ  $\geq 40\text{кг/м}^2$ );8) Изилдөөдөн баш тарткан бейтаптар.

Таблица 2.1.1 – Изилденген бейтап топторунун мүнөздөмөсү (n = 108)

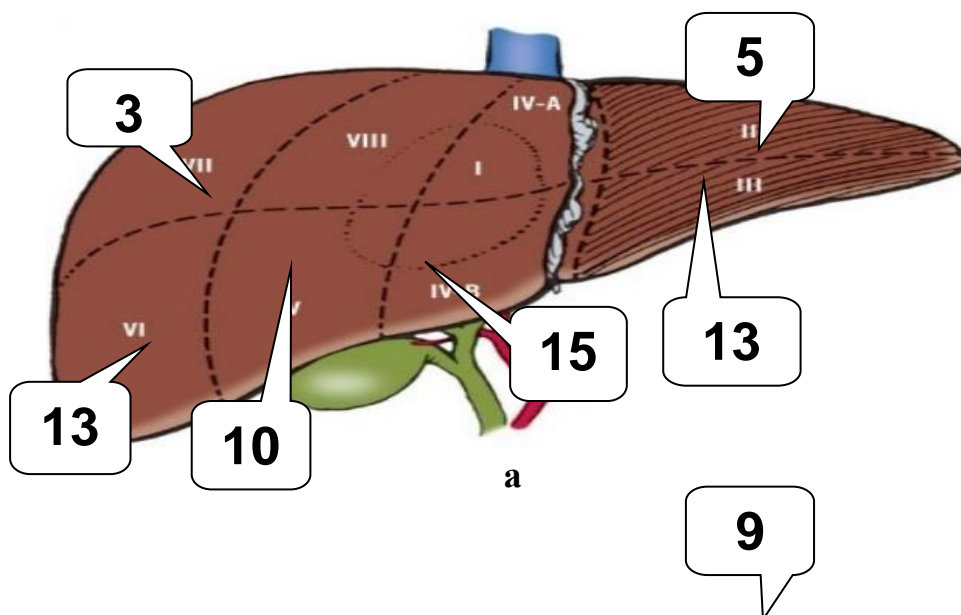
Көрсөткүчтөр	Изилденген топтор		p
	1-топ (LS)	2-топ (LT)	
Бейтаптардын саны, абс (% $\pm$ SD)	57 (52,8 $\pm$ 4,8)	51 (47,2 $\pm$ 4,8)	p>0,05
Эркектер, абс (% $\pm$ SD)	17 (29,9 $\pm$ 6,0)	20 (39,2 $\pm$ 6,8)	p>0,05
Аялдар, абс (% $\pm$ SD)	40 (70,1 $\pm$ 6,0)	31 (60,8 $\pm$ 6,8)	p>0,05
Курагы (медиана, интерквартилдик керилме)	31 (50-24)	28 (42-22)	

Боордун эхинококктук кисталарынын өлчөмдөрү боюнча маалыматтар. Эки топтогу бейтаптардын тең маалыматтары таблицада берилди. Боор эхинококктук кисталарынын өлчөмдөрү 17 мм ден 140 мм ге чейин өзгөрүлүп турган.

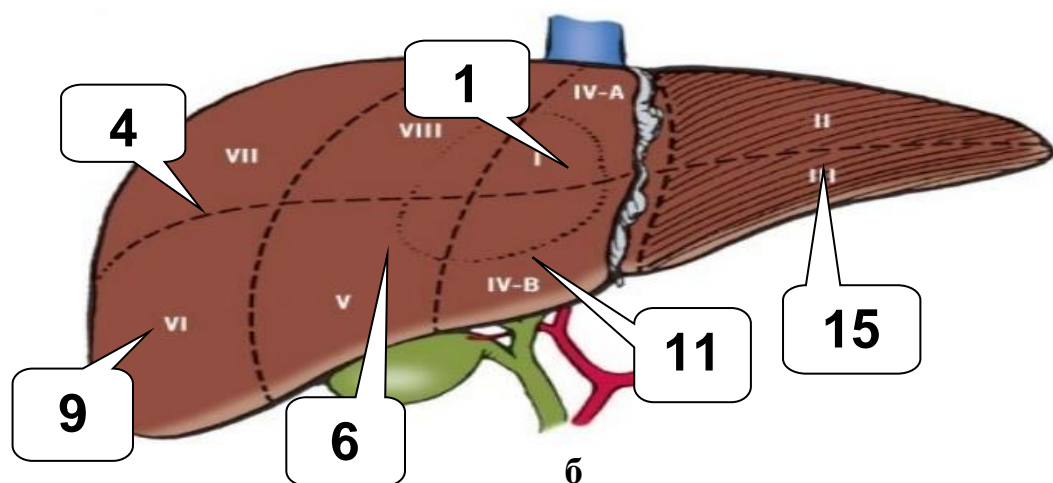
Таблица 2.1.2 – Боордун эхинококктук кисталарынын өлчөмдөрү

Боордун эхинококктук кисталарынын өлчөмдөрү	Изилденген топтор	
	1-топ (LS)	2-топ (LT)
Медиана (мм)	50	58
min-max	17-140	20-100

Жалпысынан бардык 108 бейтапта боордун 114 эхинококктук кистасы аныкталган. 1-топтор – 59 киста (2 бейтапта 2ден киста), ал эми 2-топто – 55 киста (2 бейтапта 2ден киста жана 1де 3 киста) (2.12-сүрөт).







2.1.2. сүрөт Боордун эхинококктук кисталарынын сегменттик жайгашы в негизги (а) жана контролдук (б) топтор

Госпиталдаштырууга чейин дарттардын узактыгын талдоо көрсөткөндөй, биздин көптөгөн бейтаптар боор эхинококкозу менен 2-3 жылдан узагыраак жабыркашкан. 27 (25%) байкоолор боордун эхинококкоздук кисталары ириңдеп кабылдаган (17-29,8%) 1-топтогу бейтаптар жана 10 (15,6% бейтапта 2-топто). Баардык 108 бейтаптын 26 (24%) биздин мекемеде госпиталдаштырууга чейин ар кандай мөөнөттө операция болушкан: 18 бейтап 1-топ жана 8 бейтап 2-топко кирген. Байкоо жүргүзүлгөн негизги топтун 19,3%да айкалышкан хирургиялык оорулар табылган. Алар негизинен өт таш оорулары, симультандык операциялык коррекцияны талап кылышкан. Изилдөөгө тартылган баардык бейтаптардын 51 (47,2%) 99 коштогон терапевтикалык патологиясы аныкталган. Органдардын жана системдердин арасынан тамак сиңирүү системинин оорулары басымдуулук кылат. Негизги топто болгону 54 терапевтик оорулар аныкталган, ал эми контролдук топто- 45 ( $p < 0,05$ ).

Изилденген бейтаптардын жалпы абалын интегралдык баалоо үчүн ASA анестезиологиялык кооптуулугунун жиктеме даражалары колдонулган.

2.1.6 –Анестезиологиялык кооптонуунун (ASA) даражасы боюнча бейтаптардын бөлүнүшү

ASA даражалары	Изилденүүчү топтор				p
	1-топ (LS) (n=57)		2-топ (LT) (n=51)		
	абс	% (M±SD)	абс	% (M±SD)	
ASA 1	47	82,4±5,0	38	74,5±6,1	p>0,05
ASA 2	8	14±4,6	13	25,5±6,1	p>0,05
ASA 3	2	3,5±2,4	-	-	
ASA 4	-	-	-	-	
ASA 5	-	-	-	-	

**2.2 Изилдөөнүн методикасы.** Бейтаптарды текшерүү үчүн жалпы клиникалык жана атайын дарттапма методдору колдонулган. Жалпы клиникалык текшерүүчү методдору клиникалык-анамнестикалык маалыматтарды топтоону, физикалык методдорду жалпы клиникалык жана биохимиялык талдоолорун камтыган. Баардык бейтаптарга кандын трансаминазалары, щелочтук фосфатазалары, лактатдегидрогеназалары, билирубиндин фракциялары, коагулограммалар, кандын глюкозасы, креатинин, мочевины, азоттун калдыктары, жалпы белок жана анын фракциялары, электролиттер, парентералдык вирустук гепатиттердин маркерлору камтылган. Лабораториялык изилдөөлөрдөн тышкары дарттапманын аспаптык методдору: ультрадубуштук изилдөөлөр, магниттик-резонанстык томография, электрокардиограмма, көөдөндүн рентгенографиясы, өпкөнүн тышкы дем алуу функциясы, гастроскопия камтылган.

**2.3. Лапароскопиялык эхинококкэктомияны жасуу үчүн жабдыкөөр.** Лапароскопиялык операция жасоо үчүн «ЭФА-МЕДИКА» (Санкт-Петербург, Россия) жана «KARL STORZ» (Германия) фирмаларынын стандарттык эндовидеохирургиялык текчелери колдонулган. Ошондой эле стандарттык комплект эндоинструменттер колдонулган.

**2.4. Алынган маалыматтарды статистикалык иштеп чыгуу.** Диссертациянын санариптик материалдарын статистикалык иштеп чыгуу программасын колдонуу менен жүргүзүлдү. Статистикалык талдоо процесинде сандык үлгүлөрү орто статистикалык маани (M) ± стандарттык квадраттык чектөө (SD) колдонулду. Диссертациялык изилдөөлөрдүн натыйжаларынын сандык маанилеринин шексиздик айырмаларын аныктоо Стьюденттин t-критериясынын жардамы менен аткарылды. Мүмкүн болчу чындыкка жакын катанын айырмасы - p (манилүүлүк денгээли) < 0,05 болсо статистикалык чындыкка жакын деп эсептелинди.

**3-Бапта «Боор эхинококкозун операциялап дарылоо методу»** Операциялык кирүү жана лапаротомдук операциялардын методдору, лапароскоптук эхинококкэктомияга көрсөтмөлөр, троакалдык кирүүнү орнотуунун техникалык негиздери, лапароскоптук эхинококкэктомиянын көз караштары, лапароскоптук эхинококкэктомиядан кийин боордогу калдык көндөйдү жойуу жана операция болгон бейтаптарды операциядан кийин байкоо.

**3.1. Боор эхинококкозун операциялап дарылоодо лапаротомдук кирүүлөр.** Оң сүбөөнүн (кабырганын) астынан лапаротомия 2-топтогу (n = 51) 20 кисталуу бейтаптарга 18 (35,3%) колдонулган. Жогорку орто лапаротомдук кирүү 33 (64,7%) бейтапка 35 киста менен (1 пациентте 2 киста) колдонулган.

**3.2. Боор эхинококкозун лапаротомдук дарылоо методу.** 2-топтогу бейтаптарга боордун эхинококктук кистасын дарылоодо операциянын 2 түрү колдонулган:

- Эхинококкэктомия (47 бейтап);
- Боордун атипикалык резекциясы (4 бейтап).

Эхинококкэктомиядан кийин боордун калдык көндөйүн гермициддик тазалоодо Б. А. Акматовдун методу колдонулду, ал эми кийинки жылдары-боордун калдык көндөйүн гермициддик тазалоодо 33%түү хлордуу натрийдин эртиндиси же 0,02 декасандын эритиндиси колдонулду.

Өт тешиги табылган 6 (11,7%) бейтапка, аларды синтетикалык жанбас жип менен № 4/0 же 5/0 травмасыз ийне менен кisetтик тигиш салынды.

Таблица 3.2.1 – Операция методуна жараша бейтаптарды бөлүштүрүү

Эхинококкэктомиянын түрлөрү	Иштердин саны	
	абс	% (M±SD)
Боордун калдык көндөйүнүн абдоминациясы менен эхинококкэктомия	9	17,6±5,3
Боордун калдыгы көндөйүнүн оментопластикасы менен эхинококкэктомия	3	5,9±3,3
Боордун калдык көндөйүнүн капитонажы менен эхинококкэктомия	6	11,8±4,5
Боордун калдыгын толук тигүү менен эхинококкэктомия (гепатизация)	13	25,5±6,1
Боордун калдык көндөйүн дренаждоо менен эхинококкэктомия (жарым жабык эхинококкэктомия)	16	31,4±6,4
Атипикалык боор резекциясы	4	7,8±3,7
<b>Жалпы</b>	<b>51</b>	<b>100</b>

### **3.3. Лапароскопиялык эхинококкэктомияга көрсөтмөлөр.**

Лапароскопиялык эхинококкэктомияга көрсөтмөлөрдү аныктоо үчүн биз боордун кистасынын Charbi (1981) ДСУ тарабынан өзгөртүлгөн (WHO-IWGE, 2003) УЗИ сүрөттөрүнүн жиктемесин кармандык. 3.3.1-таблицада боордун эхинококк кистасынын түрүнө жараша эки топко тең бейтаптардын бөлүштүрүлүшү көрсөтүлгөн.

Таблица 3.3.1 – ДСУ-IWGE жиктемеси боюнча боордун эхинококк кисталарынын бөлүштүрүлүшү (2003)

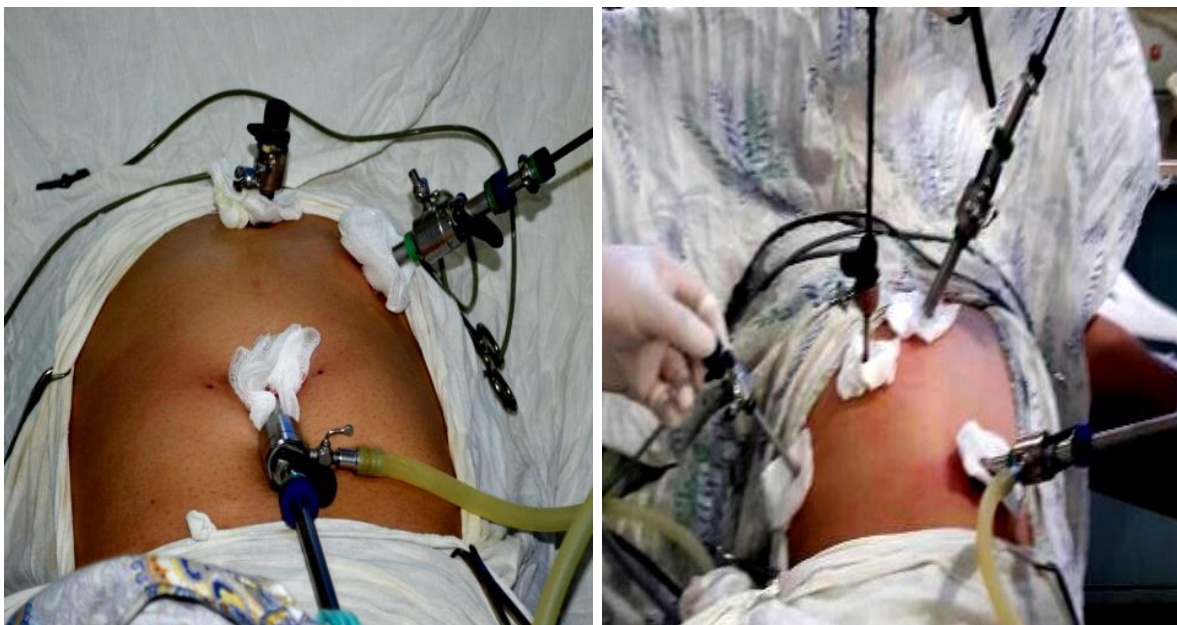Боордун эхинококк кисталарынын түрлөрү	1-топ (LS) (n=59 киста)		2-топ (LT) (n=55 киста)		p
	абс	% (M±SD)	абс	% (M±SD)	
CL	13	22±5,3	2	3,6±2,5	<0,01
CE1	19	32,2±6,0	4	7,3±3,5	<0,001
CE2	13	22±5,3	6	10,9±4,2	>0,05
CE3	5	8,4±3,6	9	16,4±4,9	>0,05
CE4	5	8,4±3,6	10	18,2±5,2	<0,05
CE5	4	6,7±3,2	24	43,6±6,6	<0,001

Материалды талдоонун жыйынтыгы боюнча лапароскопиялык эхинококкоктомия үчүн көрсөтмөлөр болуп төмөнкүлөр саналат:

1. Өлчөмү 150 ммге чейинки CL, CE1, CE2 типтеги боордун эхинококк кисталары;
2. Кичине өлчөмдөгү CE3, CE4 жана CE5 типтеги боордун эхинококк кисталары (50-100 мм-ге чейин)
3. Боордун алдыңкы бөлүкчөлөрүндө эхинококк боор кисталарынын жайгашуусу (S II, III, IVb, V, VI);
4. Эхинококк боор кисталарынын субкапсулярдык жайгашуусу;
5. Цистобилиярдык фистуланын жоктугу.

Лапароскопиялык операцияларга каршы көрсөтмөлөр: ич көңдөйүнүн жалпы адгезиясы (жабышуусу); диффузиялык перитониттин аныктыгы, ичеги-карын системасынын оор парези, ичеги тешик жаралары; карбоксиперитонияга чыдамсыздык. Лапароскопиялык эхинококкоктомияны жасоого жалпы каршы көрсөтмөлөр башка лапароскопиялык операциялардагыдай эле.

**3.4. Лапароскопиялык эхинококкоктомиянын хирургиялык жолунун методологиясы.** Лапароскопиялык методдорду түзүү процессинде боордун эхинококк кисталарынын бөлүкчөлүк жайгашуусу жана өлчөмү, хирургиялык аймактын көрүү бурчу, оптика жана лапароскопиялык аспаптардын өз ара иштелүүсү, боордун кыймылдуулугу, боор паренхимасында диффузиялык өзгөрүүлөрдүн оордугу эске алынган (3.4.1-сүрөт). Планиметрикалык көз караштан алганда, биз "үч бурчтук" эрежесин жетекчиликке алганбыз: троакарлар үч бурчтуктун негизинин аймагында орнотулган, анын чокусу боордун эхинококк кистасы.



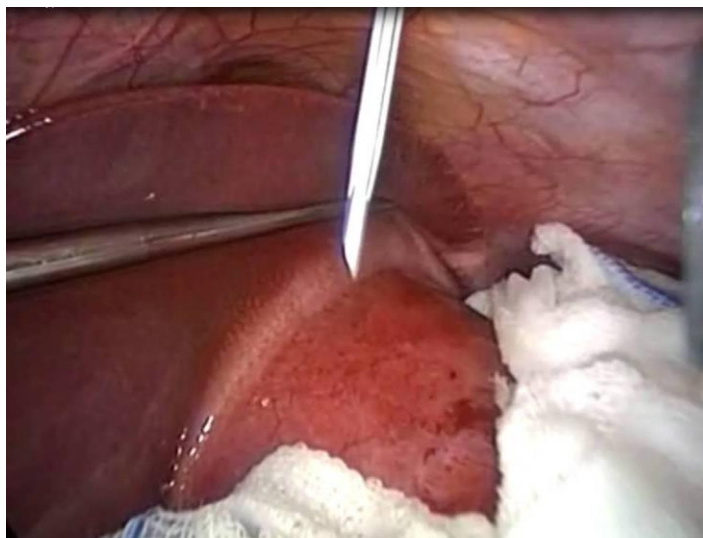
Сүрөт 3.4.1. Боордун эхинококк кисталарын локализациялоо үчүн троакарлардын боордун сол (а) жана оң (б) бөлүгүндө жайгашуусу

### **3.5. Лапароскопиялык эхинококкэктомиянын техникалык аспектилери (өзгөчөлүктөрү).**

Бардык лапароскопиялык эхинококкэктомия операциялары бейтаптар менен Фаулер позициясында жасалган, б.а. көтөрүлгөн баш учу менен. Зарылчылыкка жараша операциялык столдун функционалдуулугун колдонуу менен бейтаптын оңго же солго кийинчерээк жайгашуусу кошумча колдонулган. Мурдагы абдоминалдык (курсак жак) операциялардан кийин ичтин чаптальшуусу (адгезиясы) бар 4 (7%) учурда Hasson ыкмасы менен биринчи киндик лапаропорт орнотулган.

Биз лапароскопиялык эхинококкэктомиянын методун сунуштадык, ал төмөнкү этаптардан турат: эхинококк кистаны бөлүү (изоляциялоо), пункция, аспирация, ирригация, эхинококкэктомия, хитинэктомия, аргон плазма менен дарылоо жана боордун калдыктарын жок кылуу (certificial 30. proposos. /15 “Боордон эхинококкэктомиянын видеопароскопиялык ыкмасы” 20.02.15, КММА). Боордун эхинококк кисталарын бөлүп алуу үчүн 10 мм троакар аркылуу ич көңдөйүнө деказан эритмеси менен нымдалган бир нече узун даки турундлар киргизилген. Андан кийин пункцияга чейин кистага чыңалган карбоксиперитонеумдун басымынан эхинококк суюктугу агып кетпеши үчүн ичтин ичиндеги басым 8-9 мм.рт.ст. чейин төмөндөтүлгөн. Лапароскопиялык эхинококкэктомия учурунда боордун эхинококк кисталарынын пункциясы боордун калдык көңдөйүнөн хитиноздук мембрананы пластикалык эндоконтейнерге коопсуз алып чыгууга (эвакуациялоого) мүмкүндүк берди. Боордун эхинококк кистасынын пункциясы 5 мм троакар аркылуу

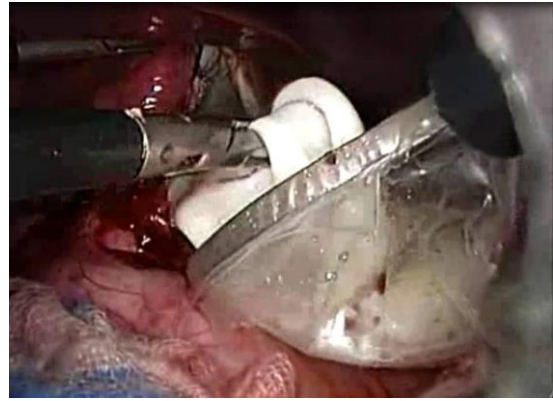
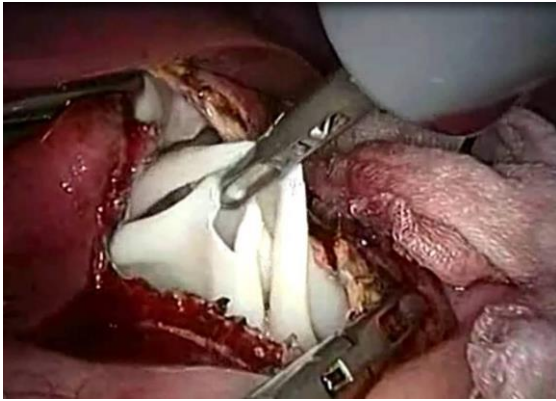
эндоскопиялык пункция ийнеси менен эң үстүртөн жана эң жакшы краналдык жерде жасалган, анткени фиброздуу капсуланы ачууда протосколекстердин таралышынын себебинен алдыңкы жана төмөнкү бөлүктөрүндө пункция коркунучтуу (3.5.3-сүрөт).



### 3.5.3. Боордун сол бөлүгүндөгү гидатид кистасынын пункция стадиясы (өз байкоо. эндофотолору)

Боордун эхинококк кистасын тешип алгандан (пункциялагандан) кийин анын ичиндегилер сорулуп чыгарылып, киста бошогон сайын фиброздуу капсуланын чыңалуусу азайган, бул фиброздуу капсуланын дубалын кыскач менен бекитүүгө мүмкүндүк берген. Андан кийин карбоксиперитондун деңгээли 12 мм рт.ст. га чейин көтөрүлгөн.

Толук бошогондон кийин, мите элементтерин дезинфекциялоо үчүн боор эхинококк кистасынын көндөйүнө микробго каршы эритме сайылган. Бул максатта биз 30% натрий хлорид эритмеси (36 бейтап) жана 0,02% декасан (21 бейтап) колдонулган. Эки учурда тең экспозиция убактысы 10 мүнөттү түзгөн. Боор эхинококк кистасын микробго каршы дарылоодон кийин антисептик эритме сорулуп, фиброздуу капсула тешкен ийне менен ачылган. Операциянын бул этабы электрдик соргуч менен туруктуу аспирация астында ишке ашырылган. Фиброздуу капсуланын жарааты кеңейгенден кийин, электр соргучтун учу 10 мм-ге алмаштырылган, анын жардамы менен коюу массаны (детрит, хитин калдыктары жана бала ыйлаакчалар) активдүүрөөк эвакуациялоого мүмкүн болгон. Андан кийин, кычкачтарды колдонуу менен хитиндүү кабык, ошондой эле изоляциялоочу чүпүрөк турундалар тыгыз(герметикалык) жабылган эндоконтейнерге салынды (3.5.4-сүрөт).



#### 3.5.4. Лапароскопиялык эхинококкотомия учурунда хитинэктомиянын стадиясы (өз байкоо. эндофотосу)

Андан кийин боордун калдык көңдөйүнө лапароскоп киргизилген жана цистобилиярдык өт тешик жараларын жок кылуу же дарттапмалоо жана хитиноздук кабыкчанын, бала ыйлаакчалардын жана детриттин толук алынышын баалоо үчүн эндовидеоцистоскопия жасалды. Лапаротомиялык кирүүнү колдонуу менен боордун калдык көңдөйүн изилдөө менен салыштырганда эндовидеоцистоскопия газ инсуфляция жана аз инвазия шартында монитордогу санариптик сүрөттү 12 эсе чоңойтуу менен деталдык текшерүү, каптал оптикалык системанын эсебинен көрүү диапазону, капталдын дубалын түздөө сыяктуу артыкчылыктарды көрсөттү, Эндовидеоцистоскопиянын негизги максаты - боордун калдыктарын адекваттуу текшерүү үчүн өт чыгаруучу тешик жараларды жок кылуу. Биздин бардык байкоолорубузда эндовидеоцистоскопияда чоң цистобилиярдык тешик жаралар аныкталган эмес.

Түзүлгөн майда фистулалар аргон плазмасынын коагуляциясынын методу менен жок кылынды (*КММАнын 2015-жылдын 20-февралындагы № 04/15 “Боордон лапароскопиялык эхинококкотомиядан кийин фиброздуу капсуланы дарылоо методу” рационализатордук сунушуна күбөлүк*). Бул учурда биз аргондун плазмасынын коагуляциясына 2 маанини кошобуз: боордун калдыктарын микробдор менен дарылоо жана майда өт тешик жараларын жок кылуу. Тез коагуляция калыңдыгы 3 мм ге чейин жука котурдун пайда болушу менен болот. Бул абдан маанилүү, анткени чоңураак тамырларга, өт жолдоруна жана боордун паренхимасына термикалык зыян келтирүү коркунучун азайтат. Лапароскопиялык эхинококкотомиядан кийин калган боор көңдөйүн аргон плазма менен дарылоо методу техникалык аткаруунун жөнөкөйлүгүн, бейтап үчүн процедуранын коопсуздугун, операция убактысын кыскартууну жана жогорку эффективдүүлүктү көрсөтөт.

**3.6. Лапароскопиялык эхинококкотомия учурунда боордун калдыктарын жок кылуу.** Лапароскопиялык эхинококкотомия учурунда боор көңдөйүнүн

калдыктарын жоюу үчүн төмөнкү жоюу ыкмалары колдонулган (3.6.1-таблица).

Таблица 3.6.1 – Лапароскопиялык эхинококкотомия учурунда боордун калдыктарын жок кылуу методдору

Боордун калдыктарын жок кылуу методдору	Байкоонун саны	
	абс	% (M±SD)
Оментопластика	21	36,8±6,3
Абдоминализация	17	30±6,0
Боордун калдыктарын дренаждоо	15	26,2±5,8
Боордун калдыгын дренаждоо менен оментопластика	4	7±3,3
<b>Жалпы</b>	<b>57</b>	<b>100</b>

Биринчи топтогу 9 (15,8%) бейтапка бир убакта операциялар жасалды: лапароскопиялык холецистэктомия - 7 бейтап, сол энелик бездин цистэктомиясы + лапароскопиялык холецистэктомия - 1 бейтап, адгезиолиз - 1 бейтап. Бир убакта операция жасоодо биз “тазадан жугуштууга” деген принципти жетекчиликке алганбыз, б.а. холелитиазда биринчи этап лапароскопиялык холецистэктомия, экинчи этап лапароскопиялык эхинококкотомия болгон.

**4-бөлүм «Боор эхинококкозун хирургиялык дарылоонун натыйжаларынын салыштырма талдоосу» лапароскопиялык жана ачык методдордун дароо жана узак мөөнөттүү натыйжаларын талдоонун жыйынтыктарын камтыйт.**

**4.1. Боор эхинококкозун хирургиялык дарылоонун тез натыйжаларын талдоо.** Оорулуулардын биринчи тобунда 3 (5,2%) бейтапта курсак капталынын тамырларынын троакардык жабыркоосу (2 бейтап) жана тери астындагы эмфизема (1 бейтап) түрүндө операция учурундагы оорлошуулар байкалган. Экинчи топто хирургиялык операция учурундагы оорлошуу 9 (17,6%) учурда өнүккөн: боор паренхимасынан кан кетүү (5 бейтап) жана лапаротомиялык жарааттан (4 бейтап). Бардык бул кыйынчылыктар олуттуу эмес жана эч кандай кыйынчылыксыз операция учурунда жок кылынган. Бейтаптардын эки тобунда тең анафилактикалык шоктун өнүгүүсү менен боордун эхинококк кистасынын тешилүүсү жана паразиттик элементтердин интраабдоминалдык диссеминациясы сыяктуу атайын ооруулар болгон эмес.

Операциядан кийинки мезгилде бейтаптардын тобунда лапароскопиялык эхинококкотомиядан кийин 2 (3,5%) учурда боордун калдык көндөйүнөн өттүн агып чыгуусу менен оорлошкон, алар операциядан кийин 12 жана 20-



күндө өзүнөн өзү токтогон. Дренаж аркылуу өтгүн суткалык агымы орточо эсеп менен 60-80 мл. Контролдук УДИде ич көндөйүндө бош суюктук табылган жок, боордун калдык көндөйүндө дренаждар жайгашкан. Ал эми калган 55 (96,5%) бейтапта лапароскопиялык эхинококкоктомиядан кийин өтгүн агышы байкалган эмес жана боордун калдык көндөйүн дренаждоо убактысы орточо эсеп менен  $3,9 \pm 2,5$  күндү түзгөн. Оорулуулардын экинчи тобунда операциядан кийинки ооруулар 14 (27,4%) учурда байкалган (боордун калдык көндөйүнүн ириндөөсү- 5, өт тешик жарасынын пайда болуусу- 4, хирургиялык жараатты ириндетүү - 2, экссудациялык плеврит - 2, пневмония - 1).

Лапароскопиялык эхинококкоктомия операциясынан кийинки оорунун интенсивдүүлүгү минималдуу,  $3,3 \pm 1,2$  мм түзгөн жана наркотикалык анальгетиктерди колдонууну талап кылган эмес. Ошол эле учурда лапаротомиялык операциядан кийин ооруу ( $7,6 \pm 1,3$  мм) операциядан кийинки мезгилде оорулуулардын активдешүүсүнө, операциядан кийинки аскынуулардын өнүгүүсүнө жана ооруканада жатуунун узактыгына таасирин тийгизген негизги фактор болгон.

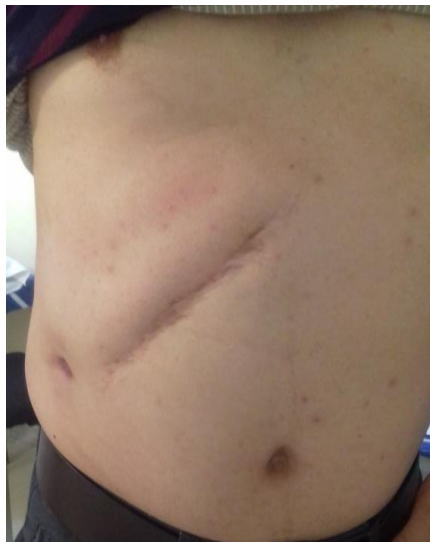Белгилей кетсек, лапароскопиялык операциядан кийин бейтаптардын эрте активдешүүсү. Ошентип, биринчи топтогу оорулуулар операциядан кийин орточо  $5,3 \pm 1,6$  сааттан кийин активдешти. Экинчи топтогу бейтаптар операциядан кийин  $18,5 \pm 2,4$  сааттан кийин гана активдешти ( $p < 0,001$ ).

Лапароскопиялык эхинококкоктомиядан кийин ичеги өтүшү операциядан  $11,3 \pm 3,4$  сааттан кийин, ал эми салттуу эхинококкокоэктомиядан кийин  $34,7 \pm 3,6$  сааттан кийин калыбына келтирилген ( $p < 0,001$ ). Жогорудагы салыштырылган көрсөткүчтөрдүн бардыгы жалпысынан стационарда болуунун узактыгына жана бейтаптарды эмгектик реабилитациясынын мөөнөттөрүнө таасирин тийгизген. Биринчи топтогу бейтаптардын орточо жатуусу  $6,0 \pm 3,1$  керебет күндү, ал эми контролдук топто –  $9,4 \pm 4,0$  ( $p > 0,05$ ). Лапароскопиялык эхинококкоктомиядан кийин иштөө жөндөмдүүлүгүн калыбына келтирүү лапаротомия методун колдонуу менен операциядан кийинкиге караганда эртерээк жогорку ишенимдүүлүк менен ишке ашкан ( $p < 0,001$ ). Операциядан кийинки көрсөткүчтөрдүн салыштырма талдоосунун жалпы маанилери 4.1.1-таблицада келтирилген.

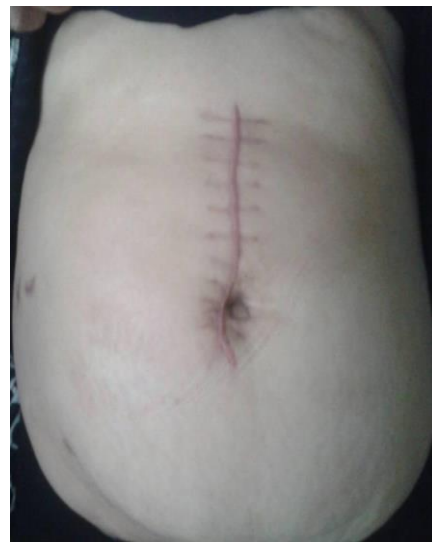Таблица 4.1.1 – Оорулуулардын изилдөө топторунда дароо дарылоонун натыйжаларына салыштырмалуу талдоо

Көрсөткүчтөр	Изилдөө топтору		p
	LS (n=57) (M <sub>1</sub> ±m <sub>1</sub> )	LT (n=51) (M <sub>2</sub> ±m <sub>2</sub> )	
Операция узактыгы (мин)	47,4±6,6	56,7±6,9	>0,05
Кан жоготуу (мл)	165,2±25,8	284,3±27,6	<0,001
Операция учурундагы кабылдоолор (абс/%)	3/5,2±2,9	9/17,6±5,3	<0,05
Операциядан кийинки кабылдоолор(абс/%)	2/3,5±2,4	14/27,4±6,2	<0,001
Калдык көңдөйдү дренаждоо убактысы (сут)	3,9±2,5	22,5±5,8	<0,01
Ооруу синдрому (мм, ВАШ)	3,3±1,2	7,6±1,3	<0,05
Активдешүү мөөнөтү(часы)	5,3±1,6	18,5±2,4	<0,001
Перистальтика мөөнөтү (часы)	11,3±3,4	34,7±3,6	<0,001
Госпитализация узактыгы (сут)	6,0±3,1	9,4±4,0	>0,05
Эмгекке жарамдуулукту калыбына келтируу (сут)	8,5±1,6	29,3±1,4	<0,001
Өлүм (абс/%)	-	-	

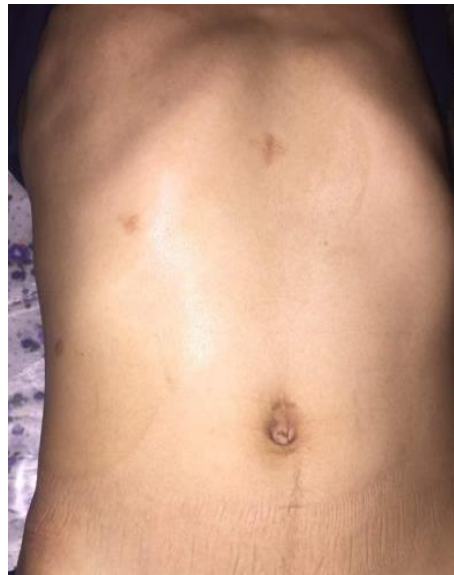Бүгүнкү күндө хирургиялык дарылоо ыкмаларынын натыйжалуулугунун маанилүү салыштырма критерийлеринин бири, албетте, травма даражасын көрсөтөт (сүрөт. 4.1.9) мүмкүндүк алуу косметикалык болуп саналат. Хирургиялык ыкманы тандоо көбүнчө операциядан кийинки оору синдромунун интенсивдүүлүгүнүн даражасын, тамак сиңирүү трактынын перистальтикасын калыбына келтирүү мөөнөтүн, операция жасалган пациенттердин активдештирүү жана реабилитациясын аныктаган.



**а**



**б**



**в**

4.1.9. Кабырга астындагы кийин хирургиялык тырыктардын түрү (а), жогорку орто (б) лапаротомия жана лапароскопиялык эхинококкотомия(в)

Көп фактордук талдоодон тышкары, биз боордун эхинококк кисталарын дарылоонун натыйжаларын Clavien-Dindo (2009) тарабынан хирургиялык оорлошуулардын жиктемесинин негизинде салыштырдык (4.1.2-таблица).

Биринчи даражадагы оорлошуулар 6 (5,5%) бейтапта (биринчи топто 1 жана экинчи топто 5) байкалган жана өтүн агуусу (3 бейтап), лапаротомиялык жарааттын ириңдөөсү (2 бейтап) жана экссудативдик плеврит (1 бейтап) камтылган). Өт агып кеткен учурда дренаж толугу менен жабылмайынча алынбайт. Биринчи топто 60 мл/суткага чейин суткалык өт агымы менен бир өтүн агып чыгышы байкалган, ал лапароскопиялык эхинококкотомиядан кийин 12-күнү өз алдынча жабылган. Контролдоо тобуна өтүн жеңил агып кетүүсү (2), лапаротомиялык жарааттын ириңдөөсү (2) жана оң жактагы экссудациялык плеврит (1) кирген.

II даражадагы оорлошуу 5 (4,6%) бейтапта болгон: калдык боордун көңдөйүнөн 3 жолу өттү (негизги топто 1 жана контролдук топто 2), бул бейтаптардын стационарда болуу мөөнөтүнүн көбөйүүсүнө алып келген; Контролдоо тобунда 1 экссудативдик плеврит жана 1 пневмония.

IIIа даражасы 5 (4,6%) бейтапта (бардыгы контролдоо тобунан) аныкталган: калдык көңдөйдүн ириндөөсү, ал үчүн эхо-контролдоочу териден боор аркылуу пункциясы жана жергиликтүү анестезия астында калдык көңдөйдүн дренажы талап кылынган.

Clavien-Dindo боюнча IIIб, IV жана V даражадагы оорлошуулар байкалган эмес.

Таблица 4.1.2 – Оорулуулардын изилдөө топторунда дароо дарылоонун натыйжаларына салыштырмалуу талдоо

Clavien-Dindo оорлошуу даражасы	Изилдөө топтору		p
	LS (n=57) abc (%) (M <sub>1</sub> ±m <sub>1</sub> )	LT (n=51) abc(%) (M <sub>2</sub> ±m <sub>2</sub> )	
I	1 (1,7±1,7)	5 (9,8±4,1)	>0,05
II	1 (1,7±1,7)	4 (7,8±3,7)	>0,05
III IIIа IIIб		5 (9,8±4,1)	
IV IVа IVб	abs	abs	
V	abs	abs	
Жалпы	2 (3,5±2,4)	14 (27,4±6,2)	<0,001

Эки изилдөө тобунда оорлошуулардын даражасын салыштырганда статистикалык маанилүү айырмалар катталган эмес (p>0,05), бирок жалпы катышта лапароскопиялык эхинококктомиядан кийинки операциядан кийинки оорлошуулардын олуттуу минималдуу жыштыгы (p <0,001) аныкталган: 2 (3,5). ±2, 4%) 14кө (27,4±6,2%) каршы.

#### 4.2. Боор эхинококкозун хирургиялык дарылоонун узак мөөнөттүү натыйжаларын талдоо.

Узак мөөнөттүү натыйжалар биринчи топтун (LS) бардык бейтаптарында жана контролдук топтогу (ЛТ) 42 (82,3%) бейтаптарда изилденген, бул топтогу калган 9 (21,4%) бейтап ар кандай себептер менен байкоодон жоголгон (миграция ж.б.). Узак мөөнөттүү натыйжалардын салыштырма талдоосунун маалыматтары 4.2.1-таблица келтирилген.

Таблица 4.2.1 – Лапароскопиялык жана лапаротомиялык эхинококкотомиянын узак мөөнөттүү натыйжалары боюнча салыштырма маалыматтар

Жыйынтыктар	Изилдөө топтору				Жалпы (n=99)		p
	1 топ (LS) (n=57)		2 топ (LT) (n=42)				
	абс	% (M <sub>1</sub> ±SD)	абс	% (M <sub>2</sub> ±SD)	абс	% (M±SD)	M <sub>1</sub> - M <sub>2</sub>
Жакшы	49	86,0±3,4	29	69,0±4,6	78	78,8±4,1	<0,01
Канааттандырарлык	8	14,0±3,4	10	23,8±4,2	18	18,2±3,8	>0,05
Канааттандырарлык эмес	–	–	3	7,2±2,6	3	3,0±1,7	

Берилген таблицадагы маалыматтарды чечмелеп, жалпысынан боордун гидатиддик кисталарын хирургиялык дарылоодо операция жасалган 78 бейтапта жакшы натыйжаларга жетишилгендигин баса белгилесе болот, бул 78,8%ды түзгөн. Канааттандырарлык жыйынтык 18 байкоодо (18,2%) жана канааттандырарлык эмес жыйынтык 3тө (3%) айтылды.

Боордун эхинококк кисталары боюнча операция жасалган бейтаптардын эки изилдөө тобунун узак мөөнөттүү жыйынтыктарын талдоо хирургиялык дарылоонун эң жакшы натыйжаларына лапароскопиялык технологияларды колдонуу менен жетишилгенин көрсөттү. Биринчи топтогу бейтаптардын көпчүлүгү (86%) жакшы жыйынтыкка, 14% канааттандырарлык жыйынтыкка ээ болушкан. Биринчи топтогу (ЛС) эхинококкозун жана хирургиялык дарылоону талап кылган башка оорулардын кайра кайталануусу (рецидивдери) болгон эмес. Узак мөөнөттүү операциядан кийинки мезгилде канааттандырарлык натыйжасы бар 8 (14%) бейтапта 2-4 см ге жеткен, клиникалык жактан өзүн көрсөтпөгөн, гомогендүү эхо-терс мазмундагы калдык боор көңдөйлөрү УДографиялык түрдө аныкталган. Динамикалык изилдөөнүн жүрүшүндө 4-6 айдын ичинде боордун калдык көңдөйүнүн толук инволюциясы туура эмес формадагы эхо-тыгыз булалуу (фиброздук) очок пайда болгон. Бул 8 бейтапка лапароскопиялык эхинококкотомия боордун калдык көңдөйүн жок

кылбастан дренаждоо менен аяктаган. Боордун калдык көңдөйүнүн дренажын тандоонун себеби боор эхинококк кистасынын чоңдугу (3 бейтап), ошондой эле боордун эхинококк кисталарын хирургиялык дарылоодо лапароскопияны колдонуунун алгачкы учурлары (5 бейтап) болгон.

Бейтаптардын экинчи тобунда хирургиялык дарылоонун узак мөөнөттүү натыйжалары 51 бейтаптын 42синде (82,3%) байкалган. Ошол эле учурда 29 (69%) байкоодо жакшы жыйынтыктар алынган. Алардын ичинен 4 (13,8%) бейтапка резекциялык интервенция жасалган, боордун паренхимасын айыктыруу процессинде эч кандай көйгөйлөр болгон эмес. Ошондой эле боордун калдык көңдөйүнүн абдоминизациясы менен эхинококкоктomia жасалган 4 (13,8%) бейтапта жакшы жыйынтыктар байкалды. Ал эми калган 21 (72,4%) бейтапта төмөнкү операциялардан кийин жакшы натыйжа алынган: боордун калдык көңдөйүн оментопластика (3төн 2), боордун калдык көңдөйүн капитонаждоо (5тен 3), толук тигиш. боордун калдык көңдөйүнүн (гепатизациясы) (7ден 2си), жарым-жартылай жабык эхинококкоктomia (6 дан 3).

10 (23,8%) бейтапта натыйжа канааттандырарлык деп бааланды, себеби 3,5-5 смге чейинки калдык көңдөйлөр болгон. Анын ичинен 5 бейтапта боордун калдык көңдөйлөрү иридеп кеткен, ал үчүн интервенциялык метод – пункция талап кылынган. - УДИ көзөмөлү астында аспирациялык дарылоо. Бул 10 байкоодо канааттандырарлык узак мөөнөттүү натыйжа менен, бир учурда боордун калдыктарын жок кылуу капитонаждык метод менен, экинчисинде боордун калдык көңдөйүн толук тиккенден кийин, 8 бейтапта жарым-жартылай жабык эхинококкоктomia жасалган.

Изилденген экинчи топтогу 42 бейтаптын ичинен 3 (7,2%) боордун эхинококк кисталарын хирургиялык дарылоонун узак мөөнөттүү натыйжаларын канааттандырарлык эмес деп бааладык. Алардын ичинен 2 адам 3,5 жана 5 айдан кийин оорунун кайталанышын байкашкан. Аларга жарым жабык эхинококкоктomia методу менен кайра операция жасалды. Бир байкоодо оментопластика менен эхинококкоктomiaдан кийин ич көңдөйүнүн адгезиялык оорусу пайда болуп, консервативдик чаралар менен жоюлган. Белгилеп кетсек, боордун эхинококк кисталарын салттуу лапаротомиялык жолду колдонуу менен хирургиялык дарылоонун узак мөөнөттүү натыйжаларын изилдөөнүн берилген жыйынтыктары байкоолордун аздыгынан көрсөтүмдүү эмес жана бул биздин максат эмес болчу.

Ошентип, боордун эхинококк кисталарын хирургиялык дарылоонун натыйжаларын талдоо эндовидеохирургиялык технологияларды колдонуу зарылдыгын көрсөтүп турат, анын артыкчылыктары аз инвазивдүүлүк, жогорку технология, операциядан кийинки спецификалык оорлошуулардын минималдуу жыштыгы, социалдык белгилер жана тезирээк мөөнөттөрү. Операцияланган

бейтаптарды эмгектик реабилитациялоо узак мөөнөттүү жакшы жана канааттандыруу натыйжаларды аныктайт.

### **КОРУТУНДУ:**

1. Лапароскопиялык эхинококктомияга көрсөтмөнү аныктоодо БДССУ (WHO-IWGE, 2003) тарабынан модификацияланган боордун эхинококк кисталарынын УДИ жиктемесине таянуу зарыл. Лапароскопиялык эхинококктомияга көрсөтмөлөр болуп төмөнкүлөр саналат: CL, CE1, CE2 тибиндеги эхинококктук кисталар өлчөмү 150 ммге чейин; кичинекей өлчөмдөгү CE3, CE4 жана CE5 типтеги эхинококк кисталары (50-100 ммге чейин); боордун алдыңкы бөлүкчөлөрүндө эхинококк кисталарынын жайгашуусу (S II, III, IVb, V, VI); эхинококк кистасынын субкапсулардык жайгашуусу; цистобиллярдык тешик жаралардын жоктугу.

2. Белгиленген көрсөтмөлөргө жараша боордун калдык көңдөйүн лапароскопиялык эхинококктомиянын жана аргон-плазма менен дарылоонун сунушталган методдору боор эхинококкозун эндовидеохирургиялык дарылоонун методологиясын оптималдаштыруу, операциянын техникалык аспектилеринин коопсуздугун камсыз кылуу (жетүү, паразиттик элементтерди жок кылуу, аргон плазма менен дарылоо, калдык боордун көңдөйүн жок кылуу).

3. Лапароскопиялык жана ачык методдорду колдонуу менен боордун эхинококк кисталарын хирургиялык дарылоонун натыйжаларына салыштырма талдоо жүргүзүү эндовидеохирургиялык технологиялардын жогорку эффективдүүлүгүн көрсөтүп турат, бул операция учурундагы оорлошууларды 17,6%дан 5,2%га ( $p < 0,05$ ) азайтууга мүмкүндүк берди. операциядан кийинки оорлошуу 27,4% дан 3,5% чейин ( $p < 0,001$ ), боордун калдыктарын дренаждоо убактысы ( $p < 0,01$ ), операциядан кийинки оору синдромунун интенсивдүүлүгү ( $p < 0,05$ ) жана ичеги-карын кыймылынын эрте калыбына келишине көмөктөшөт ( $p < 0,001$ ) (0,001), операция болгон бейтаптарды эрте активдештирүү ( $p < 0,001$ ) жана социалдык-эмгектик реабилитациялоо ( $p < 0,001$ ), ошондой эле хирургиялык методдун жогорку косметикалуулугун камсыз кылуу. Clavien-Dindo (2009) боюнча оорлошуулардын жиктемесинин негизинде операциядан кийинки натыйжаларды талдоо лапароскопиялык эхинококктомиянын операциядан кийинки оорлошууларынын жалпы катышынын олуттуу минималдуу жыштыгын ( $p < 0,001$ ) көрсөтөт ( $3,5 \pm 2,4\%$  каршы  $27,4 \pm 6,2\%$ ).

4. Боордун эхинококк кисталарын хирургиялык дарылоонун узак мөөнөттүү натыйжаларын изилдөө бейтаптардын 78,8%ында жакшы жыйынтыктарды, 18,2%ында канааттандыруу жана 3%ында канааттандыруу эмес жыйынтыктарды көрсөттү. Хирургиялык дарылоонун узак мөөнөттүү жыйынтыктарынын салыштырма талдоосу көрсөткөндөй, эндовидеохирургиялык технологияларды колдонуу боордун эхинококк

кисталарын хирургиялык дарылоонун жакшы (86%) жана канааттандырарлык (14%) натыйжаларын жана канааттандырарлык эмес натыйжалардын (рецидив) кайтып келүүсүн көрсөтөт.

### **ПРАКТИКАЛЫК СУНУШТАР:**

1. Эгерде лапароскопиялык операцияларды жүргүзүү үчүн шарттар бар болсо (окутулган персонал, лапароскопиялык стенд, эхинококккотомия үчүн керектүү аспаптардын комплекти), белгиленген көрсөтмөлөр боюнча боордун эхинококк кисталарын дарылоодо лапароскопиялык эхинококккотомия тандоо методу болуп саналат. Лапароскопиялык эхинококккотомияны жүргүзүүгө спецификалык каршы көрсөтмөлөр болуп төмөнкүлөр саналат: ич көңдөйүнүн жалпы чапталышуусу (адгезиясы); диффузиялык перитонит; ашказан-ичеги трактынын оор парези; ичеги тешик жаралары; карбоксиперитонияга чыдамсыздык. Лапароскопиялык эхинококккотомияны жасоого жалпы каршы көрсөтмөлөр башка лапароскопиялык операциялардагыдай эле: жүрөктүн активдүүлүгүнүн жана дем алуу функциясынын оор бузулушу, залалдуу шишик, инсульт, геморрагиялык шок, кош бойлуулуктун кеч болушу, кандын уюшунун бузулушу, порталдык гипертензия, ичтин алдыңкы дубалынын ткандардын сезгенме өзгөрүүлөрү.

2. Лапароскопиялык эхинококккотомияны жүргүзүүдө сунушталган операциянын методологиясы сунушталат, ал төмөнкү негизги этаптардан турат: эхинококк кистаны бөлүп алуу, пункция, аспирация, ирригация, эхинококккотомия, хитинэктомия, аргон плазма менен дарылоо жана резидуалдык байкоо.

3. Лапароскопиялык эхинококккотомиядан кийин боордун калдыгын аргон плазма менен дарылоонун сунушталган методу техникалык аткаруунун жөнөкөйлүгүн, бейтап үчүн процедуранын коопсуздугун, операция убактысынын кыскарышын жана жогорку натыйжалуулугун көрсөтөт. Боордун калдыктарын дарылоонун сунушталган методун зарыл шарты болуп эндовидеохирургиялык стеллаждар комплектинде тийиштүү жабдуулардын болушу - аргон плазмасынын коагулятору жана аргон газынын булагы болуп саналат.

4. Лапароскопиялык эхинококккотомия учурунда боордун калдыктарын абдоминациялоо ыкмасы менен жок кылуу сунушталат (фиброздуу капсуланын бош четтерин максималдуу түрдө кесүү жана көңдөйдү ачык калтыруу), анын көрсөткүчү кистанын субкапсулардык локализациясы жана жугуштуу оорулардын жок болуусу (пюпурация). Боордун калдыгы көңдөйүнүн абдоминациясы боордун кичине жана чоң эхинококк кисталарына да тиешелүү. Акыркы учурда, боордун калдыктарын жок



кылуунун бул методу тышкы дренаж менен айкалыштырылышы мүмкүн. Калдык көндөйдүн оментопластикасы боордун эхинококк кисталарынын терең жайгашуусу үчүн көрсөтүлөт, кистанын диаметри 60-90 мм жана жалгыз кисталар. Бул ыкма боордун начар өнүккөн, чоң (90 ммден ашык) жана боордун көп эхинококктук кисталары, катуу адгезиясы бар бейтаптарга каршы.

## ДИССЕРТАЦИЯНЫН ТЕМАСЫ БОЮНЧА ЖАРЫЯЛАНГАН ЭМГЕКТЕРДИН ТИЗМЕСИ:

1. **Чокотаев, М. А.** Видеолапароскопические технологии в хирургическом лечении эхинококковых кист печени [Текст] / Б. З. Осумбеков, М. А. Чокотаев, Р. Б. Осумбеков // Вестник ОшГУ. – 2015. - № 1. – С. 79-82; То же: [Электрондук ресурс]. - шилтеме: <https://base.oshsu.kg/univer>.
2. **Чокотаев, М. А.** Сравнительный анализ результатов лапароскопической и открытой эхинококкэктомии [Текст] / Б. З. Осумбеков, М. А. Чокотаев, Р. Б. Осумбеков // Вестник ОшГУ. – 2015. - № 3. – С. 159-162; То же: [Электрондук ресурс]. - шилтеме: <https://base.oshsu.kg/univer>.
3. **Чокотаев, М. А.** Лапароскопическая холецистэктомия у больных, ранее оперированных на органах брюшной полости [Текст] / Б. З. Осумбеков, Ж. Р. Батиров, Р.Б. Осумбеков, М. А. Чокотаев // Вестник ОшГУ. – 2015. - № 3. – С. 152-156; То же: [Электрондук ресурс]. - шилтеме: <https://base.oshsu.kg/univer>.
4. **Чокотаев, М. А.** Роль ультрасонографии в топической диагностике и определении показаний для лапароскопической эхинококкэктомии [Текст] / Б. З. Осумбеков, М. А. Чокотаев, Р. Б. Осумбеков // Медицина Кыргызстана. – 2015. – № 4. – С. 57-59; То же: [Электрондук ресурс]. - шилтеме: <https://cyberleninka.ru/article>
5. **Чокотаев, М. А.** Результаты оперативного лечения эхинококкоза печени лапароскопическим и открытым способом [Текст] / М. А. Чокотаев // Врач-аспирант. – Воронеж, 2018. - №. 5 (90). – С. 23-31; То же: [Электрондук ресурс]. - шилтеме: <https://vrach-aspirant.ru/articles/surgery/18040/>
6. **Чокотаев, М. А.** Сравнительная оценка послеоперационных результатов лапароскопической эхинококкэктомии с позиции классификации Clavien-Dindo [Текст] / М. А. Чокотаев // Врач-аспирант. – Воронеж, 2018. - №. 6 (91). – С. 16-22; То же: [Электрондук ресурс]. - шилтеме: <https://vrach-aspirant.ru/articles/surgery/18044>.
7. **Чокотаев, М. А.** Технические аспекты лапароскопической эхинококкэктомии [Текст] / Б. З. Осумбеков, М. А. Чокотаев // Центральнo-Азиатский медицинский журнал. – 2018. – Т. XXIV, № 1-2. – С. 62-66.

8. **Чокотаев, М. А.** Сравнительные отдаленные результаты лапароскопической эхинококкэктомии [Текст] / Б. З. Осумбеков, М. А. Чокотаев // Вестник ОшГУ. – 2020. - № 1. – С. 140-146; То же: [Электрондук ресурс]. - шилтеме: <https://base.oshsu.kg/univer>.
9. **Chokotaev, M.** Displacement of the Residual Liver Cavity in Laparoscopic Echinococsectomy [Text] / M. Chokotaev, B. Osumbekov, R. Osumbekov // [Surgical Science](#). – 2020. – [Vol.11 No.10](#), – P. 281-288. DOI: [10.4236/ss.2020.1110030](#).
10. **Чокотаев, М. А.** Показана ли лапароскопия в лечении гидатидного эхинококкоза печени? [Текст] / Б. З. Осумбеков, М. А. Чокотаев, М. Б. Чапыев // Научный исследования в Кыргызской Республике. – 2022. - №1. – С. 69-79; То же: [Электрондук ресурс]. - шилтеме: [1-квартал – Научные исследования в Кыргызской Республике \(vak.kg\)](#).

**Чокотаев Мурат Абдыкалыковичтин “Боордун лапароскопиялык эхинококкэктомиясы” деген темадагы 14.01.17 – хирургия адистиги боюнча медицина илимдеринин кандидаты окумуштуулук даражасын изденип алуу үчүн жазылган диссертациясынын**

### **РЕЗЮМЕСИ**

**Негизги сөздөр:** боордун эхинококк кистасы, операция ыкмалары, лапароскопиялык эхинококкэктомия, лапаротомия, боордун калдык көңдөйү, кабылдоолор, операциядан кийинки натыйжалар.

**Изилдөө максаты:** лапароскопиялык эхинококкэктомия методологиясын оптималдаштыруунун негизинде боордун эхинококк кисталарын операциялык дарылоонун натыйжалуулугун жогорулатуу.

**Изилдөө объектиси:** боордун эхинококк кисталары менен 108 оорулуу.

**Изилдөө предмети:** лапаротомиялык жана лапароскопиялык эхинококкэктомиялардын жыйынтыктары.

**Изилдөө ыкмалары:** клиникалык-анамнестикалык маалымат, объективдүү жана локалдык текшерүү маалыматтары, лабораториялык текшерүү, ультрадубуштук изилдөө, көкүрөк тутумунун обзордук рентгенографиясы, электрокардиография, гастроскопия, лапароскопия.

**Алынган натыйжалар жана алардын илимий жаңылыгы:**

Лапароскопиялык эхинококкэктомия төмөнкү аныкталган көрсөтмөлөр учурунда боордун эхинококк кисталарын операциялык дарылоодо тандоо ыкмасы болуп саналат: 150 мм чейин өлчөмдөгү CL, CE1, CE2 тибиндеги кисталар; кичине өлчөмдөрдөгү (50-100 мм чейин) CE3, CE4 жана CE5 тибиндеги кисталар; боордун алдыңкы сегменттеринде кисталардын локализациясы (S II, III, IVb, V,VI); боордун эхинококк кисталарынын субкапсулярдык жайгашуусу; цистобилиардык фистулаларынын (тешиктеринин) жок болушу. Сунушталган лапароскопиялык эхинококкэктомия жана боордун калдык көңдөйүнүн аргон-плазмалык иштетүү ыкмалары операциялардын техникалык аспектилерин оптималдаштырууга мүмкүнчүлүк түзөт, бул боордун эхинококк кисталарын операциялык дарылоонун түздөн-түз жана алыскы натыйжаларын жакшыртат. Боордун эхинококк кисталарын операциялык дарылоонун жакынкы жана алыскы натыйжаларынын көп фактордук салыштырмалуу талдоосу жакшыраак жыйынтыктарды жана эндовидеохирургиялык технологиялардын артыкчылыктарын далилдейт.

**Колдонуу даражасы же пайдалануу боюнча сунуштар.** Эмгектеги негизги корутундуларды жана сунуштарды күнүмдүк клиникалык практикаларда (хирурга, эндокринолог, үй-бүлөлүк дарыгерлер), билим берүү процесстеринде жана илимий изилдөөлөрдө колдонсо болот.

**Колдонуу чөйрөсү:** хирургия.

## РЕЗЮМЕ

диссертации Чокотаева Мурата Абдыкалыковича «Лапароскопическая эхинококкэктомия из печени» на соискание ученой степени кандидата медицинских наук по специальности 14.01.17 – хирургия.

**Ключевые слова:** эхинококковая киста печени, методы операции, лапароскопическая эхинококкэктомия, лапаротомия, остаточная полость печени, осложнения, послеоперационные результаты.

**Цель исследования:** повышение эффективности оперативного лечения эхинококковых кист печени на основе оптимизации методологии лапароскопической эхинококкэктомии.

**Объект исследования:** 108 больных с эхинококковыми кистами печени.

**Предмет исследования:** результаты лапаротомных и лапароскопических эхинококкэктомий.

**Методы исследования:** клиничко-anamнестическая информация, данные объективного и локального осмотра, лабораторные обследования, ультразвуковое исследование, обзорная рентгенография грудной клетки, электрокардиография, гастроскопия, лапароскопия.

**Полученные результаты и их научная новизна.**

Лапароскопическая эхинококкэктомия является методом выбора в оперативном лечении эхинококковых кист печени при установленных показаниях: кисты типа CL, CE1, CE2 размерами до 150 мм; кисты типа CE3, CE4 и CE5 малых размеров (до 50-100 мм); локализация кист в передних сегментах печени (S II, III, IVb, V, VI); субкапсулярное расположение эхинококковых кист печени; отсутствие цистобилиарных фистул. Предложенные способы лапароскопической эхинококкэктомии и аргоноплазменной обработки остаточной полости печени позволяют оптимизировать технические аспекты операции, что улучшает непосредственные и отдаленные результаты оперативного лечения эхинококковых кист печени. Многофакторный сравнительный анализ ближайших и отдаленных результатов оперативного лечения эхинококковых кист печени констатирует более лучшие результаты и преимущества эндовидеохирургических технологий.

**Степень использования или рекомендации по использованию.** Основные выводы и рекомендации, содержащиеся в работе, могут быть использованы в повседневной клинической практике (хирургов, эндокринологов, семейных врачей), в образовательном процессе и в научных исследованиях.

**Область применения:** хирургия.

## SUMMARY

**of dissertation by Chokotaev Murat Abdykalykovich on the topic “Laparoscopic echinococcectomy from the liver” for the degree of candidate of medical sciences, specialty 14.01.17 – surgery.**

**Key words:** echinococcal liver cyst, intervention methods, laparoscopic echinococcectomy, laparotomy, residual cavity of the liver, complications, postoperative results.

**Work purpose:** increasing the efficiency of surgical treatment of echinococcal liver cysts based on optimization of the laparoscopic echinococcectomy methodology

**Object of research:** 108 patients with hydatid liver cysts.

**Subject of study:** the results of laparotomic and laparoscopic echinococcectomies.

**Research techniques:** clinical and medical information, objective and local examination data, laboratory examinations, ultrasound, chest X-ray, electrocardiography, gastroscopy, laparoscopy.

**The received results and their scientific novelty.**

Laparoscopic echinococcectomy is the method of choice in the surgical treatment of echinococcal liver cyst with established indications: cysts of the types CL, CE1, CE2 up to 150 mm in size; cysts of the types CE3, CE4 and CE5 of small sizes (up to 50-100 mm); localization of cysts in the anterior segments of the liver (S II, III, IVb, V, VI); subcapsular location of echinococcal liver cyst; lack of cystobiliary fistulas. The proposed methods of laparoscopic echinococcectomy and argon-plasma treatment of residual cavity of the liver allow to optimize the technical aspects of the operation, which improves the immediate and long-term results of surgical treatment of laparoscopic echinococcectomy. A multivariate comparative analysis of the immediate and long-term results of surgical treatment of laparoscopic echinococcectomy reveals better results and advantages of endovideo surgical technologies.

**The degree of use or recommendations for use.** The main conclusions and recommendations contained in the work can be used in everyday clinical practice (urgeons, endocrinologists, family doctors), in the educational process and in scientific research.

**Scope of use:** surgery.



Кагаздын форматы 60 x 90/16. Көлөмү 1,5 б. л.  
Офсеттик кагаз. Нускасы 50 даана.  
“Book дизайн” басмаканасында басылып чыкты  
720000, Ош шаары, И. Сулайманов көчөсү, 3.