

ОШ МАМЛЕКЕТТИК УНИВЕРСИТЕТИ
ЭЛ АРАЛЫК ЖОГОРКУ МЕДИЦИНА МЕКТЕБИ

Д 14.24.696 Диссертациялык кеңеши

Кол жазма укугунда
УДК 617:616-005.1:006.52

ОСУМБЕКОВ РУСЛАН БАЙЫШБЕКОВИЧ

**РЕТРОДУОДЕНАЛДЫК ПЕРФОРАЦИЯЛАРДЫН ЖАНА
ПОСТПАПИЛОТОМИЯЛЫК КАН АГУУЛАРДЫН АЛДЫН АЛУУ
ЖАНА ДАРЫЛОО**

14.01.17 – хирургия

Медицина илимдеринин кандидаты окумуштуулук даражасын
изденип алуу үчүн жазылган диссертациянын

АВТОРЕФЕРАТЫ

Ош – 2025

Диссертациялык иш Кыргыз Республикасындагы Улуттук илимдер академиясынын Түштүк бөлүмүндөгү медицина-биологиялык маселелер институтунда аткарылды.

Илимий жетекчиси: **Уметалиев Юсупжан Калжигитович**
медицина илимдеринин доктору,
И.К. Ахунбаев атындагы Кыргыз мамлекеттик
медициналык академиясынын госпиталдык
жана оперативдик хирургия кафедрасынын
профессору.

Расмий оппоненттер: **Мусашайхов Хусанбой Таджибаевич**
медицина илимдеринин доктору,
Андижан мамлекеттик медициналык
институтунун жалпы хирургия жана
трансплантология кафедрасынын профессору.

Абдурахманов Шаятбек Туланбаевич
медицина илимдеринин кандидаты, доцент
Ош шаардык клиникалык ооруканасынын
директору.

Жетектөөчү мекеме: Башкир мамлекеттик медициналык университети
(450008, Россия Федерациясы, Башкортостан, Уфа шаары, Заки Валиди
көчөсү, 47).

Диссертацияны коргоо 29 апрель 2025-жылы саат 14.00дө медицина илимдеринин доктору (кандидаты) окумуштуулук даражасын коргоо боюнча Ош мамлекеттик университети жана Эл аралык жогорку медицина мектебине караштуу Д 14.24.696 диссертациялык кенештин отурумунда өткөрүлөт. Дареги: 723500, Кыргыз Республикасы, Ош ш., Водозаборная көч. 215, 4 кабат, жыйындар-залы. Дареги: Диссертацияны коргоо көрмөконференцияга кирүүгө шилтеме: https://vc.vak.kg/b/d_1-u21-bjh-pqs

Диссертация менен Ош мамлекеттик университетинин (723500, Ош ш., Ленин к., 333), Эл аралык жогорку медицина мектеби (720054, Бишкек ш., Интергельпо к., 1ф) китепканаларынан жана сайттан: <https://vak.kg>. таанышсаңыз болот.

Автореферат 2025-жылдын «27» март айында жөнөтүлгөн.

Диссертациялык кенештин катчысы,
медицина илимдеринин кандидаты



О. И. Курбанбаев

ИЗИЛДӨӨНҮН ЖАЛПЫ МҮНӨЗДӨМӨСҮ

Изилдөө темасынын актуалдуулугу. Учурда эндоскопиялык папиллосфинктеротомияны ичегилердин ичине өт жолдорун дренаждоо ыкмасы катары жана гепатикохоledохтун үстүндөгү тоскоолдуктарда хирургиялык жетүү жолу катары клиникалык кеңири колдонулуусу, постпапиллотомиялык татаалдашуулардын алдын алуу, эрте аныктоо жана дарылоо боюнча ар кандай ыкмаларды изилдөөнүн зарылдыгын жаратат [А.С. Балалыкин жана башкалар, 2007; С.Г. Шаповальянц жана башкалар, 2019; Barthet M ж.б., 2002]. Акыркы он жылдыкта жалпы өт түтүгүнүн терминалдык бөлүгүндө эндохирургиялык кийлигишүү технологиясында олуттуу прогресс байкалууда: аспаптарды модернизациялоо [В.Е. Загайнов ж.б., 2011; О.В. Полиглотов, 2011; И.А. Соловьев жана башкалар, 2021], жаңы ыкмаларды киргизүү [Д.Ю. Семенов ж.б., 2009; И.А. Соловьев жана башкалар, 2021; И.М. Мусинов жана башкалар, 2021] ошондой эле техникалык жана анатомиялык стандарттуу эмес варианттарда [В.И. Данч жана башкалар, 1998; Б.М. Даценко, 2004; Ю.Г. Старков жана башкалар, 2024] ийгиликтүү эндоскопиялык папиллосфинктеротомиянын жана ретрограддык холангиопанкреатографиянын деңгээли дээрлик 100% жетти. Тилекке каршы, эндобилиардык кийлигишүүлөрдүн коопсуздугу жаатындагы прогресс мындай деңгээлге жете элек – бул өзгөчө ретродуоденалдык перфорацияга [Ю.М. Стойко ж.б., 2010; В.Л. Коробка ж.б., 2019; С.Г. Шаповальянц жана башкалар, 2021] байланыштуу. Бул көйгөйгө объективдүү шарттар себеп болууда: «он эки эли ичегинин чон бүдүрү ампуласындагы капчыктар» деп аталган түзүлүштөр бар, алар жалпы өт каналынын керегесин туурагандай көрүнөт [И.Н. Корсаков ж.б., 2007; А.В. Солошенко, 2000], бул терең каптал кесүүчү папиллотом менен алдын ала кесүү жасалгандан кийин да, же папилланы бүтүн абалында канюляциялоодо да байкалат [Т.Н. Татьянаенко, 2009]. Албетте, ушуга окшош изилдөөлөр мурда да жүргүзүлгөн [М.Р. Сох, 1994; Ю.М. Максимов жана башкалар, 1998; А.Н. Лищенко жана башкалар, 2003; О.В. Полиглотов, 2011] жана учурда дагы көптөгөн илимий мектептер тарабынан жүргүзүлүүдө. Бирок эндоскопиялык папиллосфинктеротомия учурунда кездешкен бул кыйынчылыктын сейректигинен жана жетишсиз фактылык материалдын болушунан улам жалпыланган жыйынтыкка келүү мүмкүн болбой жатат. Эндоскопиялык папиллосфинктеротомиянын коопсуздугун арттыруунун экинчи маанилүү багыты постпапиллотомиялык кан агуулардын тобокелдигин төмөндөтүү болуп саналат [Б.С.Брискин жана башкалар, 1998;

Р.Тгар жана башкалар, 1999; С.Г.Шаповальянц жана башкалар, 2019]. Бул маселе чечүүгө кыйла жакын болгонуна карабастан [В.И.Ревякин жана башкалар, 2003; А.С.Балалыкин жана башкалар, 2007; С.Н.Малаханов, 2007], оор постпапиллотомиялык кан агуулардын учурлары, негизинен жогорку механикалык сарык менен коштолгон, бүгүнкү күнгө чейин клиникалык практикадан жоголгон жок [Е.А.Ермаков жана башкалар, 2003; Ю.В.Канищев жана башкалар, 2006]. Жогорку механикалык сарык постпапиллотомиялык кан агуу үчүн тобокелдик фактору катары көптөн бери белгилүү илимий факт болуп эсептелсе да, анын этиологиялык алдын алуу үчүн натыйжалуу ыкмалар [А.А.Соколов, 2003; Т.Г.Дюжева жана башкалар, 2009], үзгүлтүксүз эндоскопиялык динамикалык байкоо жүргүзүүдөн башка ыкмалар азырынча жок, ошондуктан бул багытта илимий изилдөө жүргүзүү негиздүү деп ойлойбуз.

Жалпы медициналык практикада эндобилиардык стентирлөө ыкмасы негизинен өт бөлүп чыгаруу системасынын залалдуу шишиктеринде колдонулат [А.А. Соколов жана авторлоштор, 2004; Л.А. Филипцова жана авторлоштор, 2004; Д.Н. Панченков жана авторлоштор, 2021]. Бирок, бул ыкма кээ бир башка татаал клиникалык кырдаалдарда да ийгиликтүү колдонулат. Маселен, жалпы өт түтүгүндө же боордун жалпы түтүгүндө чоң көлөмдөгү таштар болгон учурда [А.В. Солошенко, 2009; А.А. Мартынцов, 2010], Дормиа себетинин толук жана натыйжалуу ачылып, ташты кармоого мүмкүнчүлүк жок болсо [Б.К. Гиберт жана авторлоштор, 1998; М.А. Галеев жана авторлоштор, 2001], же таштар литотрипсияга берилишпесе [М.А. Нартайлаков жана авторлоштор, 2001; В.И. Ревякин жана авторлоштор, 2010; К.В. Василенко, 2011], ошондой эле супратерминалдык стеноздор [П.Я. Сандаков жана авторлоштор, 2001; J.S. Wu et al., 2002; P. Katsinelos et al., 2004] же магистралдык өт түтүктөрүнүн деформациясы менен айкалышкан учурларда колдонулат. Мындай учурларда стентирлөө убактылуу жел өтүү жолун калыбына келтирип, литотрипсияга керектүү убакытты камсыз кылат [А.И. Бельченков жана авторлоштор, 2010; Е.П. Розберг, 2012] же операциялык тобокелчилиги жогору болгон бейтапты ачык хирургиялык кийлигишүүгө даярдайт [Ю.В. Канищев жана авторлоштор, 2006; А.Н. Токин, 2008]. Эндобилиардык стентирлөө ыкмасынын мындай клиникалык колдонулуштары анын маанилүүлүгүн жана медициналык практикадагы кеңири мүмкүнчүлүктөрүн дагы бир жолу тастыктайт.

Жогоруда айтылгандарды эске алганда, эндобилиардык кийлигишүү технологияларын өркүндөтүү, алардын натыйжалуулугун жана

коопсуздугун жогорулатуу аркылуу постинтервенциялык татаалдашууларды алдын алууга багытталган илимий изилдөөлөрдүн актуалдуулугу айкын болуп турат.

Диссертациянын темасынын артыкчылыктуу илимий багыттар, ири илимий программалар (долбоорлор), билим берүү жана илимий мекемелер жүргүзүп жаткан негизги илимий-изилдөө иштер менен байланышы. Тема демилгелүү мүнөзгө ээ.

Изилдөөнүн максаты: эндоскопиялык папиллосфинктеротомиянын коопсуздугун жогорулатуу жана натыйжаларын жакшыртуу.

Изилдөөнүн милдеттери: 1) Билиодигестивдик анастомоз (холедоходуоденалдык анастомоз) коюлган операциядан кийин оорулууларда эндоскопиялык папиллосфинктеротомиянын натыйжаларын изилдөө. 2) Ретродуоденалдык перфорациянын алдын алуу үчүн татаал канюляция учурларында эндоскопиялык папиллосфинктеротомиянын тактикасын иштеп чыгуу. 3) Гемостаз системасы бузулган бейтаптарда постпапиллотомиялык кан кетүүлөрдү алдын алуу максатында магистралдык өт түтүктөрүнүн жакшы сапаттагы жабыркоолорунда кайталанма эндоскопиялык папиллосфинктеротомияны колдонуу натыйжалуулугун баалоо. 4) Магистралдык өт түтүктөрүнүн жакшы сапаттагы жабыркоолорунда ачык хирургиялык дарылоого даярдоо катары эндобилиардык стентирлөөнүн мүмкүнчүлүктөрүн изилдөө.

Алынган натыйжалардын илимий жаңылыгы:

- Холедохолитиаз рецидивдеринде, холецистэктомия операциясы жана билиодигестивдик анастомоз (холедоходуоденалдык анастомоз) коюлган соң эндоскопиялык папиллосфинктеротомиянын тактикалык-техникалык ыкмалары иштелип чыкты.

- Механикалык сарык бар бейтаптарда магистралдык өт түтүктөрүнүн супратерминалдык жакшы сапаттагы тоскоолдуктарында эндобилиардык стентирлөөнүн өзгөчөлүктөрү изилденип, радикалдуу кийлигишүүгө даярдоо үчүн анын тактикасы жана технологиясы өркүндөтүлдү.

- Магистралдык өт түтүктөрүнүн жакшы сапаттагы жабыркоолорунда постпапиллотомиялык кан кетүүлөрдүн алдын алуу максатында бир жолку жана кайталанган эндоскопиялык папиллосфинктеротомияларды колдонуунун натыйжалуулугу далилденди.

- Ретродуоденалдык перфорациянын алдын алуу максатында сыноо канюляцияларында зым өткөргүчтөрдү колдонуу менен эндоскопиялык папиллосфинктеротомия тактикасы өркүндөтүлдү.

Алынган натыйжалардын практикалык мааниси:

- Жалпы билирубин деңгээли 150 мкмоль/лден жогору болгон механикалык сарык бар магистралдык өт түтүктөрүнүн жакшы сапаттагы жабыркоолорунда эки этаптуу эндоскопиялык папиллосфинктеротомияны жүргүзүү, этаптар аралыкта эндобилиардык стентирлөөнү колдонуу, постпапиллотомиялык кан кетүүлөрдүн алдын алуунун натыйжалуу ыкмасы болуп саналат.

- Мурда операция жасалган (холецистэктомия жана холедоходуоденалдык анастомоз коюлган) бейтаптарда эндоскопиялык папиллосфинктеротомияны жүргүзүү өзгөчөлүктөргө ээ. Сунушталган тактикалык-техникалык ыкмаларды колдонуу эндоскопиялык папиллосфинктеротомияны жана литоэкстракцияны ийгиликтүү өткөрүүгө жана татаалдашууларды болтурбоого мүмкүнчүлүк берет.

- Магистралдык өт түтүктөрүнүн супратерминалдык жакшы сапаттагы тоскоолдуктарында эндобилиардык стентирлөөнү колдонуу менен өркүндөтүлгөн эндоскопиялык папиллосфинктеротомия тактикасы радикалдуу кийлигишүүгө даярдык көрүүнүн жана механикалык сарыгы жогору, коагулопатиянын ар түрдүү түрлөрү бар бейтаптарда курч постпапиллотомиялык кан кетүүлөрдүн алдын алуунун ыкмасы болуп эсептелет.

- Сыноо канюляцияларында зым өткөргүчтөрдү колдонуу менен эндоскопиялык папиллосфинктеротомияны жүргүзүү ретродуоденалдык перфорацияларды алдын алуунун натыйжалуу ыкмасы болуп саналат.

- Изилдөөнүн натыйжалары Ош шаарынын Ош облустар аралык бириккен клиникалык ооруканасынын жана "ЭндоМед Ош" медициналык борборунун клиникалык практикасында колдонулууда.

Алынган натыйжалардын экономикалык мааниси. Магистралдык өт түтүктөрүнүн жакшы сапаттагы жабыркоолору бар бейтаптарга эндоскопиялык папиллосфинктеротомияны жүргүзүүнүн өркүндөтүлгөн ыкмаларын колдонууда далилденген медициналык-социалдык натыйжалуулукту алуу мүмкүнчүлүгүнө негизделет. Бул дарылоо мөөнөтүн кыскартуу, дары-дармек жана операциялык-байламта материалдарынын чыгымдарын азайтуу менен камсыздалат.

Диссертацияда коргоого сунушталган негизги жоболор: 1) Эндоскопиялык папиллосфинктеротомия учурунда пробалуу канюляцияларда зонддорду колдонуу ретродуоденалдык перфорациялардын алдын алуунун ишенимдүү ыкмасы болуп саналат. 2) Гемостаз

системасынын бузулуулары менен коштолгон механикалык саргаюу болгон бейтаптарда эки этаптуу эндоскопиялык папиллосфинктеротомия жана этаптар аралык эндоскопиялык стенттөө постпапиллотомиялык кан кетүүлөрдүн жыштыгын азайтууга мүмкүндүк берет. 3) Магистралдык өт түтүктөрүнүн жакшы сапаттагы жабыркоолору менен өтө оор механикалык саргаюусу бар бейтаптарда эндобилиардык стенттөө жана андан кийинки ачык хирургиялык операцияларды жүргүзүү аркылуу татаалдашуулардын деңгээлин азайтууга болот. 4) Өт жолдору боюнча мурун операция жасалган бейтаптарда (холедоходуоденалдык анастомоз жасалгандан кийин) эндоскопиялык папиллосфинктеротомия техникасынын өзгөчөлүктөрүн билүү постпапиллотомиялык татаалдашуулардан сактанууга мүмкүндүк берет.

Издөнүүчүнүн жекече салымы. Издөнүүчү тарабынан тематикалык адабият булактарына анализ жүргүзүлүп, ата мекендик жана чет элдик адабияттарга обзор жасалган, изилдөөнүн максаттары жана милдеттери түзүлгөн, диссертациялык сандык материалдардын статистикалык анализи, алынган изилдөө натыйжаларына, корутундуларына жана практикалык сунуштарына интерпретациялоо жүргүзүлгөн. Автор диссертациялык иштин бардык клиникалык этаптарына түздөн-түз катышкан: бейтаптарды текшерүү, диагноз коюу жана бардык хирургиялык операцияларды өз алдынча аткаруу, операциядан кийинки мезгилде бейтаптарды кароо жана көзөмөлдөө. Автор клинико-лабораториялык жана инструменталдык изилдөөлөрдүн көрсөткүчтөрүнө статистикалык анализ жүргүзүүнү жеке өзү аткарган жана диссертациянын темасы боюнча бардык илимий макалаларды даярдаган.

Изилдөөнүн апробациясы. Диссертациянын негизги жоболору төмөнкүдөй иш-чараларда баяндалып, талкууланган: Көз карандысыз Мамлекеттердин Шериктештиги өлкөлөрүнүн гепатопанкреатобилиардык хирургдарынын ассоциациясынын башкармалыгынын пленумунда (Новосибирск ш., 2017); VI Эл аралык илимий конференцияда «Фундаменталдык жана колдонмо медициналык изилдөөлөрдүн клиникалык-морфологиялык аспекти» (Воронеж ш., 2024); илимий-практикалык конференцияда «Медицинанын диагностикасы жана дарылоо боюнча заманбап ыкмалары» (Ош ш., 2024); Кыргыз Республикасынын Улуттук илимдер академиясынын Түштүк бөлүмүнүн медико-биологиялык көйгөйлөр боюнча илимий-изилдөө институтунун Кеңейтилген илимий кеңешинин жыйынында (2024).

Диссертациянын жыйынтыктарынын басылмаларда чагылдырылышы. Диссертациянын темасы боюнча 8 илимий иш жарыяланган, алардын ичинен 6 макала Кыргыз Республикасынын чегинен тышкары басылмаларда жарык көргөн.

Иштин түзүмү жана көлөмү. Диссертация 129 беттен турган компьютердик текст түрүндө баяндалган. Ал киришүү бөлүмүнөн, адабияттарга сереп салуудан, 4 баптан турган өз алдынча изилдөөлөрдөн, корутунду, жыйынтыктар, практикалык сунуштар жана адабияттар тизмесинен турат. Иш 27 таблица жана 33 сүрөт менен иллюстрацияланган. Библиографиялык көрсөткүч 290 булакты камтыйт, алардын ичинен 178и орус тилиндеги жана 112си англис тилиндеги авторлорго таандык.

ДИССЕРТАЦИЯНЫН НЕГИЗГИ МАЗМУНУ

Киришүүдө теманын актуалдуулугу негизделип, изилдөөнүн максаты, милдеттери, илимий жаңылыгы, иштин теориялык, практикалык баалуулугу жана коргоого сунушталган жоболору баяндалган.

«Заманбап эндохирургиялык ыкмалар менен өт жолдорун реканализациялоо: учурдагы абал жана чечилбеген маселелер» аттуу биринчи бапта механикалык сарыктын шартында эндоскопиялык папиллосфинктеротомия жүргүзүү боюнча жалпыланган жана системалаштырылган адабият маалыматтары келтирилген. Бул абал магистралдык өт жолдорунун жакшы мүнөздөгү жабыркоолору менен байланышкан. Ошондой эле постпапиллотомиялык кан кетүүлөр, ретродуоденалдык тешилүү сыяктуу олуттуу татаалдануулардын диагностикасы жана дарылоосу каралган. Бөлүмдө келтирилген маалыматтар көйгөйдүн актуалдуулугун негиздеп, изилдөөнүн максаты менен милдеттерин ишке ашыруунун жолдорун аныктоого мүмкүндүк берди.

«Методология жана изилдөөнүн ыкмалары» аттуу 2-бапта ооруканын бейтаптарынын мүнөздөмөсү, изилдөө ыкмалары, эндоскопиялык папиллосфинктеротомияны аткаруу техникасы жана статистикалык талдоо баяндалган.

Изилдөөнүн объектиси 385 бейтап, механикалык сарык менен жабыркаган, негизинен өт түтүктөрүнүн жакшы жугуштуу оорулары менен аныкталган жана аларга эндоскопиялык папиллосфинктеротомия, ретрограддык холангиопанкреатография, литоэкстракция жана салттуу хирургиялык кийлигишүүлөр жүргүзүлгөн.

Изилдөөнүн предмети — эндоскопиялык папиллосфинктеротомия учурунда постпапиллотомиялык кан агуулардын жана ретродооденалдык перфорациялардын алдын алуу жана дарылоо, аталган оорулардын өнүгүшүндө ылайыктуу дарылоонун ыкмаларын колдонуу технологияларын жакшыртуу.

Изилдөө дизайны: бир борборлуу, ретроспективдик жана проспективдик, рандомизацияланбаган изилдөө.

Ретродооденалдык перфорациялардын жана этап аралык жасалган ретрограддык эндобилиардык стентизациянын алдын алуу маселелерин изилдөө үчүн 287 бейтаптын клиникалык материалы колдонулган. Бул бейтаптарга өт түтүктөрүнүн жакшы сапаттагы патологиясы менен ретрограддык холангиопанкреатография, эндоскопиялык папиллосфинктеротомия, литоэкстракция, литотрипсия жана өт түтүктөрүн стенттөө процедуралары дарылоочу максатта жүргүзүлгөн. Мындан тышкары, 2014-2022-жылдар аралыгында өт чыгаруу системасына хирургиялык кийлигишүүлөр жасалган 98 бейтаптын материалы каралган, аларга операциялар Ош областтар арылык бириккен клиникалык ооруканасынын хирургиялык бөлүмдөрүндө жана «ЭндоМед Ош» медициналык борборунда жүргүзүлгөн.

Клиникалык байкоолор үчүн тандоо критерийлери төмөнкүлөр болгон: келтирген төмөнкүлөрдүн фонундагы механикалык сарык: 1) а) он эки эли ичегинин чон бүдүрүнүн жакшы сапаттагы стенозу; б) холедохолитиаз; в) он эки эли ичегинин чон бүдүрүнүн жакшы жараты жана жалпы өт түтүгүнүн супратерминалдык бөлүктөрүнүн айкалышы; 2) эндобилиардык кийлигишүүлөрдү жүргүзүү учурунда ретродооденалдык перфорациялардын жана постпапиллотомиялык кан агуунун пайда болушу.

Изилдөөдөн четтетүү критерийлери төмөнкүлөр болгон: 1) гемостаз системасындагы башка этиологиядан келген бузулуулары, механикалык сарыкка байланыштуу болбогондор; 2) жалпы өт түтүгүнүн терминалдык бөлүгүндө рак инфильтрациясы, топографо-анатомиялык байланыштарды өзгөртүп, өтү эндоскопиялык калыбына келтирүүгө тоскоолдук жаратуучу техникалык кыйынчылыктарды жараткан учурлар; 3) гепатикохоледохтун толук тосулушу (ретрограддык холангиопанкреатография учурунда супрастенотикалык бөлүктөрдүн жана ички өт түтүктөрүнүн контрастандырылышынын жоктугу); 4) Бильрот 2 боюнча ашказанды резекциялоо операциясынан кийинки абал.

Ижилдөөдөн өткөн бейтаптардын курагы негизги топто 17-90 жаш аралыгында болгон. Аялдар 186 (64,8%), эркектер 101 (35,2%) болгон. Бейтаптардын көпчүлүгү жумушчу куракта (17-59 жаш) болгон – 151 (52%), ал эми улгайган жана кары курактагы адамдар 63 учурду (21,9%) түзгөн. Контрольдук топтогу эркектер менен аялдардын жана курактык түзүмдүн катышы негизги топ менен окшош болгон.

Биздин байкоолорубузда механикалык сарыктын себеби 98% учурларда өт оорусунун татаалдашуусу (холедохолитиаз) жана он эки эли ичегинин чон бүдүрүнүн тарылуусунун татаалдашуулары болуп саналат, 4 учурду түзгөн боордун альвеококкозу боордун дарбазасына өсүп кирүү жана гепатикохоледохтун тарылуусу (операциядан кийинки абал), 2 учурду түзгөн эхинококкалык кистанын өт системасына өтүп, холангиттин өнүгүүсү (таблица 2.1).

Таблица 2.1 - Негизги топтогу бейтаптардагы билиардык патология, N = 287

Негизги оору, N = 287	Бейтаптардын саны	Татаалдашуулар	
		Механикалык сарык	Холангит
он эки эли ичегинин чон бүдүрүнүн тарылуусу	13 (4,5%)	10	3
Холедохолитиаз	212 (73,9%)	210	32
он эки эли ичегинин чон бүдүрүнүн тарылуусу+холедохолитиаз	56 (19,5%)	52	28
Эхинококк кистасынын өт системасына жарылышы	2 (0,7%)	2	2
Альвеококкозго байланыштуу боордун резекциясынан кийинки абал	4 (1,4%)	4	-

Белгилей кетсек, 287 бейтаптын ичинен 64 бейтап (22,3%) буга чейин өт жолдорунун таш оорусу боюнча операциядан өткөн, алардын ичинен 42 учур холецистэктомия жана холедоходуоденалдык анастомоз коюу менен коштолгон.

Илимий-клиникалык анализ жүргүзүлгөн бардык байкоолордун негизинде төмөнкү топтор түзүлгөн: 1. Жалпы билирубиндин деңгээли 150 мкмоль/лден жогору болгон механикалык сарык менен ооруган бейтаптар (65 бейтап же 22,7%). 2. Жалпы билирубиндин деңгээли 150 мкмоль/лден төмөн болгон механикалык сарык менен ооруган бейтаптар (180 бейтап же 62,7%), холедохолитиаздын жана негизги өт түтүктөрүнүн жакшы тарылуусунун фонунда. 3. Мурда ар кандай медициналык мекемелерде өт жолдорунун таш оорусу боюнча холецистэктомия жана

холедоходуоденалдык анастомоз коюлган, холедохолитиаз жана механикалык сарык боюнча операция жасалган бейтаптар (42 бейтап же 14,6%).

Биринчи клиникалык топ 150 мкмоль/лден жогору билирубин деңгээли бар 65 бейтаптан турган. Бул топтогу бардык бейтаптарга эндоскопиялык ретрограддык холангиопанкреатография жана эндоскопиялык папиллосфинктеротомия жүргүзүлдү, 13 учурда күчтүү механикалык сарык менен жана кан коюулуу системасынын бузулушу менен эндоскопиялык папиллосфинктеротомия эки этапта жүргүзүлдү - биринчи этапта он эки эли ичегинин чон бүдүрүнүн кесилишинен жалпы өт жана башкы панкреатикалык түтүктөрүнүн ооздорунун ажыралышына чейин кесүү, андан соң механикалык сарыкты жөнгө салуудан соң экинчи этабы эндобилиардык стентирлөө жүргүзүлдү. Эки этаптуу эндоскопиялык папиллосфинктеротомия арасындагы аралык 3 күндөн ашкан жок, жана дренаждык таасир акыркы этапта гана жетишилди. Бул топтогу изилдөөнүн негизги бааланган параметри постпапиллотомиялык кан агуу өнүгүүсү жана алардын оордугу болду.

Контролдук топ 37 бейтаптан турган, аларга механикалык сарык менен жакшы сапаттагы патология диагнозу коюлуп, консервативдик терапиядан кийин ачык хирургиялык кийлигишүүлөр жүргүзүлгөн. Анын ичинен 13 бейтапка жалпы билирубиндин деңгээли 200 мкмоль/лден жогору болгон учурда ультрадобуштуу изилдөө менен көзөмөлдөнүп алдын ала тери аркылуу боор аркылуу дренаж жасалган.

Бул топтордун бейтаптарынын патологиясынын түрү жана билирубин деңгээли боюнча маанилүү айырмачылыктар жок болчу: 1-топто — $\mu = 81,5$ мкмоль/л, $\sigma = 10,1$; 2-топто — $\mu = 88,7$ мкмоль/л, $\sigma = 10,5$. Бейтаптардын сарыктын деңгээли боюнча бөлүштүрүлүшү (таблица 2.2де көрсөтүлгөн)

Таблица 2.2 - Биринчи клиникалык топтун бейтаптарын механикалык сарыктын ар түрдүү деңгээли боюнча бөлүштүрүү.

Топтор	Механикалык сарыктын деңгээли (мкмоль/л)			
	150-200, n = 80	200-300, n = 27	300-400, n = 2	Баары
Негизги топ, N=65	49	14	2	65
Контролдук топ, N=37	24	13	-	37

Экинчи клиникалык топту (таблица 2.3) 50-150 мкмоль/л жалпы билирубин деңгээли бар 180 бейтап түздү. Изилдөө тобуна механикалык сарык менен жалпы билирубиндин деңгээли 50-150 мкмоль/л болгон бейтаптар кирди, аларга бир эле учурда эндоскопиялык ретрограддык холангиопанкреатография жана эндоскопиялык папиллосфинктеротомия жүргүзүлүп, андан кийин литоэкстракция жана литотрипсия жүргүзүлгөн. Экинчи клиникалык топтун салыштыруу тобу 150 мкмоль/лден төмөн билирубин деңгээли менен механикалык сарык бар 58 бейтаптан түзүлдү, аларга холецистэктомия жана холедохолитиаз диагноздору коюлуп, ачык хирургиялык дарылоо жүргүзүлгөн.

Таблица 2.3 - Экинчи клиникалык топтун бейтаптарын механикалык сарыктын ар түрдүү деңгээли боюнча бөлүштүрүү.

Топтор	Механикалык сарыктын деңгээли (мкмоль/л)			
	50-80 n = 156	80-120 n = 47	120-150, n = 35	Баары N=238
Негизги топ, N=180	123	29	28	180
Контролдук топ, N=58	33	18	7	58

Үчүнчү клиникалык топко (таблица 2.4) өт жолдорунун таш оорусунан улам механикалык сарык менен мурун операция болгон 42 бейтап кирди, аларга кийинки учурда холедоходуоденалдык анастомоз коюлган. Бул клиникалык топто жалпы билирубин деңгээли 50 мкмоль/л ашпаган, бирок көпчүлүк учурларда көрсөткүчтөр норма чегинде болгон, бул холедоходуоденалдык анастомоздун бар болушуна байланыштуу. Салыштыруу тобу 3 бейтаптан түзүлдү, аларда ошондой эле ушундай патологиялар болгон.

Таблица 2.4 - Үчүнчү клиникалык топтун бейтаптарын механикалык сарыктын ар түрдүү деңгээли боюнча бөлүштүрүү.

Топтор	Механикалык сарыктын деңгээли (мкмоль/л)		
	До 20 n = 128	20-50 n = 34	Всего
Негизги топ, N=42	23	19	42

Контролдук топ, N=3	3	-	3
---------------------	---	---	---

Бардык негизги изилдөө топторундагы бейтаптар селективдүү канюляциянын жетишүүгө карата ыкмалары боюнча салыштырылды: 1) алдын ала кесилбестен жана өткөргүчтөрдү колдонбостон; 2) алдын ала кеспестен жана гидрофильдүү катмары бар өткөргүчтөрдү колдонуу менен 3) алдын ала кесүү жасап жана өткөргүчтөрдү колдонбостон; 4) алдын ала кесүү жасап жана гидрофильдик каптамасы бар өткөргүчтөрдү колдонуу менен.

Биздин изилдөөлөрдөгү ЭПСТ CLV-160 үлгүсүндөгү Olympus дуоденоскобу менен жүргүзүлүп, Siemens Siremobil Compact L рентген аппаратынын жардамы менен көзөмөлдөнгөн. «Endo-flex» фирмасынын «Демлинг» тибиндеги ийри жана ийне түрүндөгү папиллотомдору жана «Endomedium» фирмасынын (Казань, Россия Федерациясы) коагулятору колдонулган, алдын ала кесүү кыска (2-3 секунд) убакыттагы экспозиция менен он эки эли ичегинин чон бүдүрүнүн боюнда аралаш режимде жүргүзүлгөн.

Изилдөөгө киргизилген бейтаптарга жалпы кабыл алынган стандарттарга ылайык, кан анализдери (толук жана биохимиялык), вирустук гепатиттердин маркерлери, жалпы зара анализи, кан жана зара амилаза анализдери жүргүзүлдү. Боордун морфологиялык структурасы, бөйрөк системасы, уйку бези ультрадобуштук изилдөөсү жана компьютердик томография аркылуу көрсөткүчтөр боюнча изилденди.

Эндоскопиялык ретрограддык холангиопанкреатографияны, адатта, пациент стационарга жаткырылгандан кийин, сыворотка амилазасынын активдүүлүгү нормалдуу көрсөткүчтөрдө болгондо жүргүзүлгөн. Рентген-контрасттуу зат катары “Омнипак” 350 mg/ml, 300 mg/ml жана 270 mg/ml концентрацияларында колдонулган. Колдонуу алдында препарат физиологиялык эритме менен 1:1 катышында аралаштырылып, 30-35°C чейин жылытуудан өткөрүлгөн. Жалпы өт протогун так визуалдаштырылышы үчүн рентген-контрасттуу заттын 5-10 мл көлөмү талап кылынган. Эндоскопиялык ретрограддык холангиопанкреатографиянын маалыматтары рентгеноскопия аркылуу рентген-контрасттуу заттын өт жана панкреатикалык протокторго кириши жана чыгышы учурунда бааланган. Селективдүү канюляцияны ийри папиллотомдун жардамы менен жүргүзүү мүмкүн болбогон учурда, он эки эли ичегинин чон бүдүрүнүн алдын ала кесүү иштери заманбап

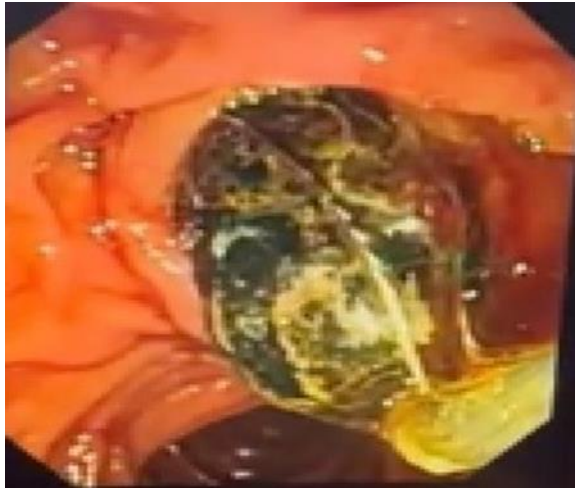
технологияларга ылайык торчо папиллотомдун жардамы менен аткарылган:

1. Торчо папиллотомдун электроду менен алдын ала кесүү иштери он эки эли ичегинин чон бүдүрүнүн ампуласынын огунун багытына карай жүргүзүлгөн.

2. Торчо папиллотомдун электроду менен алдын ала кесүү иштери он эки эли ичегинин чон бүдүрүнүн ампуласынын огунун багытына, андан кийин он эки эли ичегинин чон бүдүрүнүн ампуласынын коргоочу эндопротезделиши менен коштолгон.

Постпапиллотомиялык кан агуунун алдын алуу салттуу түрдө жүргүзүлдү: 1) Викасол менен терапия; 2) парентералдык гемостатиктер менен терапия (кальций препараттары, протеаза ингибиторлору, дицинон (этамзилат) ж.б.); 3) өзгөрмөлүү жогорку жыштыктагы электр тогунун кыска мөөнөттүү импульстары (экспозициялары) менен он эки эли ичегинин чон бүдүрүнүн диссекциясын жүргүзүү; 4) Он эки эли ичегинин чон бүдүрүнүн негизин вазоконстриктордук препараттар менен инфльтрациялоо.

Постпапиллотомиялык кан агуунун оордук даражасын аныктоо үчүн төмөнкү критерийлер колдонулган: 1) жеңил даражадагы - папиллотомиялык кесилген жерден жаңы кан агып чыгышы, клиникалык белгилердин жоктугу жана гемоглобин деңгээлинин төмөндөбөшү. 2) орточо даражадагы - клиникалык түрдө кусуу кызыл кан менен "кофе калдыктары", же мелена түрүндө, гемоглобин деңгээлинин 90 г/лге түшүшү. 3) оор даражадагы - клиникалык түрдө көрүнүктүү курч кан жоготуу, анемия белгилери менен, гемоглобин деңгээлинин 90 г/лден төмөндөшү, кандын ордун толтурууну талап кылган абалдар. Ошондой эле, кан агып жаткан тамырды эндоскопиялык коагуляциялоо жана он эки эли ичегинин чон бүдүрүнүн айланасына тамырларды тарытуучу дарыларды киргизүү талап кылынган учурлар. Литоэкстракция үчүн Olympus, MTW жана Endo-flex фирмаларынан Dormia себеттери бар дуоденоскоп колдонулган. Рентген контролдоо Siemens жабдууларын колдонуу менен ишке ашырылган. Литоэкстракция салттуу алгоритм боюнча жүргүзүлдү: 1) Таш үчүн себет кийирүү; 2) себетти толук ачуу; 3) ташты кармоо; 4) Ташты алып чыгуу (сүрөт 2.1).



2.1 - сүрөт

Бап 3. «Өз изилдөөлөрдүн жыйынтыктары». 287 бейтаптын ичинен 208 учур (74,2%) бейтаптар тез арада ооруканага жаткырылган. Бул учурларда негизги себептер катуу ооруу синдрому, холангиттин жана механикалык сарыктын белгилери болгон. Бейтаптардын клиникалык көрүнүштөрү таблица 3.1де көрсөтүлгөн.

Таблица 3.1 - Бейтаптардын клиникалык көрүнүштөрү (N=287)

Симптомдору	Баары	
	Абс	%
Оору синдрому	258	89,8
Кусуу жана жүрөк айлануу	114	39,7
Зааранын жана заңдын түсүнүн өзгөрүшү	236	82,2
Теринин жана көздүн агынын саргаюусу	198	68,9
Дене табынын көтөрүлүшү	98	34,1
Калтыроо жана алсыздык	67	23,3

Таблицадан көрүнүп тургандай, бейтаптардын 89,8% ооруу синдромуна байланыштуу кайрылышкан. Бул оору көбүнчө оң кабырга астында жана эпигастрийде болуп, оң жака, жана айланма мүнөздө иррадиацияланышы менен мүнөздөлгөн. Оору күчү көбүнчө өт жолдорундагы таштардын жайгашкан жерине жана бейтаптардын жалпы абалына көз каранды болгон. Холедохтун кысылган таштары бар бейтаптардын (28 бейтап – 13,4%) ооруу синдрому өзгөчө күчтүү болгон. 67 учурда бейтаптарда холангит белгилери байкалган, ал дене табынын кескин көтөрүлүшү жана күчтүү калтыроо менен коштолгон.

Биздин байкоолордо он эки эли ичегинин чон бүдүрүн кесүү жалпы кабыл алынган технологияга ылайык 249 (86,7%) учурларда канюляция

ыкмасы менен жүргүзүлгөн. Калган 38 (13,3%) учурларда кесүү алдын ала жасалган.

3.1.1. Эндоскопиялык папиллотомия жана литоэкстракция өткөрүү учурунда постпапиллотомиялык кан агуу жана ретродуоденалдык перфорацияларды алдын алуу. 287 бейтапка билиардык агымдын жакшы жаратылышы менен байланышкан бузулуулары үчүн 566 ар түрдүү эндоскопиялык жана ачык (2) операциялар жасалган (таблица 3.1.1). Бардык 287 бейтапка диагностикалык эндоскопиялык ретрограддык холангиопанкреатографиянын жана терапевтикалык эндоскопиялык папиллосфинктеротомияны жүргүзүлгөн, анын ичинен 13 бейтапка эндоскопиялык папиллосфинктеротомияны 2 этап менен жүргүзүлүп, арасында сарыкты азайтуу үчүн этап аралык стент коюлуп, андан кийин 11 бейтапка 6-7 күндөн кийин жалпы билирубиндин деңгээлининин көп төмөндөшүнөн кийин литоэкстракция жасалган.

Эки бейтапка таштардын чоңдугу себептүү литоэкстракция жана литотрипсия натыйжалуу болбогондуктан, аларга сарыкты азайткандан кийин лапаротомия, холецистэктомия, холедохолитотомия жана холедохтун тышкы дренажи жасалган.

Таблица 3.1.1 - Эндоскопиялык манипуляциялар жана операциялардын саны

Оорулар, N = 287	ЭРХПГ + ЭПСТ	ХЭ, холедохост омия	ЛЭнын натыйжас ыз аракеттери	ЛЭнын натыйжалуу аракеттери	Стентирлөө	Баары
он эки эли ичегинин чон бүдүрү-нүн стенозу	13	-	-	-	-	13
Холедохолитиаз	216	2	2	214	13	443
он эки эли ичегинин чон бүдүрү-нүн стенозу +холедохолитиаз	52	-	-	52	-	104
Эхинококк кистасынын жарылуусу	2	-	-	-	-	2
Боордун альвеококкозу	4	-	-	-	4	4
<i>баары</i>	287	2	2	266	17	566

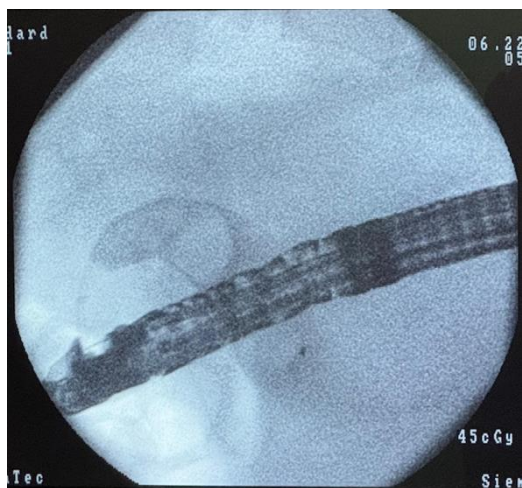
Аткарылган кийлигишүүлөрдүн айкалыштыруусу таблица 3.1.2де көрсөтүлгөн.

Таблица 3.1.2 - Ийгиликтүү аткарылган эндоскопиялык кийлигишүүлөрдүн айкалышы.

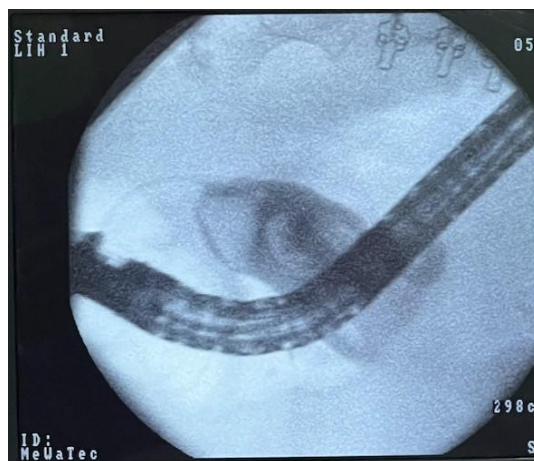Эндоскопиялык даарылоонун ыкмалары	он эки эли ичегинин чон бүдүрүнүн стенозу	он эки эли ичегинин чон бүдүрүнүн стенозу холедохолитиаз менен айкалышы	Холедохолитиаз	Альвеококкоз, эхинококкоз	Баары
ЭПСТ	13	52	216	4	285
ЭПСТ+ЛЭК	-	52	214	2	268
ЭПСТ+ЛЭК+ стентирлөө	-	-	13	-	13
Баары	13	104	443	6	566

98 бейтапты (контрольдук топ) камтыган ретроспективдүү анализ жүргүзүлдү, алар традициялуу ачык ыкма менен операция жасатышкан, аларга холецистэктомия, холедохолитотомия, сырттан же ички дренаж холедохко жасалган. 98 бейтаптын ичинен 61 бейтапка холецистэктомия, сырттан холедохко дренаж коюу операциясы жасалган, калган 37 бейтапка холедоходуоденалдык анастомоз коюлган. 98 бейтаптын ичинен 13 бейтапта (13,2%) билирубиндин деңгээли 150 ммоль/л ашып кеткенде алдын ала операцияга чейинки декомпрессия үчүн ультрадобуштуу изилдөөнүн көзөмөлүндө тери аркылуу боор аркылуу дренаж жасалган, билирубиндин жалпы көрсөткүчтөрү 100 ммоль/л жана андан төмөнкү деңгээлге түшкөнгө чейин. Тери аркылуу сырттан дренаждын узактыгы 8 күндөн 22 күнгө чейин (орточо 14 күнгө чейин) түзгөн, ачык операциялардын узактыгы 75 мүнөттөн 120 мүнөткө чейин (орточо 95 мүнөт), стационарда болуу узактыгы орточо 13,5 койка-күн болду. Контролдук топто өлүм учурлары болгон жок. Кошумча оорулар 6 учурга (6,3%) учурады, анын ичинен 4 учур операциядан кийинки жаранын инфилтраттары, 1 учур жаранын ириңдешти жана 1 учур 1 айдан кийин холедохтогу таштын (резидуалдык холедохолитиаз) болушу боюнча экинчи операция жасалган.

Эндоскопиялык папиллосфинктеротомия 274 пациентке жасалды, 13 бейтапка жарым-жартылай эндоскопиялык папиллосфинктеротомиядан кийин стент коюлган, бирок конкременттерди эндоскопиялык жол менен алуу мүмкүн болгон жок. Мунун себеби менен эки бейтапка ачык хирургиялык кийлигишүү жасалган: 1. Конкременттердин көлөмү интрапанкреатикалык бөлүктүн диаметри менен дал келбейт жана алар литотрипсияга туруктуу болгон (сүрөт 3.1.1); 2. Көп сандагы, бири-бирине жакын жайгашкан конкременттер, буларды толугу менен кармоо үчүн себетчени толук ачууга орун калбагандыгынан (сүрөт 3.1.2).



3.1.1 - сүрөт



3.1.2 - сүрөт

3.1.2. Магистралдык өт жолдорун эндопротездөө учурундагы ретродуоденалдык перфорацияны диагностикалоо жана дарылоо. Изилдөөлөрдүн маалыматы боюнча, ретродуоденалдык перфорация анатомиялык татаал варианттарда (дивертикулдар, холедохтун дисталдык бөлүгүнүн деформациясы) гипертрофияланган он эки эли ичегинин чон бүдүрүнүн фонунда, ошондой эле он эки эли ичегинин чон бүдүрүнүн типтүү жана өтө эле кичинекей өлчөмдөрүндө (узундугу 3 ммден аз) алдын ала кесүү жүргүзүлгөн учурда пайда болот. Биздин байкоолордо ретродуоденалдык перфорациялар эндоскопиялык папиллосфинктеротомияны жана стенттөө механикалык сарык фонунда жүргүзүлө баштаган алгачкы мезгилде катталган. Бул учурларда кыйынчылыктар мурда жүргүзүлгөн операциялар жана он эки эли ичегинин деформациясы менен байланыштуу болгон (таблица 3.1.2.1).

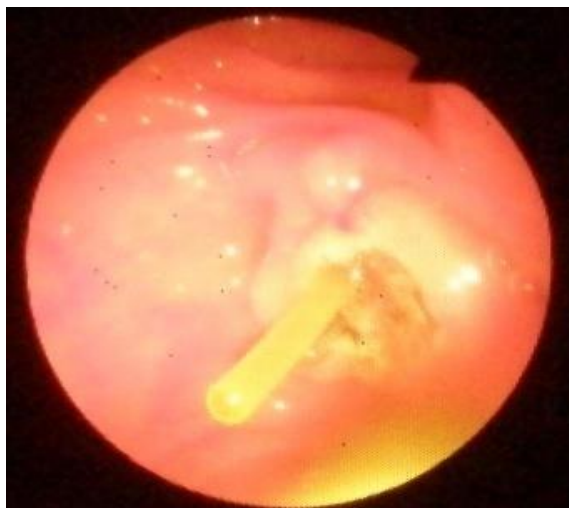
Таблица 3.1.2.1 - Сыноо канюляциялары учурунда ретродуоденалдык перфорациянын (РДП) пайда болуу ыктымалдыгы, N=17.

Сыноо канюляцияларынын жолдору	ретродуоденалдык перфорациянын жыштыгы	
	абс	%
Проводниктерди колдонуу менен	-	-
Проводниктерди колдонбоо менен	2	11,7%

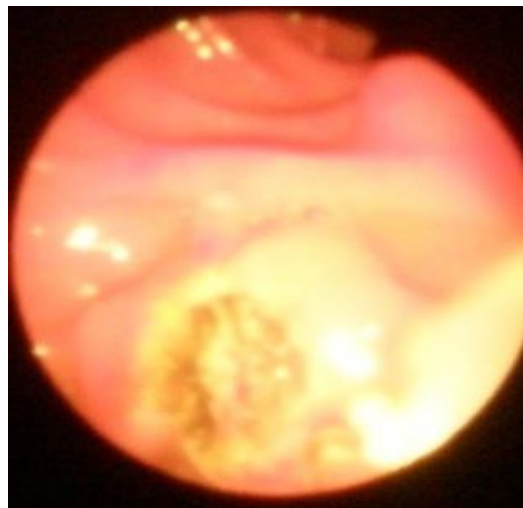Биздин байкоолор боюнча, 17 учурдун ичинен 15инде он эки эли ичегинин чон бүдүрүнүн эндопротезденүүсүндө нитинол проводниги менен сыноо канюляциялары колдонулган. Он эки эли ичегинин чон бүдүрүн локализациясын аныктагандан кийин, анын канюляциясы учурунда контрасттык зат киргизилгенге чейин проводник киргизилген. Проводниктин кыймылы рентгеноскопия жолу менен көзөмөлгө алынган. Проводник жалпы өт жолуна киргенден кийин контрасттык зат киргизилип, стриктуралардын, конкременттердин болушу бааланган. Андан соң проводниктин ордун өзгөртпөстөн эндоскопиялык папиллосфинктеротомияны жүргүзүлүп, папиллотом алынган жана проводник аркылуу эндопротез орнотулган.

Ретродуоденалдык перфорация диагнозу эки бейтапта манифестациясы курч ичеги (динамикалык) өтпөстүгү жана катуу оору синдрому түрүндө байкалган, бирок алгачкы өнүгүүсүз. Бул эки учурда диагноз эндоскопиялык ретрограддык холангиопанкреатография жана механикалык саргайууну дарылоодо стентирлөөнү өткөргөндөн кийин тиешелүүлүгүнө жараша 8 жана 14 сааттан соң коюлган. Бейтаптардын анамнезинде, боордун альвеококкозу жана анын дарбазасына чейин өсүүсү менен коштолгон. Эндопротездөө процедурасынан 8 жана 14 саат өткөн соң, бейтаптар операцияга алынган: лапаротомия, ревизия, ретроперитонеалдык мейкиндикти санитардык тазалоо жана дренаждоо жүргүзүлгөн. Операциядан кийин бейтаптар 14 жана 17 суткада канааттандырырлык абалда чыгарылган.

3.2. Обструктивдүү сарыктын фонунда гемостаз системасынын бузулушу бар пациенттерде папиллотомиядан кийинки кан агуунун алдын алуу ыкмасы. Механикалык саргайу деңгээли жогору (150 мкмоль/лден жогору) болгон бейтаптарда папиллотомиядан кийин кан агуу коркунучун азайтуу максатында эндоскопиялык папиллосфинктеротомия эки этапта жүргүзүлдү. Биринчи этапта чоң дуоденалдык бүдүрдүн ампуласындагы жалпы өт жана негизги уйку бези түтүктөрүнүн ооздорун бөлүп чыгарууга чейин чоң дуоденалдык бүдүрдүн минималдуу (кичине) кесилиши жасалды. Андан соң, алдын ала кесүү аркылуу эндоскопиялык ретрограддык холангиопанкреатографияны жүргүзүү мүмкүн болбогон учурда, өт түтүктөрүнүн ретрограддык контрастташуусу жүргүзүлдү. Эгерде ретрограддык холангиопанкреатография мурда эле аткарылган болсо жана өт түтүктөрү толугу менен контрастташа алса, анда алардын ичине эндопротез орнотулду (сүрөттөр 3.2.1, 3.2.2).



3.2.1 - сүрөт



3.2.2 - сүрөт

Эндобилиардык стенттештирүү мындай учурларда өзгөчө өзгөчөлүктөргө ээ. Биринчиден, конкременттердин санына, өлчөмүнө жана кыймылдуу болуусуна карабастан, стенттин проксималдык учу боор ичиндеги агымдарга кириши керек. Экинчиден, стенттин бүткүл узундугу боюнча кошумча антирефлексийдик тиштер коюлууга тийиш – бул стенттин конкременттердин кыймылынан же кайрадан миграциясынан улам жылып кетүүсүнүн алдын алат. Үчүнчүдөн, стенттин проксималдык учу конус сымал таруусу болушу керек – бул шартсыз жалпы билиардык агымдын оозунан чоң дуоденалдык бүдүрдүн ампуласына конкременттерди өткөрүү өтө кыйын болот. Гемостаз нормалдашкан соң пациентке эндопротезди алып салуу жүргүзүлүп, анын артынан жалпы билиардык агымдын боштугун

максималдуу визуализациялоо үчүн эндоскопиялык папиллосфинктеротомия жүргүзүлдү, албетте, канюляция жолу менен, ошондой эле магистралдык билиардык протоктордун супратерминалдык реканализациясы боюнча кошумча аракети жүргүзүлдү.

3.3. Курч постпапиллотомиялык кан кетүүлөрдүн алдын алуу максатында аралык эндобилиардык стенттештирүү менен катар эндоскопиялык папиллосфинктеротомиянын эки этабы менен жүргүзүлгөн клиникалык колдонмолордун натыйжалары. Биздин байкоолорубузда 245 бейтаптын арасынан 17 учурдун (6,9%) соңунда эндоскопиялык папиллосфинктеротомиядан кийин клиникалык жактан байкалган постпапиллотомиялык кан кетүүлөр аныкталды. Таблица 3.3.1де көрүнүп тургандай, бул кыйынчылыктар жалпы билирубиндин деңгээли 150 мкмоль/л жогору болгон бейтаптарда эң көп кездешкен – 13 учур (76,4%).

Таблица 3.3.1 - Билирубиндин ар кандай деңгээлинде постпапиллотомиялык кан кетүүлөрдүн жыштыгы (мкмоль/л), n = 17

Изилденген параметрлер	Жалпы билирубиндин кандагы деңгээли (мкмоль/л):							
	50-150 n = 180		150-200 n = 49		200-300 n = 13		300дөн бийик n = 3	
	абс	%	абс	%	абс	%	абс	%
Клиникалык жактан байкала турган постпапиллотомиялык кан кетүүнүн жыштыгы	4	2,2	7	14,2	5	38,4	1	33,3

Эндоскопиялык папиллосфинктеротомиядан кийин постпапиллотомиялык кан агуу менен ооруган 17 пациенттин арасында кан кетүү жеңил деңгээлде 11 пациентте (64,7%), орто деңгээлде 4 учурду (23,5%) жана оор деңгээлде 2 учурду (11,8%) түзгөн. Жеңил жана орто деңгээлдеги постпапиллотомиялык кан агуу болгон пациенттерге консервативдик терапиялар (гемостатикалык терапия, 3 учурду жаңы тондурулган плазма куюу) жүргүзүлүп, андан кийин кан кетүү токтотулуп, оорулуулардын абалы канааттандырарлык болуп үйгө чыгарылды. 2 окуяда, биздин байкоолорго ылайык, постпапиллотомиялык кан агуунун оор түрлөрү кездешти. Гемостатикалык терапиядан кийин кан кетүү токтобой калгандыктан, кайрадан дуоденоскопия жүргүзүлүп, кан агып жаткан тамыр коагуляцияланды, чоң дуоденалдык бүдүрдүн айланасына вазоконстриктор дары-дармектер киргизилди. Ошондой эле гемостатикалык терапия алып,

бир нече жолу бир топтон жаңы тондурулган плазма куюлуп, бир жолу тазаланган эритроциттердин массасы куюлган. Оорулулар 6 же 7 күндөн кийин гемоглобиндин деңгээли 92 г/л жана 96 г/л, жалпы билирубиндин деңгээли 32 мкмоль/л жана 28,3 мкмоль/л болгон абалда үйгө чыгарылган.

Механикалык сарык менен ооруган, жалпы билирубиндин деңгээли 150 мкмоль/л жогору болгон 65 ооруган адам эки топко бөлүнгөн: 1) изилдөө тобу – 13 ооруган адам, аларга эндоскопиялык папиллосфинктеротомия алдын ала жасалбастан постпапиллотомиялык кан агуунун алдын алуу үчүн холедохтун аралык этаптагы стентирлөө жүргүзүлгөн; 2) салыштырмалуу топ – 52 ооруган адам, аларга эндоскопиялык папиллосфинктеротомия жасалган, бирок стентирлөө жүргүзүлгөн эмес.

Изилдөө тобундагы гемостаз системасынын негизги компоненттеринин - тамыр-тромбоцитардык жана коагуляциялык компоненттеринин бузулушу таблица 3.3.2де белгиленип, анык көрүнүп тургандай, бул бузулуулардын оорлугу гипербилирубинемиянын деңгээли менен байланыштуу.

Таблица 3.3.2 - Биринчи клиникалык топтун бейтаптарындагы обструктивдүү сарыктын ар кандай оордуктагы гемостаз системасындагы четтөөлөр, N = 13

Гемостаз системасынын параметрлери	Жалпы билирубиндин деңгээли (мкмоль/л)		
	150-200 мкмоль/л, n = 7	200-300 мкмоль/л, n = 5	300 мкмоль/л жана андан бийик, n = 1
Кандын уюшунун убактысы, мин .	3,7±1,2	4,9±2,1	5,9±2,2
АЧТВ, сек.	32,1±1,9	37±2,3	43,5±3,3
Протромбин убактысы, сек.	14±9	24±5	41±4

Изилдөө тобунда постпапиллотомиялык кан агуунун деңгээлин салыштырганда бул кыйынчылыктын жыштыгы төмөндөгөнү байкалган (таблица 3.3.3).

Таблица 3.3.3 - Механикалык сарыкка байланыштуу гемостаз системасынын бузулушу бар пациенттерде ППКнын алдын алуунун натыйжалуулугу, N = 65.

Механикалык сарыкка чалдыккан пациенттерде кан агуунун алдын алуу натыйжалары.	кан агуу өнүгүү жыштыгы.		Кабылдоолордун өнүгүү жыштыгы.	
	абс.	%	абс.	%
Изилдөө тобу, n = 13	1	7,6	1	7,6
Салыштыруу тобу, n = 52	12	23,0	4	6,8

Эскертүү: постпапиллотомиялык кан агуунун өнүгүүсүнүн жыштыгы боюнча топтордун ортосундагы айырмачылыктар статистикалык жактан маанилүү

Маалыматтардан көрүнүп тургандай (таблица 3.3.4), постпапиллотомиялык кан аккандыктын өнүгүү коркунучу жогору болгон бейтаптарда эки баскычтуу эндоскопиялык папиллосфинктеротомияны колдонуу менен профилактикалык стентирлөө кан аккандыктын өнүгүүсүнүн мүмкүнчүлүгүн гана төмөндөтпөстөн (23,0%дан 7,6%га чейин), ошол эле учурда жалпы жана жергиликтүү гемостазга туруштук берүүчү формаларды да жакшыртып, оор кан кетүүлөрдү жеңилдетет.

Таблица 3.3.4 - Постпапиллотомиялык кан аккандыктын өнүгүү жыштыгы

Бейтаптарын тобу	Жалпы саны		Постпапиллотомиялык кан аккандыктын оорлугу					
			жеңил		орто		оор	
	абс.	%	абс.	%	абс.	%	абс.	%
Изилдөө тобу, n = 13	1	7,6	1	7,6	-	-	-	-
Салыштыруу тобу, n = 52	12	23,0	3	5,7	7	13,5	2	3,8

Эскертүү: Группалар арасындагы айырмачылыктардын ишенимдүүлүгү статистикалык жактан маанилүү.

Изилдөө тобунда традициялуу жана жакшыртылган методикалар менен орнотулган аралыктан стентирлөөнүн көрсөткүчтөрүн салыштырганда, жакшыртылган эндопротездөө технологиясын колдонуу менен кайталанган стентирлөөлөрдүн жана кыйынчылыктардын саны азайганы аныкталды (таблица 3.3.5). Жакшыртылган методика менен стентирлөөнү өткөргөн бейтаптарда кайра стентирлөө 2,5 эсе аз кездешкен (16,6% каршы 28,5%), жана кыйынчылыктар катталбады.

Таблица 3.3.5 - Механикалык сарыкка байланыштуу гемостаз системасында бузулуулары бар бейтаптарда эндопротездин ийгиликтүү орнотулушунун жыштыгы

Изилдөө тобунун бейтаптары, N = 13	Кайталануучу стент коюу аракеттеринин саны		Интервенциядан кийинки кыйынчылыктардын бөлүштүрүлүшү	
	абс.	%	абс.	%
Салттуу эндопротезирлөө техникасы, n = 7	3	42,8	2	28,5
Жакшыртылган эндопротезирлөө техникасы, n = 6	1	16,6	-	-

Эскертүү: Геморрагиялык жана геморрагиялык эмес мүнөздөгү татаалдыктар кирди.

Стент коюуга кайталанган аракеттердин саны: $P = 0,035122626064945$

Интервенциядан кийинки татаалдыктардын бөлүштүрүлүшү: $P = 0,151860744297723$

4-бап «Билиодигестивдик анастомоздордон кийин холедохолитиазы бар бейтаптарда эндоскопиялык папиллосфинктеротомияны жана литоэкстракцияны жүргүзүүнүн өзгөчөлүктөрү». Биздин изилдөөлөрдө 42 бейтаптын анамнезинде өт жолдорунун таш оорусунун кабылдоосу менен коштогон операциялар өткөн, алардын ичинен 9 (21,4%) бейтап кайрадан холедохолитиянын кайталанган түрү, холедохтун терминалдык бөлүгүнүн стенозу боюнча операция жасалган (таблица 4.1).

Таблица 4.1 - Жасалган операциялардан кийин холедохолитияны аныктоо мөөнөттөрү.

Диагнозу	Операциянын аты	Операциялардан кийинки мөөнөттөрү		Саны
		1 жылга чейин	1 жылдан кийин	
Өттөгү таш оорусу. Калькулездук холецистит. Холедохолитиаз	Холецистэктомия, холедохолитотомия, холедоходуоденалдык анастомоз	6 (14,3%)	27 (64,2%)	33
Өттөгү таш оорусу, кайталанма холедохолитиаз	Холедохолитотомия, холедоходуоденалдык анастомоз	1 (2,4%)	8 (19,1%)	9
Баары		7 (16,7%)	35 (83,3%)	42

Ультрадобуш менен изилдөө жана магниттик резонанстык томография текшерүүсү учурунда, сырттан өтүүчү өт жолдорунда ар кандай тыгыздыктагы бир нече таштар табылды, алар 6-7 ммден 14 ммге чейинки

өлчөмдөрдө болду. 13 учурда таштар анастомоздун астында, калган учурда анастомоздун үстү жана түбүндө табылган. Кандын биохимиялык анализдеринде жалпы билирубиндин (37 мкмоль/лге чейин) жана кандын сарысуусунда трансаминаздардын кичине көтөрүлүшү аныкталды, бул анастомоздун болушу менен байланыштуу.

Эндоскопиялык папиллосфинктеротомияны жүргүзүүдө мүнөздүү өзгөчөлүктөр: 1) Холедоходуоденалдык анастомозду орнотуудан кийин 12 эли ичегинин деформациясынан улам чоң дуоденалдык бүдүрдү табууда техникалык кыйынчылыктар; 2) Чоң дуоденалдык бүдүрдүн кичинекей, иштебей калган өлчөмү себебинен манипуляцияларды жүргүзүүдө кыйынчылыктар; 3) Эндоскопиялык папиллосфинктеротомиянын соңунда контрасттоо учурунда контрасттуу зат анастомоздун тешигинен 12 эли ичегинин түтүгүнө агып кетет, ошондуктан билиардык жолдордун чыныгы сүрөтүн баалоо кыйын; 4) Эндоскопиялык папиллосфинктеротомиядан кийин литоэкстракция үчүн себетчени киргизүүдө анастомоздун жогору жагында Дормиа себетчесинин учу көп учурда 12 эли ичегинин боштугуна чыгып кетет; 5) Анастомоздун жогору жагына Дормиа корзинкасын өткөрүү жана таштарды алып салуу менен байланыштуу кыйынчылыктар бар.

42 бейтаптын ичинен 18 (42,8%) учурда дуоденоскопия жасоодо 12 эли ичеги дивертикуласы аныкталып, бул чоң дуоденалдык бүдүрдүн канюляциясын кыйндашкан.

42 бейтаптын 31инде (73,8%) бир жолу эндоскопиялык папиллосфинктеротомиядан кийин, жалпы өт протокунан жана гепатикохоледохтон таштар толук алынып алынган. 11 учурдан (26,2%) кийин бейтаптарга бир нече жолу дуоденоскопия жасалып, жалпы өт протокунан жана гепатикохоледохтон таштар алынып кеткен.

5-бап «Магистралдык өт жолдорунун жакшы жаратылыштагы ооруларынын эндопротездөө мүмкүнчүлүктөрү». Магистралдык өт жолдорунун жакшы жаратылыштагы ооруларынын эндобилиардык стентирлөө өзгөчөлүктөрү 13 бейтапта изилденген, аларга оор абалдарына байланыштуу ачык операциялар жасоого каршы көрсөтмө болгон, бул абал гипербилирубинемия, холангит жана оор кошумча оорулардын болушу менен түшүндүрүлгөн. Бул учурда төмөнкү өзгөчөлүктөр аныкталган: көп өлчөмдүү холедохолитиаздын фонунан көп компоненттүү бөгөт, магистралдык өт жолдорунун жакшы жаратылыштагы стенозу менен айкалышкан, бирдиктүү холедохолитиаз фонунан көп компоненттүү бөгөт, алдын ала конкременттин супрастенотикалык кеңейүүгө дислокациясы,

стентирлөөгө кийин конкременттин жылышы, өт көпүрөсүнөн конкременттердин миграциясы менен жаңы бөгөттүн пайда болушу. Өт көпүрөсүнөн миграцияга негизги өбөлгө болуп Мириizzi синдромунун 1-типи (2 байкоо) жана Мириizzi синдромунун 2-типи (2 байкоо) табылган.

Бул кемчиликти жоюу максатында, *холедохолитиаз диагнозу коюлган жана сакталган өтү сакталган бейтаптарда гепатикохоледох стентирлөөсү эки эндопротез менен жүргүзүлдү, алар магистралдык өт жолдорунун кеңейишин толугу менен аткарган жана жарым-жартылай боордун оң же сол түтүкчөлөрүнө өтүп турган.*

Бул өзгөчөлүктөрдө эндопротездердин дисфункциясы жана дислокациясынын жыштыгынын деңгээли жогорулады, ал эми баштапкы стентирлөөдө жана рестенирлөөдө стентти өткөрүү аракеттеринин саны да көбөйдү. Көп компоненттүү блок бар учурда, традициялык эндопротездерди колдонууда стенттин иштебей калуу учурлары 4 (30,7%) болууда; жакшыртылган стентирлөөдө таасирдин туруктуулугу аныкталган – ар бир көрсөтүлгөн өзгөчөлүк боюнча стентирлөөнүн иштебей калуу учурлары бир жолу гана (7,6%) кездешкен. Бул жакшыртырылган стентирлөөнүн колдонулушу эндопротездин дислокациясы жана дисфункциясы деңгээлин 30,7%дан 7,6%га чейин төмөндөтүүгө мүмкүнчүлүк берди (таблица 5.1).

Таблица 5.1 - Эндобилиардык стентирлөөнүн иштебей калуусу ар кандай түзүлүштүк өзгөчөлүктөрү бар холедохолитиаздын учурдагы жыштыгы (n=13)

Эндопротездердин иштешинин жетишсиздигинин жыштыгы	Эндопротездердин дисфункцияларынын саны		Эндопротездердин дислокацияларынын саны		Баары	
	абс.	%	абс.	%	абс.	%
Салттуу технология менен эндопротездөө (n=8)	3	23,0	1	7,6	4	30,7
Жакшыртылган технология менен эндопротездөө (n=5)	1	7,6	-		1	7,6

Операцияга чейинки эндохирургиялык дарылоону колдонуу менен өт агып кетүүсүнүн табигый жакшы бузулушу менен ооругандарды дарылоонун натыйжаларын салыштырганда, алдын ала даярдыктан өткөн топто механикалык саргайууну жоюу үчүн эндобилиардык стентирлөөнү колдонуу менен ачык хирургиялык кийлигишүү операциядан кийинки татаалдашууларсыз өттү. Ал эми саргайууну жоюу жүргүзүлбөгөн бейтаптарда мындай кийлигишүүлөрдө татаалдашуулар байкалган.

ЖЫЙЫНТЫКТАР:

1. Фатеров бүртүкчөнүн алдын ала кесилишинен кийин же чоң дуоденалдык бүртүкчөнүн ампуласынын чөнтөгүндөгү канюляция учурунда ретродуоденалдык тешилүү пайда болгондо, эрте диагноз коюу жана өз убагында адекваттуу ачык операциялык кийлигишүү бул кыйынчылыкты дарылоонун артыкчылыктуу ыкмасы болуп саналат.
2. Механикалык саргайуу фонунда гемостаз системасынын бузулуулары бар бейтаптарда эки этаптуу эндоскопиялык папиллосфинктеротомияны өт чыгаруучу каналдарды этаптар аралык эндоскопиялык стенттөө менен аткаруу постпапиллотомиялык кан агуу учурларын азайтууга мүмкүндүк берет.
3. Радикалдуу дарылоо алдында даярдык катары, литоэкстракция жана литотрипсия натыйжасыз болгондо же алардын келечеги шектүү болгон учурда эндоскопиялык ретрограддык холангиопанкреатографиянын негизинде эндобилиардык стентирлөө механикалык саргайуусу бар бейтаптарда кийинки ачык операциялык дарылоодогу кыйынчылыктардын деңгээлин азайтууга мүмкүндүк берет.
4. Билиодигестивдик анастомоздор менен татаалдашкан өт жолдорунда таш оорусу боюнча мурда операция болгон бейтаптарга эндоскопиялык папиллосфинктеротомия жана литоэкстракция жүргүзүү өткөрүлгөн операция, 12 эли ичегинин деформациясына байланыштуу өзгөчөлүктөргө ээ.

ПРАКТИКАЛЫК СУНУШТАР:

1. Механикалык сарык менен жабыркаган бейтаптарга жалпы өт түтүгүндө ири таштар, же анын терминалдык бөлүгүндөгү узун стеноз жана гемостаз системасындагы бузулуулар аныкталган учурда магистралдык өт жолдорун реканализациялоо боюнча эндобилиардык кийлигишүүнү 2 этап менен жүргүзүү сунушталат: биринчи этап чоң дуоденалдык бүртүкчөнү канюляциялык ыкма менен аз өлчөмдө кесүү аркылуу жалпы өт түтүгүнүн жана башкы панкреатикалык түтүктүн ооздорун бөлүү; же техникалык кыйынчылыктар жаралса, учтук папиллотом менен алдын ала кесүү жана андан кийин стеноздун үстүндөгү кеңейген жерге стент коюу болот; ал эми экинчи этап болсо механикалык сарык токтотулуп, гемостаз системасы нормалдашкандан соң, чоң дуоденалдык бүртүкчөнү адекваттуу кесүү болот.

2. Өт түтүктөрүн эндопротездөө учурунда холедохолитиазды дарылоо үчүн гепатикохоледохтун бүтүндөй кыйгачын жаба алган, ошондой эле боордун оң же сол түтүктөргө өтө турган стенттерди колдонуу сунушталат.

3. Литоэкстракция жана литотрипсия мүмкүн болбогон же жогорку коркунучка ээ болгон учурда механикалык саргаюу деңгээли жогору болгон пациенттерге эндобилиардык стентирлөө жүргүзүү жана анын токтотулушунан кийин гана ачык операциялык кийлигишүү жүргүзүү сунушталат.

4. Ретродуоденалдык перфорациянын алдын алуу үчүн техникалык жактан татаалдашууларда эндоскопиялык папиллосфинктеротомия учурунда сыноо канюляцияларынын алдында багытчыны колдонуу пайдалуу. Бул учурда ийри папиллотоманы жүргүзүүдөн мурун багытчыны албай туруп, чоң дуоденалдык бүдүрдү кесүү сунушталат.

5. Рецидивдүү холедохолитиаз менен билиодигестивдик анастомоздор (холедоходуоденалдык анастомоз) бар бейтаптарда эндоскопиялык папиллосфинктеротомия жана литоэкстракция жүргүзүүнүн техникалык өзгөчөлүктөрүн эске алуу керек, бул өзгөртүлгөн чоң дуоденалдык бүдүрдөгө канюляция жасоонун татаалдыгы, 12 эли ичегинин деформациясы жана кошумча көндөйлөрдүн болушу менен байланыштуу. Эндоскопиялык ретрограддык холангиопанкреатографиянын ыкмаларынын төмөн натыйжалуулугу, контрасттуу заттын 12 эли ичегинин ичине агып кетиши, ошондой эле, жалпы от протогунан холедоходуоденалдык анастомоз аркылуу анастомоздон жогору турган таштарды алуу мүмкүнчүлүктөрүн колдонуу сунушталат.

ДИССЕРТАЦИЯНЫН ТЕМАСЫ БОЮНЧА ЖАРЫЯЛАНГАН ЭМГЕКТЕРДИН ТИЗМЕСИ:

1. Осумбеков, Р. Б. Лапароскопическая холецистэктомия у больных, ранее оперированных на органах брюшной полости [Текст] / [Р. Б. Осумбеков, Б. З. Осумбеков, Ж. Р. Батиров, М. А. Чокотаев] // Медицина Кыргызстана. – 2015. – №4. – С. 53-56. <https://elibrary.ru/item.asp?id=27701625>

2. Осумбеков, Р. Б. Варианты клинической манифестации ретродуоденальной перфорации при проведении эндоскопической папиллосфинктеротомии [Текст] / Р. Б. Осумбеков // Саратовский научно-медицинский журнал. – 2017. – Т. 13. - №3. – С. 544-548. <https://elibrary.ru/item.asp?id=32484241>

3. Осумбеков, Р. Б. Ретродуоденальные перфорации при выполнении эндоскопической папиллосфинктеротомии [Текст] / Р. Б. Осумбеков, В. В.

Юрченко // Аспирантский вестник Поволжья. – 2017. – №1-2. – С. 128-133.
<https://elibrary.ru/item.asp?id=29799908>

4. Осумбеков, Р. Б. Возможности закрытия ретродуоденальной перфорации, возникающей при эндоскопической папиллосфинктеротомии, саморасширяющимся стентом [Текст] / Р. Б. Осумбеков, В. В. Юрченко // Кубанский научный медицинский вестник. – 2017. – Т. 24. - №6-2. – С. 145-149. <https://elibrary.ru/item.asp?id=30721450>

5. Осумбеков, Р. Б. Эндоскопические возможности коррекции желчеоттока при доброкачественных поражениях общего желчного протока [Текст] / Р. Б. Осумбеков, Ю. К. Уметалиев, В. В. Юрченко // Вестник ОшГУ. – 2021. – Т. 1. - №5. – С. 126-136; То же: {Электронный ресурс}. – Режим доступа: <https://elibrary.ru/item.asp?id=46644443>

6. Осумбеков, Р. Б. Постинтервенционные панкреатиты [Текст] / [Р. Б. Осумбеков, В. В. Юрченко, В. В. Парамонов, Е. А. Свириденко, Д. Е. Жуков, А. А. Сологуб] // В сборнике: Клинико-морфологические аспекты фундаментальных и прикладных медицинских исследований. Материалы международной научной конференции. Редколлегия: Н.Т. Алексеева [и др.]. Воронеж. – 2021. – С. 158-162. <https://elibrary.ru/item.asp?id=45660589>

7. Осумбеков, Р. Б. Анализ симультанных и изолированных лапароскопических операций при желчнокаменной болезни [Текст] / [Р. Б. Осумбеков, Б. З. Осумбеков, С. Токторов, Ж. Д. Абдуллаева] // Бюллетень науки и практики. – 2022. – Т. 8. - №7. - С. 330-335. <https://elibrary.ru/item.asp?id=49188311>

8. Осумбеков, Р. Б. Данные результатов лапароскопической холецистэктомии у больных, ранее оперированных на органах брюшной полости [Текст] / Р. Б. Осумбеков, Б. З. Осумбеков, Ж. Р. Батиров // В сборнике: Клинико-морфологические аспекты фундаментальных и прикладных медицинских исследований. Материалы II международной научной конференции, посвященной 30-летию Международного института медицинского образования и сотрудничества ВГМУ им. Н.Н. Бурденко. Воронежский государственный медицинский университет им. Н.Н. Бурденко; Научное медицинское общество анатомов, гистологов и эмбриологов. Воронеж. – 2022. – С. 77-80. <https://elibrary.ru/item.asp?id=49832375>



Басууга берилди: 26.03.2025ж.
Форматы 60/90 1/16. Колому: 1.5 б.т.
Буюртма №7/25. «Book дизайн» басмаканасы.
Дареги: Ош шаары, И. Сулайманова3.