

ОШСКИЙ ГОСУДАРСТВЕННЫЙ УНИВЕРСИТЕТ
МЕЖДУНАРОДНАЯ ВЫСШАЯ ШКОЛА МЕДИЦИНЫ

Диссертационный совет Д 14.24.696

На правах рукописи

УДК 616.36-002.951.21-089-072.1

ЧОКОТАЕВ МУРАТ АБДЫКАЛЫКОВИЧ

ЛАПАРОСКОПИЧЕСКАЯ ЭХИНОКОККЭКТОМИЯ ИЗ ПЕЧЕНИ

14.01.17 - хирургия

Автореферат

диссертации на соискание ученой степени
кандидата медицинских наук

Ош-2025

Работа выполнена в Институте медицинских проблем Южного отделения
Национальной академии наук КР

Научный руководитель:

Осумбеков Байышбек Зияйдинович

доктор медицинских наук, профессор,
руководитель отдела образовательных
программ хирургических специальностей
ОшГУ

Официальные оппоненты:

Айтназаров Мыктыбек Сатыбалдиевич

доктор медицинских наук, доцент кафедры
хирургии общей практики с курсом
комбустиологии Кыргызской
государственной медицинской академии
имени И. К. Ахунбаева

Хакимов Мурод Шавкатович

доктор медицинских наук, профессор,
заведующий кафедры факультетской и
госпитальной хирургии №1 Ташкентской
медицинской академии.


Ведущая организация: Ферганский медицинский институт общественного
здоровья, кафедра факультетской и госпитальной хирургии (150100,
Республика Узбекистан, Ферганская область, г. Фергана, ул. Янги-Турон 2А).

Защита диссертации состоится 29 апреля 2025 года в 12.00 часов на
заседании диссертационного совета Д 14.24.696 по защите диссертаций на
соискание ученой степени доктора (кандидата) медицинских наук при Ошском
государственном университете и Международной высшей школы медицины, по
адресу: 723500, Кыргызская Республика, г. Ош, ул. Водозаборная 215, 4 этаж в
конференц-зале. Ссылка доступа к видеоконференции защиты диссертации:
https://vc.vak.kg/b/d_1-u21-bjh-pqs

С диссертацией можно ознакомиться в библиотеках Ошского
государственного университета (723500, г. Ош, ул. Ленина 333),
Международной высшей школы медицины (720054, г. Бишкек, ул. Интергельпо
1ф) и на сайте: <https://vak.kg>.

Автореферат разослан «27» марта 2025 года.

**Ученый секретарь диссертационного совета,
кандидат медицинских наук**



ОБЩАЯ ХАРАКТЕРИСТИКА РАБОТЫ

Актуальность темы диссертации. Эпидемиологическое и социально-экономическое значение эхинококкоза печени вызвано его широкой распространенностью в Кыргызской Республике, разнообразием клинической манифестации, тяжестью осложнений, стабильными показателями инвалидизации и летальности, финансовыми издержками в секторе здравоохранения [Б. А. Акматов, 1994; М. Г. Кенжаев с соавт., 2001; Р. А. Оморов с соавт., 2008; К. М. Раимкулов, В. С. Тойгомбаева, О. Т. Куттубаев, 2021].

Основным методом лечения эхинококкоза печени является хирургическое лечение. Ежегодно в Кыргызской Республике проводятся сотни операций, по поводу эхинококковых кист печени, причем число их не уменьшается [М. М. Мамакеев с соавт., 1998; Р. А. Оморов с соавт., 2008; А. И. Мусаев, М. Ж. Алиев, Максут уулу Э., 2023]. В связи с тем, что данное заболевание является распространенной, эндемичной патологией в Кыргызской Республике, большинство научных исследований и разработок в хирургии печени связаны с хирургией эхинококкоза. Анализ результатов оперативного лечения эхинококковых кист печени показывает, что существующие методы лечения, пока что не удовлетворяют полностью хирургов, так как остаются стабильными показатели послеоперационных осложнений (до 40%), рецидива (3-54%) и летальности (1,8-4%) [Б. С. Ниязов с соавт., 2000; П. С. Ветшев с соавт., 2013; В. А. Вишневский с соавт., 2013; А. И. Мусаев с соавт., 2016].

Современная тенденция развития гепатохирургии, отличается внедрением инновационных технологий, которые разработаны для улучшения качества и результатов диагностики и оперативного лечения, сохраняя радикальность и малоинвазивность [В. А. Кубышкин с соавт., 2002; П. С. Ветшев с соавт., 2013; Г. А. Кригер с соавт., 2013; Д. Б. Демин с соавт., 2016; Р. С. Султанова с соавт., 2016; P. Donald et al., 2012]. Большое количество публикаций, посвященных сравнительным анализам результатов лапаротомных и лапароскопических операций, свидетельствует о существенных преимуществах эндовидеохирургии: короткий послеоперационный период, малоинвазивность, минимальные интра- и послеоперационные осложнения, активизация больных в более ранние сроки, ранняя медико-социальная реабилитация больных [С. И. Емельянов с соавт., 2000; Т. Е. Мукантаев, 2015; Ш. Т. Салимов с соавт., 2015; Z. Al-Sharif et al., 2002; F. Zaharie et al., 2013]. Развитие эндовидеохирургии, разработка высококачественных видеосистем, а также технологий бескровного рассечения и гемостаза печени, расширили возможности лапароскопии и определяют ее роль как приоритетного метода в лечении очаговых патологий, в

частности эхинококковых кист печени [Я. Г. Колкин с соавт., 2013; Д. С. Сангов, 2015; Т. М. Хамидов с соавт., 2015; T. Tuxun et al., 2014].

Несмотря на широкую популяризацию эндовидеохирургии, в лечении эхинококковых кист печени, унификация показаний к лапароскопической эхинококкэктомии, методологические и технические аспекты операции, профилактика интра- и послеоперационных осложнений, основанных на анализе первоначального опыта, остаются недостаточно изученными и имеющими большой научно-практический интерес. Все эти вопросы лапароскопической хирургии печени, явились основанием для проведения настоящего исследования.

Связь темы диссертации с приоритетными научными направлениями, крупными научными программами (проектами), основными научно-исследовательскими работами, проводимыми образовательными и научными учреждениями. Диссертационная работа выполнена в Институте медицинских проблем Южного отделения Национальной академии наук КР. Тема диссертационной работы является инициативной.

Цель исследования. Повышение эффективности оперативного лечения эхинококковых кист печени, на основе оптимизации методологии лапароскопической эхинококкэктомии.

Задачи исследования:

1. Определить показания к лапароскопической эхинококкэктомии, на основе ультразвуковой классификации эхинококковых кист печени в модификации ВОЗ (WHO-IWGE, 2003).
2. Оптимизировать методологию лапароскопической эхинококкэктомии.
3. Изучить в сравнительном аспекте ближайшие результаты лапароскопической и открытой эхинококкэктомии на основе классификации операционных осложнений Clavien-Dindo (2009).
4. Изучить отдаленные результаты лапароскопического и открытого методов эхинококкэктомии.

Научная новизна полученных результатов:

1. На основе клинической реализации и анализа ультразвуковой классификации эхинококковых кист печени в модификации ВОЗ (WHO-IWGE, 2003) конкретизированы показания к лапароскопической эхинококкэктомии.
2. Впервые предложена оптимизированная методика лапароскопической эхинококкэктомии (удостоверение на рационализаторское предложение № 03/15 «Видеолапароскопический метод эхинококкэктомии из печени» от 20.02.2015г., выданное патентным отделом КГМА).
3. Разработан способ аргонно-плазменной коагуляции остаточной полости печени при лапароскопической эхинококкэктомии (удостоверение на рационализаторское предложение № 04/15 «Способ обработки фиброзной

капсулы после лапароскопической эхинококкэктомии из печени» от 20.02.2015г., выданное патентным отделом КГМА).

4. Изучены в сравнительном аспекте ближайшие и отдаленные результаты лапароскопической и открытой эхинококкэктомии.

Практическая значимость полученных результатов:

1. Практическая реализация результатов настоящей исследовательской работы, позволило улучшить результаты оперативного лечения больных, с эхинококковыми кистами печени, а именно снизить травматичность операций, сократить показатели стационарного пребывания и послеоперационных осложнений, рецидива эхинококкоза, обеспечить раннюю социально-трудовую реабилитацию оперированных. Применение оптимизированной методики лапароскопической эхинококкэктомии и аргонно-плазменной коагуляции остаточной полости печени, обеспечивают безопасность операции в плане предупреждения развития желчных свищей и рецидива эхинококкоза (*Наименование научно-исследовательских, научно-технических работ, и (или) результатов научной и (или) научно-технической деятельности:* Чокотаева М. А. «Лапароскопическая эхинококкэктомия из печени»).

Основные положения диссертации, выносимые на защиту:

1. Лапароскопическая эхинококкэктомия является методом выбора в оперативном лечении эхинококковых кист печени при установленных показаниях: кисты типа CL, CE1, CE2 размерами до 150 мм; кисты типа CE3, CE4 и CE5 малых размеров (до 50-100 мм); локализация кист в передних сегментах печени (S II, III, IVb, V, VI); субкапсулярное расположение эхинококковой кисты печени; отсутствие цистобилиарных фистул.

2. Предложенные способы лапароскопической эхинококкэктомии и аргонно-плазменной обработки остаточной полости печени, позволяют оптимизировать технические аспекты операции, что улучшает непосредственные и отдаленные результаты оперативного лечения эхинококковых кист печени.

3. Многофакторный сравнительный анализ ближайших и отдаленных результатов оперативного лечения эхинококковых кист печени, констатирует более лучшие результаты и преимущества эндовидеохирургических технологий (малоинвазивность, минимальные показатели послеоперационных осложнений и стационарного пребывания, более ранняя социально-трудовая реабилитация и косметичность).

Личный вклад соискателя. Соискателем единолично проведен анализ тематических литературных источников и обзор отечественной и зарубежной литературы, составлен дизайн исследования, сформулированы цели и задачи исследования, статистический анализ цифрового материала диссертации, интерпретация полученных результатов исследования, выводов и практических

рекомендаций. Автор непосредственно участвовал на всех клинических этапах диссертационной работы: консультация и обследование пациентов, диагностика и самостоятельное выполнение всех хирургических операций, ведение и наблюдение больных в послеоперационном периоде. Автор лично выполнял статистический анализ показателей клинико-лабораторных и инструментальных обследований, подготовил все научные статьи и рационализаторские предложения по теме диссертации.

Апробация результатов диссертации:

Основные положения диссертационной работы были доложены на:

1. XVIII Съезде общества эндоскопических хирургов России (Москва, 2015);
2. Международной научно-практической конференции «Успехи и нерешенные проблемы здравоохранения Кыргызстана» (Ош, 2018),
3. Хирургическом обществе г. Ош и Ошской области (Ош, 2016);
4. Ученом совете Института медико-биологических проблем Южное отделение Национальной академии наук Кыргызской Республики (Ош, 2024).

Полнота отражения результатов диссертации в публикациях. По теме диссертации опубликовано 10 статей, из них 1 в научном издании, индексируемой системой WoS, 7 – включенных в Перечень рецензируемых периодических научных изданиях НАК ПКР и 2 статьи – в изданиях за пределами Кыргызской Республики.

Структура и объем диссертации. Диссертация изложена на 140 странице компьютерного текста, шрифтом Times New Roman, Кириллица (шрифт 14, интервал 1,5) и состоит из введения, обзора литературы, 3-х глав собственных исследований, заключения, выводов, практических рекомендаций, списка использованных источников и приложений. Диссертация иллюстрирована 17 таблицами и 36 рисунками. Библиографический указатель включает 178 источников, в том числе 99 отечественных и из стран ближнего зарубежья, 79 – из стран дальнего зарубежья.

ОСНОВНОЕ СОДЕРЖАНИЕ ДИССЕРТАЦИИ

Во введении излагается актуальность темы исследования, указаны цель и поставленные задачи научного исследования, описываются научная новизна, практическая значимость и основные положения диссертации, выносимые на защиту.

В главе 1 «Роль эндовидеохирургических технологий в хирургическом лечении эхинококкоза печени (обзор литературы)» Раскрывается современное состояние проблемы и лечения эхинококкоза печени, излагается исторический ракурс оперативного лечения, развитие лапароскопической хирургии эхинококкоза печени, методология и результаты лапароскопической эхинококкэктомии. Автором констатирована актуальность

и необходимость изменения взглядов хирургов по отношению к эндовидеохирургическим технологиям в лечении эхинококкоза печени, существование ряда нерешенных вопросов по унификации показаний к лапароскопической эхинококкэктомии, совершенствованию методологических и технических аспектов операции, профилактике интра- и послеоперационных осложнений.

В главе 2 «Методология и методы исследования» изложена характеристика исследуемых больных, методов исследования и статистического анализа.

2.1. Объект и предмет исследования, клиническая характеристика больных.

Объект исследования: 108 больных с эхинококковыми кистами печени.

Предмет исследования: результаты открытых и лапароскопических эхинококкэктомий.

Дизайн исследования: одноцентровое ретроспективное и проспективное нерандомизированное исследование.

Исследовательская работа проведена на базе Ошской межобластной объединенной клинической больницы и включает период 2010-2019 гг.

Критерии включения больных в исследование: 1) больные с эхинококковыми кистами печени с локализацией в S 2-7; 2) размеры кист не более 10 см.

Критерии исключения больных из исследования: 1) локализация кисты в S8 печени; 2) размеры кисты более 15 см; 3) наличие цистобилиарных свищей; 4) полная интрапаренхиматозная локализация кисты; 5) рецидивный эхинококкоз печени; 6) больные с выраженным спаечным процессом в брюшной полости; 7) больные с декомпенсированными кардиореспираторными и метаболическими патологиями (бронхиальная астма, хроническая обструктивная болезнь легких, желудочковая экстрасистолия, ожирение с индексом массы тела $\geq 40 \text{ кг/м}^2$); 8) отказ больного от включения в исследование.

Медиана возраста 108 больных составила 30 лет (14-67). Преобладали лица женского пола – 71 (65,7%) с медианой возраста 32 года (14-67). Мужчины составили 37 (34,3%) человек с медианой возраста 29 лет (14-65).

В зависимости от метода операции все больные были разделены на 2 группы. Первую (LS) группу составили 57 (52,8%) больных, которым эхинококкэктомия была выполнена лапароскопическим методом. Вторая (LT) группа составлена из 51 (47,2%) пациента, оперированного лапаротомным доступом (табл. 2.1.1). Пациенты обеих групп сопоставимы по полу и возрасту (разницы статистически нерепрезентативны).

Таблица 2.1.1 – Характеристика больных исследуемых групп (n = 108)

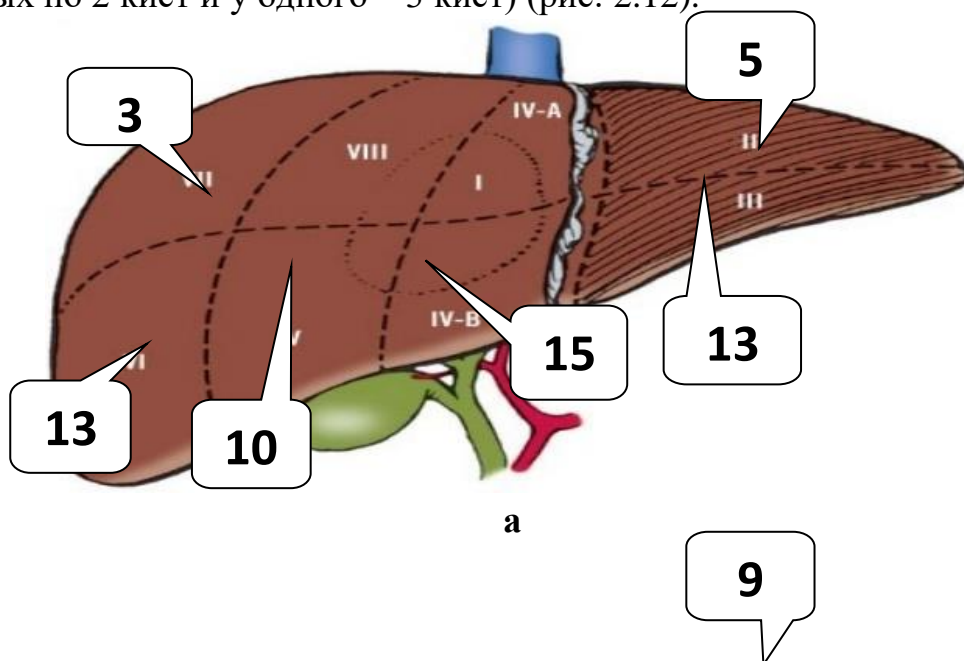
Показатели	Группы исследования		p
	1 группа (LS)	2 группа (LT)	
Число больных, абс (%±SD)	57 (52,8±4,8)	51 (47,2±4,8)	p>0,05
Мужчины, абс (%±SD)	17 (29,9±6,0)	20 (39,2±6,8)	p>0,05
Женщины, абс (%±SD)	40 (70,1±6,0)	31 (60,8±6,8)	p>0,05
Возраст (медиана, интерквартильный размах)	31 (50-24)	28 (42-22)	

Данные по размерам эхинококковых кист печени у больных обеих групп представлены в таблице 2.1.2, где мы видим, что размеры эхинококковых кист печени колебались от 17 до 140 мм.

Таблица 2.1.2 – Размеры эхинококковых кист печени

Размеры эхинококковых кист печени	Группы исследования	
	1 группа (LS)	2 группа (LT)
Медиана (мм)	50	58
min-max	17-140	20-100

У всех 108 больных было в целом установлено 114 эхинококковых кист печени: в 1-группе – 59 кист (у 2 больных по 2 кист), а во 2-группе – 55 кист (у 2 больных по 2 кист и у одного – 3 кист) (рис. 2.12).



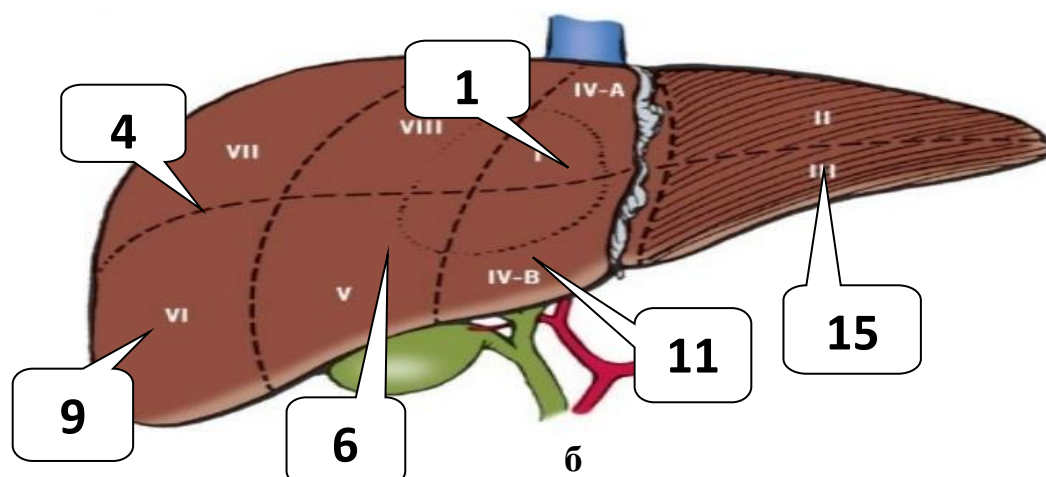


Рис. 2.1.2. Сегментарная локализация эхинококковых кист печени в основной (а) и контрольной (б) группах.

Анализ длительности заболевания до госпитализации показывает, что большинство наших пациентов страдали эхинококкозом печени более 2-3 лет. В 27 (25%) наблюдениях эхинококковых кист печени осложнились нагноением (у 17 (29,8%) больных 1-группы и у 10 (19,6%) больных 2-группы). Из всех 108 больных 26 (24%) были оперированы в различные сроки до госпитализации в наше учреждение: 18 больных 1 группы и 8 больных 2 группы. В 19,3% наблюдений основной группы были выявлены сочетанные хирургические заболевания, в основном в виде желчнокаменной болезни, требующие симультанной оперативной коррекции. Из всех больных, включенных в исследование, у 51 (47,2%) были установлены 99 сопутствующих терапевтических патологий органов и систем, среди которых преобладали заболевания пищеварительной системы (n=42). В основной группе было установлено всего 54 терапевтических заболеваний, а в контрольной группе – 45 ($p < 0,05$).

Для интегральной оценки общего состояния исследуемых больных использована классификация степени анестезиологического риска ASA (табл. 2.1.6).

Таблица 2.1.6 – Распределение больных по степени анестезиологического риска (ASA)

Степень ASA	Группы исследования				p
	1 группа (LS) (n=57)		2 группа (LT) (n=51)		
	абс	% (M±SD)	абс	% (M±SD)	
ASA 1	47	82,4±5,0	38	74,5±6,1	p>0,05
ASA 2	8	14±4,6	13	25,5±6,1	p>0,05
ASA 3	2	3,5±2,4	-	-	
ASA 4	-	-	-	-	
ASA 5	-	-	-	-	

2.2 Методики обследования. Для обследования больных использованы общеклинические и специальные диагностические методы. Общеклинические методы обследования включали сбор клинико-анамнестической информации, физикальные методы, общеклинические и биохимические анализы крови. Всем больным проводились биохимические исследования крови с определением уровней печеночных трансаминаз, щелочной фосфатазы, лактатдегидрогеназы, фракций билирубина, коагулограммы, глюкозы крови, креатинина, мочевины, остаточного азота, общего белка и его фракций, электролитов, группы крови, маркеров парентеральных вирусных гепатитов. Помимо лабораторных обследований применяли инструментальные методы диагностики: ультразвуковое исследование, магнитно-резонансная томография, электрокардиограмма, рентгенография грудной клетки, исследование функции внешнего дыхания, гастроскопия.

2.3. Оборудование для выполнения лапароскопической эхинококкэктомии. Для проведения лапароскопической операции использовались стандартные эндовидеохирургические стойки фирм «ЭФА-МЕДИКА» (Санкт-Петербург, Россия) и “KARL STORZ” (Германия). Также представлен стандартный комплект эндоинструментов, необходимы для выполнения лапароскопической эхинококкэктомии.

2.4. Статистическая обработка данных. Статистическая обработка цифрового материала диссертации проведена с использованием программы «STATISTICA» Version 6. В процессе статистического анализа количественные значения указаны как среднее статистическое значение (M) \pm стандартное квадратичное отклонение (SD). Статистическая обработка цифровых данных при определении достоверности различий количественных значений результатов диссертационного исследования выполнена при помощи t -критерия Стьюдента. Различия считались статистически достоверными при вероятности возможной ошибки - p (уровень значимости) $< 0,05$.

В главе 3 «Методы оперативного лечения эхинококкоза печени» излагаются оперативные доступы и методы лапаротомных операций, показания к лапароскопической эхинококкэктомии, принципы установки троакарных доступов, технические аспекты лапароскопической эхинококкэктомии, способы ликвидации остаточной полости печени после лапароскопической эхинококкэктомии и послеоперационное ведение оперированных больных.

3.1. Лапаротомные доступы в оперативном лечении эхинококкоза печени. Подреберная лапаротомия была применена у 18 (35,3%) больных второй группы ($n = 51$) с 20 кистами. Верхнесрединный лапаротомный доступ был использован у 33 (64,7%) больных с 35 кистами (2 кисты у одного пациента).

3.2. Методы лапаротомного лечения эхинококкоза печени. Больным второй группы были применены 2 вида операций, используемых при лечении эхинококковых кист печени:

- Эхинококкэктомия (47 больных);
- Атипичная резекция печени (4 больных).

В методологии гермицидной обработки остаточной полости печени при эхинококкэктомии применяли обработку остаточной полости по Б.А. Акматову, а в последние годы - гермицидную обработку остаточной полости печени 33% раствором натрия хлорида или 0,02 раствором декасана.

При выявлении желчных свищей у 6 (11,7%) больных производили их ушивание синтетической нерассасывающейся нитью на атравматической игле № 4/0 или 5/0 кисетным швом.

Таблица 3.2.1 – Распределение больных в зависимости от способа операции

Способ эхинококкэктомии	Число случаев	
	абс	% (M±SD)
Эхинококкэктомия с абдоминализацией остаточной полости печени	9	17,6±5,3
Эхинококкэктомия с оментопластикой остаточной полости печени	3	5,9±3,3
Эхинококкэктомия с капитонажем остаточной полости печени	6	11,8±4,5
Эхинококкэктомия с полным ушиванием остаточной полости печени (гепатизация)	13	25,5±6,1
Эхинококкэктомия с дренированием остаточной полости печени (полузакрытая эхинококкэктомия)	16	31,4±6,4
Атипичная резекция печени	4	7,8±3,7
Всего	51	100

3.3. Показания к лапароскопической эхинококкэктомии. Для определения показаний к лапароскопической эхинококкэктомии мы придерживались классификации ультразвуковых изображений кист печени по Н.А. Charbi (1981) в модификации ВОЗ (WHO-IWGE, 2003). В таблице 3.3.1 представлено распределение больных обеих групп в зависимости от типа эхинококковых кист печени.

Таблица 3.3.1 – Распределение эхинококковых кист печени по классификации WHO-IWGE (2003)

Типы эхинококковых кист печени	1 группа (LS) (n=59 кист)		2 группа (LT) (n=55 кист)		p
	абс	% (M±SD)	абс	% (M±SD)	
CL	13	22±5,3	2	3,6±2,5	<0,01
CE1	19	32,2±6,0	4	7,3±3,5	<0,001
CE2	13	22±5,3	6	10,9±4,2	>0,05
CE3	5	8,4±3,6	9	16,4±4,9	>0,05
CE4	5	8,4±3,6	10	18,2±5,2	<0,05
CE5	4	6,7±3,2	24	43,6±6,6	<0,001

По результатам анализа материала показаниями для лапароскопической эхинококкэктомии явились:

1. Эхинококковые кисты печени типа CL, CE1, CE2 размерами до 150 мм;
2. Эхинококковые кисты печени типа CE3, CE4 и CE5 малых размеров (до 50-100 мм)
3. Локализация эхинококковых кист печени в передних сегментах печени (S II, III, IVb, V, VI);
4. Субкапсулярное расположение эхинококковых кист печени;
5. Отсутствие цистобилиарных фистул.

Противопоказания для лапароскопических операций: тотальный спаечный процесс брюшной полости; наличие разлитого перитонита, выраженного пареза желудочно-кишечного тракта, кишечных свищей; непереносимость карбоксиперитонеума. Общими противопоказаниями для выполнения лапароскопической эхинококкэктомии являются таковые, как и при других лапароскопических операциях.

3.4. Методология оперативного доступа при лапароскопической эхинококкэктомии. В процессе формирования лапароскопических доступов учитывали сегментарное расположение и размеры эхинококковых кист печени, угол обзора хирургической области, взаимную функциональность оптики и лапароскопических инструментов, подвижность печени, выраженность диффузных изменений печеночной паренхимы (рис. 3.4.1). С планиметрической точки зрения руководствовались правилом «треугольника»: троакары устанавливаются в области основания треугольника, верхушкой которого является эхинококковая киста печени.

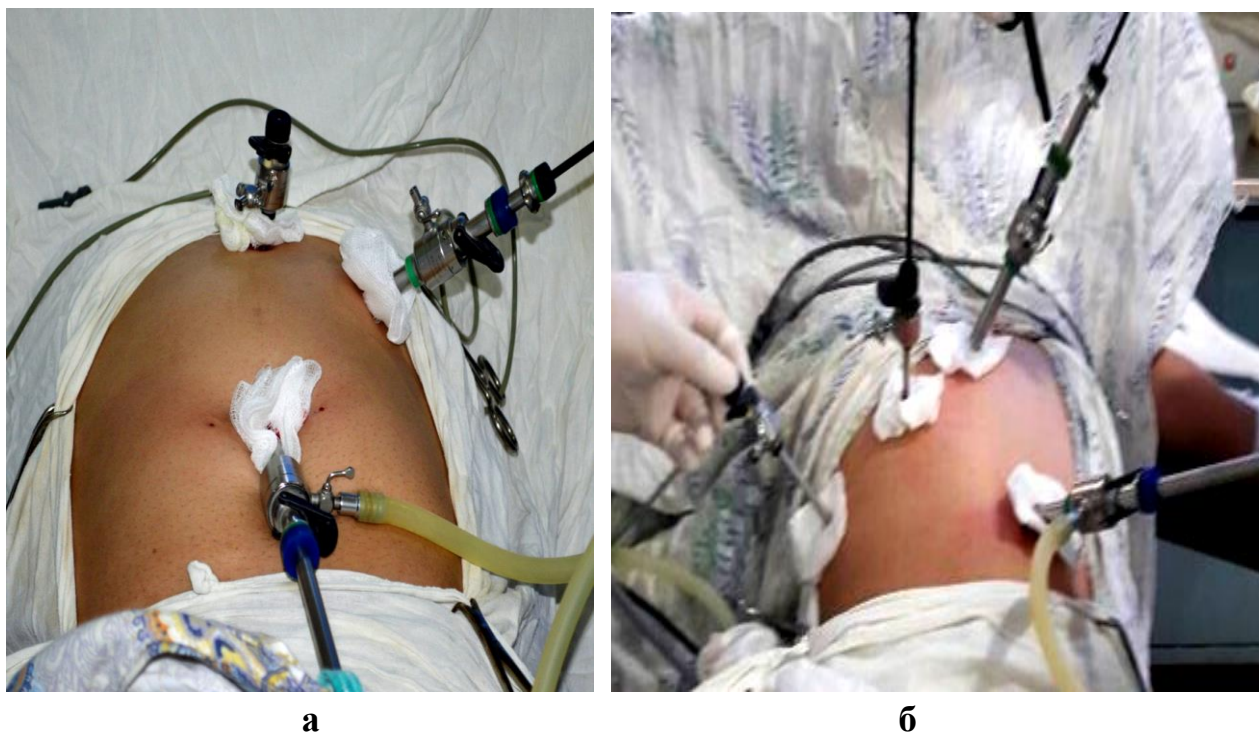


Рис. 3.4.1. Расположение троакарв при локализации эхинококковых кист печени в левой (а) и правой (б) доле печени

3.5. Технические аспекты лапароскопической эхинококкэктомии.

Все лапароскопические эхинококкэктомии выполнены при положении больных в позиции Фоулера, т.е. с приподнятым головным концом. По мере необходимости дополнительно применяли латеропозицию пациента вправо или влево, используя функциональные возможности операционного стола. В 4 (7%) наблюдениях со спаечным процессом брюшной полости после ранее перенесенных абдоминальных операций первый пупочный лапаропорт устанавливали по методике по Hasson.

Нами предложен способ лапароскопической эхинококкэктомии, которая состоит из следующих этапов: изоляция гидатидной кисты, пункция, аспирация, ирригация, эхинококкотомия, хитинэктомия, аргонно-плазменная обработка и ликвидация остаточной полости печени (*удостоверение на рационализаторское предложение № 03/15 «Видеолапароскопический метод эхинококкэктомии из печени» от 20.02.2015г., КГМА*). Для изолирования эхинококковых кист печени в брюшную полость через 10-мм троакар вводили несколько длинных марлевых турунд, смоченных раствором декасана. Затем перед пункцией, во избежание подтекания эхинококковой жидкости, вследствие давления, напряженного карбоксиперитонеума на кисту, внутрибрюшное давление снижали до 8-9 мм.рт.ст. При лапароскопической эхинококкэктомии, пункция эхинококковых кист печени, позволяла безопасно эвакуировать хитиновую оболочку из остаточной полости печени в пластиковый эндоконтейнер. Пункцию эхинококковой кисты печени

выполняли эндоскопической пункционной иглой через 5-мм троакар в точке, расположенной наиболее поверхностно и желательнее краниальнее, т.к. пункция в переднем и нижнем отделе опасна диссеминацией протосколексов при вскрытии фиброзной капсулы (рис. 3.5.3).

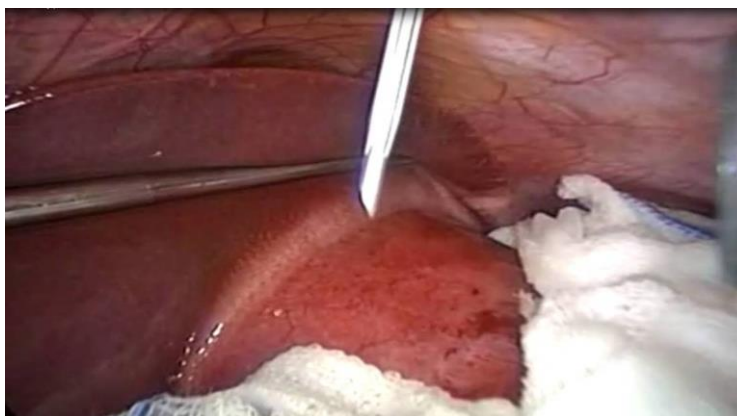

Рис. 3.5.3. Этап пункции гидатидной кисты левой доли печени (эндофото собств. наблюдения)

После пункции эхинококковой кисты печени содержимое ее отсасывали и по мере опорожнения кисты напряженность фиброзной капсулы снижалась, что позволяло фиксировать стенку фиброзную капсулу зажимом. Затем уровень карбоксиперитонеума обратно поднимали до 12 мм.рт.ст.

После полного опорожнения в полость эхинококковой кисты печени вводили гермицидный раствор для обеззараживания элементов паразита. Для этой цели мы использовали 30% раствор натрия хлорида (36 больных) и 0,02% декасана (21 больной). В обоих случаях время экспозиции составила 10 минут. После гермицидной обработки эхинококковой кисты печени антисептический раствор аспирировали и по пункционной игле вскрывали фиброзную капсулу. Данный этап операции проводился под постоянной аспирацией электроотсосом. После расширения раны фиброзной капсулы наконечник электроотсоса заменяли на 10-мм, с помощью которого возможно было более активно эвакуировать более густую массу (детрит, остатки хитина и дочерние пузыри). Затем зажимами хитиновую оболочку, а также изоляционные марлевые турунды помещали в эндоконтейнер, которые герметично закрывали (рис. 3.5.4).

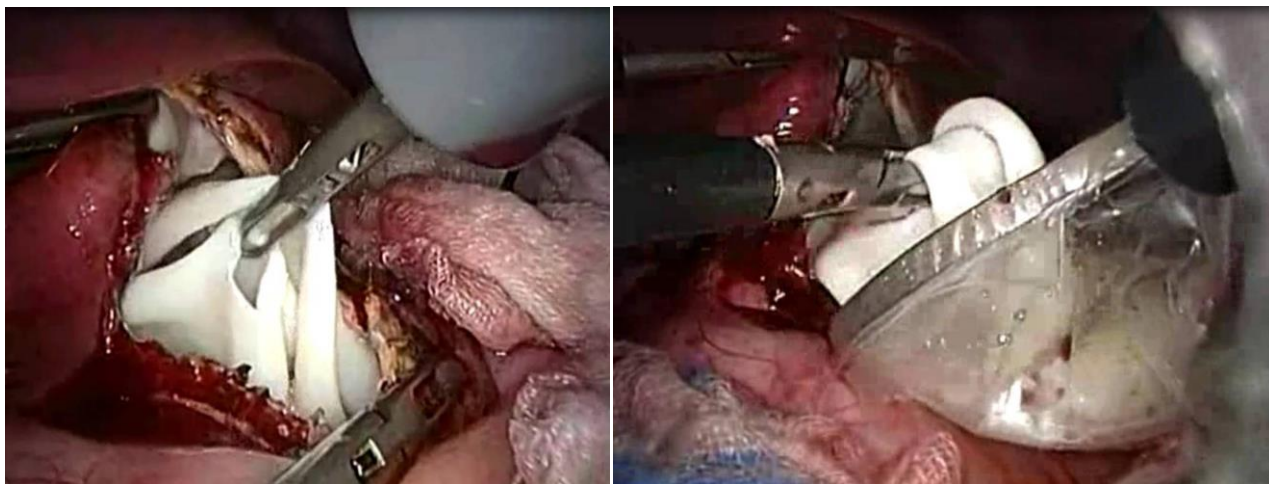


Рис. 3.5.4. Этап хитинэктомии при лапароскопической эхинококкэктомии (эндофото собств. наблюдения)

В последующем, в остаточную полость печени вводили лапароскоп и проводили эндовидеоцистоскопию на предмет исключения или диагностики цистобилиарных желчных свищей и оценки полноты удаления хитиновой оболочки, дочерних пузырей и детрита. По сравнению с осмотром остаточной полости печени при лапаротомном доступе, эндовидеоцистоскопия показала такие преимущества, как детализация ревизии при 12-кратном увеличении цифрового изображения на мониторе, широкий диапазон обзора за счет боковой оптической системы, расправление стенки остаточной полости печени в условиях газовой инсуффляции, малая инвазивность. Основной целью эндовидеоцистоскопии, была адекватная ревизия остаточной полости печени, для исключения желчных свищей. Во всех наших наблюдениях, при эндовидеоцистоскопии крупные цистобилиарные свищи не обнаружены.

Установленные мелкие свищи были ликвидированы с помощью способа аргонно-плазменной коагуляции (*удостоверение на рационализаторское предложение № 04/15 «Способ обработки фиброзной капсулы после лапароскопической эхинококкэктомии из печени» от 20.02.2015г., КГМА*). В данном случае аргонно-плазменной коагуляции мы придаем 2 значения: гермицидная обработка остаточной полости печени и ликвидация мелких желчных свищей. Осуществляется быстрая коагуляция с образованием тонкого струпа толщиной до 3 мм. Это очень важно, так как минимизирует риск термического повреждения более крупных сосудов, желчных протоков и непораженной паренхимы печени. Способ аргонно-плазменной обработки остаточной полости печени, после лапароскопической эхинококкэктомии, демонстрирует простоту технического исполнения, безопасность процедуры для больного, сокращение времени операции и высокую эффективность.

3.6. Ликвидация остаточной полости печени при лапароскопической эхинококкэктомии. С целью ликвидации остаточной

полости печени при лапароскопической эхинококкэктомии были использованы следующие способы ликвидации (табл. 3.6.1).

Таблица 3.6.1 – Способы ликвидации остаточной полости печени при лапароскопической эхинококкэктомии

Способы ликвидации остаточной полости печени	Количество наблюдений	
	абс	% (M±SD)
Оментопластика	21	36,8±6,3
Абдоминализация	17	30±6,0
Дренирование остаточной полости печени	15	26,2±5,8
Оментопластика с дренированием остаточной полости печени	4	7±3,3
Всего	57	100

У 9 (15,8%) больных первой группы произведены симультанные операции: лапароскопическая холецистэктомия – 7 больных, кистэктомия левого яичника + лапароскопическая холецистэктомия – 1 больная и адгезиолизис – 1 больной. При проведении симультанной операции руководствовались принципом «от чистого к инфицированному», т.е. при желчнокаменной болезни первым этапом выполняли лапароскопическую холецистэктомию, вторым этапом приступали к лапароскопической эхинококкэктомии

Глава 4 «Сравнительный анализ результатов хирургического лечения эхинококкоза печени» содержит результаты анализа непосредственных и отдаленных результатов лапароскопического и открытого методов.

4.1. Анализ непосредственных результатов оперативного лечения эхинококкоза печени. В первой группе больных интраоперационные осложнения наблюдались у 3 (5,2%) пациентов в виде троакарных повреждений сосудов брюшной стенки (2 больных) и подкожной эмфиземы (1 больной). Во второй группе осложнения во время операции развились в 9 (17,6%) случаях: кровотечение из паренхимы печени (5 больных) и из лапаротомной раны (4 больных). Все эти осложнения были не значительными и без трудностей были устранены во время операций. В обеих группах больных таких специфических осложнений, как перфорация эхинококковых кист печени с развитием анафилактического шока и внутрибрюшной диссеминации элементов паразита не было.

В послеоперационном периоде в группе больных, после лапароскопической эхинококкэктомии, осложнения имели место в 2 (3,5%) наблюдениях в виде желчеистечения из остаточной полости печени, которое

самостоятельно прекратилось на 12 и 20 сутки после операции. Суточный дебит желчи по дренажу составил в среднем 60-80 мл. При контрольном ультразвуковом исследовании в брюшной полости свободной жидкости не обнаружено, дренажи находились в остаточной полости печени. А у остальных 55 (96,5%) больных после лапароскопической эхинококкэктомии, желчеистечения не было и сроки дренирования остаточной полости печени составили в среднем $3,9 \pm 2,5$ суток. Во второй группе больных послеоперационные осложнения наблюдались в 14 (27,4%) случаях (нагноение остаточной полости печени – 5, формирование желчного свища – 4, нагноение операционной раны – 2, экссудативный плеврит – 2, пневмония – 1).

Интенсивность послеоперационного болевого синдрома после лапароскопической эхинококкэктомии была минимальной, составляя $3,3 \pm 1,2$ мм, и не требовала применения наркотических анальгетиков. В то же время после лапаротомной операции болевой синдром ($7,6 \pm 1,3$ мм) был основным фактором послеоперационного периода, влияющим на активизацию больных, развитие послеоперационных осложнений и длительность пребывания в стационаре.

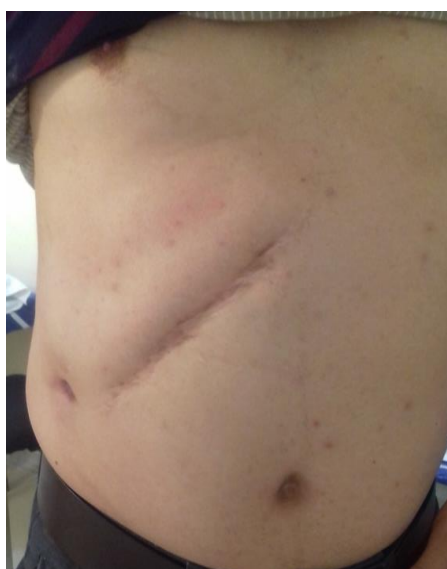Следует отметить раннюю активизацию больных после лапароскопической операции. Так, в первой группе больные активизировались уже в среднем через $5,3 \pm 1,6$ часов после операции. Больные второй группы активизировались только через $18,5 \pm 2,4$ часов после операции ($p < 0,001$).

После лапароскопической эхинококкэктомии пассаж кишечника восстанавливался через $11,3 \pm 3,4$ часов после операции, а после традиционной эхинококкэктомии – через $34,7 \pm 3,6$ часов ($p < 0,001$). Все вышеперечисленные сравниваемые показатели в целом отразились на длительности стационарного пребывания и сроках трудовой реабилитации больных. Среднее пребывание больных первой группы составило $6,0 \pm 3,1$ койку-дней, а в контрольной группе – $9,4 \pm 4,0$ ($p > 0,05$). Восстановление трудоспособности после лапароскопической эхинококкэктомии наступало с высокой достоверностью раньше, чем после операции лапаротомным методом ($p < 0,001$). Суммарные значения сравнительного анализа послеоперационных показателей представлены в таблице 4.1.1.

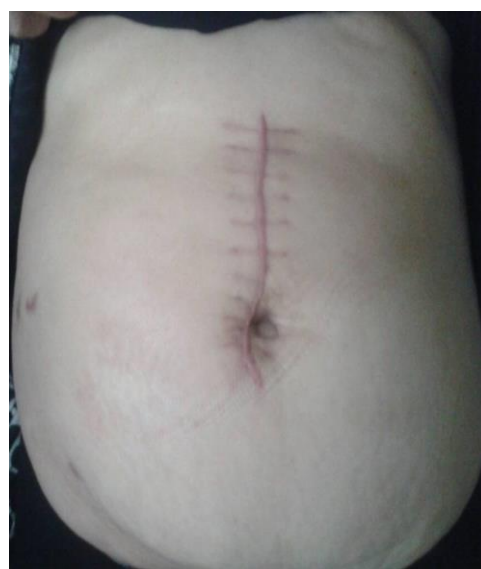Таблица 4.1.1 – Сравнительный анализ непосредственных результатов лечения в исследуемых группах больных

Показатели	Группы исследования		p
	LS (n=57) ($M_1 \pm m_1$)	LT (n=51) ($M_2 \pm m_2$)	
Длительность операции (мин)	47,4±6,6	56,7±6,9	>0,05
Кровопотеря (мл)	165,2±25,8	284,3±27,6	<0,001
Интраоперационные осложнения (абс/%)	3/5,2±2,9	9/17,6±5,3	<0,05
Послеоперационные осложнения (абс/%)	2/3,5±2,4	14/27,4±6,2	<0,001
Сроки дренирования остаточной полости (сут)	3,9±2,5	22,5±5,8	<0,01
Болевой синдром (мм, ВАШ)	3,3±1,2	7,6±1,3	<0,05
Сроки активизации (часы)	5,3±1,6	18,5±2,4	<0,001
Сроки перистальтики (часы)	11,3±3,4	34,7±3,6	<0,001
Длительность госпитализации (сут)	6,0±3,1	9,4±4,0	>0,05
Восстановление трудоспособности(сут)	8,5±1,6	29,3±1,4	<0,001
Летальность (абс/%)	-	-	

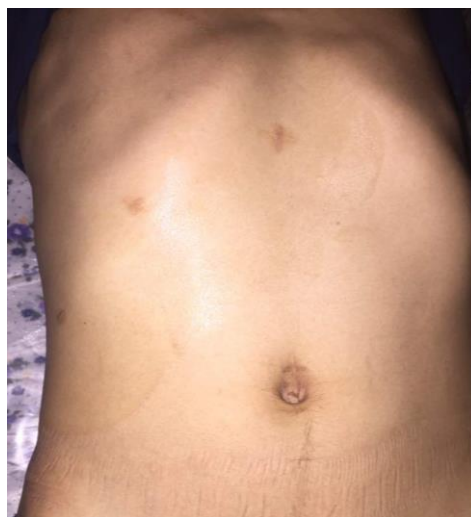Одним из немаловажных сравнительных критериев эффективности методов оперативного лечения на сегодняшний день является косметичность доступа, что, несомненно, указывает на степень травматичности (рис. 4.1.9). Выбор операционного доступа во многом обуславливал степень интенсивности послеоперационного болевого синдрома, сроки восстановления перистальтики пищеварительного тракта, активизации и реабилитации оперированных.



а



б



В

Рис. 4.1.9. Вид операционных рубцов после подреберной (а), верхнесрединной (б) лапаротомии и лапароскопической эхинококкэктомии (в)

Помимо проведенного многофакторного анализа, результаты лечения эхинококковых кист печени мы сравнили на основе классификации операционных осложнений Clavien-Dindo (2009) (табл. 4.1.2).

Осложнения I степени наблюдались у 6 (5,5%) больных (1 – первой и 5 – второй группы) и включали желчеистечение (3 больных), нагноение лапаротомной раны (2 больных) и экссудативный плеврит (1 больной). При желчеистечениях дренаж не удаляли до полного их закрытия. В первой группе наблюдалось одно желчеистечение с суточным дебитом желчи до 60 мл/сут, которое закрылось самостоятельно на 12 день после лапароскопической эхинококкэктомии. В контрольную группу были включены желчеистечение легкой степени (2), нагноение лапаротомной раны (2) и небольшой экссудативный плеврит справа (1).

Осложнения II степени имели место у 5 (4,6%) больных: 3 желчеистечения из остаточной полости печени (1 в основной группе и 2 – в контрольной), приведшие к увеличению длительности пребывания больных в стационаре; 1 экссудативный плеврит и 1 пневмония в контрольной группе.

IIIa степень осложнений была установлена у 5 (4,6%) пациентов (все из контрольной группы): нагноение остаточной полости, потребовавшее эхо-контролируемой чрескожной чреспеченочной пункции и дренирования остаточной полости под местной анестезией.

IIIb, IV и V степени осложнений по Clavien-Dindo не наблюдались.

Таблица 4.1.2 – Сравнительный анализ непосредственных результатов лечения в исследуемых группах больных

Степень осложнений по Clavien-Dindo	Группы исследования		p
	LS (n=57) abc (%) ($M_1 \pm m_1$)	LT (n=51) abc(%) ($M_2 \pm m_2$)	
I	1 (1,7 \pm 1,7)	5 (9,8 \pm 4,1)	>0,05
II	1 (1,7 \pm 1,7)	4 (7,8 \pm 3,7)	>0,05
III IIIa IIIb		5 (9,8 \pm 4,1)	
IV IVa IVb	abs	abs	
V	abs	abs	
Всего	2 (3,5 \pm 2,4)	14 (27,4 \pm 6,2)	<0,001

При сравнении степени осложнений в двух исследуемых группах статистически значимых различий не зарегистрировано ($p > 0,05$), но в суммарном соотношении была выявлена достоверно минимальная частота ($p < 0,001$) послеоперационных осложнений после эхинококкэктомии лапароскопическим методом: 2 (3,5 \pm 2,4%) против 14 (27,4 \pm 6,2%).

4.2. Анализ отдаленных результатов оперативного лечения эхинококкоза печени. Отдаленные результаты были изучены у всех больных первой группы (LS) и у 42 (82,3%) больных контрольной группы (LT), остальные 9 (21,4%) пациентов этой группы были упущены из поля наблюдения в силу разных причин (миграция и т.д.). Данные сравнительного анализа отдаленных результатов представлены в таблице 4.2.1.

Таблица 4.2.1 – Сравнительные данные отдаленных результатов лапароскопической и лапаротомной эхинококкэктомии

Результаты	Группы исследования				Всего (n=99)		p
	1 группа (LS) (n=57)		2 группа (LT) (n=42)				
	абс	% (M ₁ ±SD)	абс	% (M ₂ ±SD)	абс	% (M±SD)	M ₁ - M ₂
хороший	49	86,0±3,4	29	69,0±4,6	78	78,8±4,1	<0,01
удовлетворительный	8	14,0±3,4	10	23,8±4,2	18	18,2±3,8	>0,05
неудовлетворительный	—	—	3	7,2±2,6	3	3,0±1,7	

Интерпретируя данные представленной таблицы, можно подчеркнуть, что в целом при оперативном лечении эхинококковых кист печени хорошие результаты были достигнуты у 78 оперированных больных, что составило 78,8%. Удовлетворительный результат констатирован в 18 наблюдениях (18,2%) и неудовлетворительный – в 3 (3%).

Анализ отдаленных результатов, исследуемых двух групп оперированных по поводу эхинококковых кист печени больных показала, что лучшие исходы хирургического лечения были достигнуты при использовании лапароскопических технологий. У большинства больных (86%) первой группы был получен хороший результат и у 14% - удовлетворительный. Рецидивов эхинококкоза и других, требующих оперативного лечения, состояний в первой группе (LS) не было. У 8 (14%) больных с удовлетворительным результатом в отдаленном послеоперационном периоде сонографически были установлены остаточные полости печени размерами до 2-4 см с гомогенным эконегативным содержимым, которые клинически никак себя не проявляли. При динамическом исследовании в сроки до 4-6 месяцев наступила полная инволюция остаточной полости печени с формированием неправильной формы эхоплотного фиброзного очага. Лапароскопической эхинококкэктомии у этих 8 больных была завершена дренированием остаточной полости печени без ее ликвидации. Причиной выбора дренирования остаточной полости печени были большие размеры гидатидозной кисты печени (3 больных), а также при первых случаях использования лапароскопии в оперативном лечении эхинококковых кист печени (5 больных).

Во второй группе больных отдаленные результаты оперативного лечения прослежены у 42 (82,3%) из 51 больного. При этом хорошие результаты были получены в 29 (69%) наблюдениях. Из них у 4 (13,8%) больных были выполнены резекционные вмешательства, каких-либо проблем с процессом заживления паренхимы печени не было. Хорошие результаты были также и у 4

(13,8%) пациентов, перенесших эхинококкэктомия с абдоминализацией остаточной полости печени. А у остального 21 (72,4%) больного хороший результат был получен после следующих операций: с оментопластикой остаточной полости печени (2 из 3), капитонажем остаточной полости печени (3 из 5), полным ушиванием остаточной полости печени (гепатизация) (2 из 7), полужакрытой эхинококкэктомии (3 из 6).

У 10 (23,8%) больных результат расценен как удовлетворительный, так как имелись остаточные полости размерами до 3,5-5 см. Из них у 5 больных остаточные полости печени нагноились, что потребовало интервенционного подхода – пункционно-аспирационное лечение под контролем ультразвукового исследования. В этих 10 наблюдениях с удовлетворительным отдаленным результатом у одного ликвидация остаточной полости печени была осуществлена методом капитонажа, еще у одного после полного ушивания остаточной полости печени, у 8 больных была выполнена полужакрытая эхинококкэктомия.

Из изученных 42 больных второй группы у 3 (7,2%) отдаленные результаты хирургического лечения эхинококковых кист печени нами были расценены как неудовлетворительные. У 2 из них развился рецидив болезни через 3,5 и 5 месяцев. Они были повторно оперированы методом полужакрытой эхинококкэктомии. В одном наблюдении после эхинококкэктомии с оментопластикой развилась спаянная болезнь брюшной полости, которая разрешалась консервативными мерами. Следует отметить, что представленные результаты изучения отдаленных исходов оперативного лечения эхинококковых кист печени традиционным, лапаротомным доступом не являются репрезентативными ввиду малого числа наблюдений, и это не входило в наши задачи.

Таким образом, проведенный анализ результатов оперативного лечения эхинококковых кист печени показывает необходимость применения эндовидеохирургических технологий, такие преимущества которых как малоинвазивность, высокотехнологичность, минимальная частота специфических послеоперационных осложнений, более быстрые сроки социально-трудовой реабилитации оперированных обуславливают хорошие и удовлетворительные отдаленные результаты.

ЗАКЛЮЧЕНИЕ:

1. При установке показаний к лапароскопической эхинококкэктомии, необходимо основываться на ультразвуковой классификации эхинококковых кист печени в модификации ВОЗ (WHO-IWGE, 2003). Показаниями для

выполнения лапароскопической эхинококкэктомии являются: эхинококковые кисты типа CL, CE1, CE2 размерами до 150 мм; эхинококковые кисты типа CE3, CE4 и CE5 малых размеров (до 50-100 мм); локализация эхинококковых кист в передних сегментах печени (S II, III, IVb, V, VI); субкапсулярное расположение эхинококковой кисты; отсутствие цистобилиарных фистул.

2. Предложенные способы лапароскопической эхинококкэктомии и аргоно-плазменной обработки остаточной полости печени при соблюдении установленных показаний оптимизируют методологию эндовидеохирургического лечения эхинококкоза печени, обеспечивая безопасность технических аспектов операции (доступ, удаление элементов паразита, герметизация и аргоно-плазменная обработка, ликвидация остаточной полости печени).

3. Сравнительный анализ результатов оперативного лечения эхинококковых кист печени с использованием лапароскопического и открытого метода свидетельствует о высокой эффективности эндовидеохирургических технологий, которые позволили минимизировать интраоперационные осложнения с 17,6% до 5,2% ($p < 0,05$), послеоперационные осложнения с 27,4% до 3,5% ($p < 0,001$), сроков дренирования остаточной полости печени ($p < 0,01$), интенсивность послеоперационного болевого синдрома ($p < 0,05$) и способствовать раннему восстановлению гастроинтестинальной моторики ($p < 0,001$), ранней активизации ($p < 0,001$) и социально-трудовой реабилитации ($p < 0,001$) оперированных больных, а также обеспечить высокую косметичность операционного доступа. Анализ послеоперационных результатов на основе классификации осложнений по Clavien-Dindo (2009) свидетельствует о достоверно минимальной частоте ($p < 0,001$) суммарного соотношения послеоперационных осложнений лапароскопической эхинококкэктомии ($3,5 \pm 2,4\%$ против $27,4 \pm 6,2\%$).

4. Изучение отдаленных результатов оперативного лечения эхинококковых кист печени показало хорошие результаты у 78,8% больных, удовлетворительные – у 18,2% и неудовлетворительные – у 3%. Сравнительный анализ отдаленных результатов оперативного лечения показывает, что использование эндовидеохирургических технологий демонстрирует хорошие (86%) и удовлетворительные (14%) результаты оперативного лечения эхинококковых кист печени и ренонс неудовлетворительных результатов (рецидив).

ПРАКТИЧЕСКИЕ РЕКОМЕНДАЦИИ:

1. При наличии условий для проведения лапароскопических операций (обученный персонал, лапароскопическая стойка, необходимый набор эндоинструментария для эхинококкэктомии) лапароскопическая

эхинококкэктомия является методом выбора в лечении эхинококковых кист печени при установленных показаниях. Специфическими противопоказаниями к выполнению лапароскопической эхинококкэктомии являются: тотальный спаечный процесс брюшной полости; разлитой перитонит; выраженный парез желудочно-кишечного тракта; кишечные свищи; непереносимость карбоксиперитонеума. Общими противопоказаниями для выполнения лапароскопической эхинококкэктомии являются таковые, как и при других лапароскопических операциях: выраженное нарушение сердечной деятельности и функции дыхания, злокачественные опухоли, инсульт, геморрагический шок, поздние сроки беременности, нарушения свертывающей системы крови, портальная гипертензия, воспалительные изменения тканей передней брюшной стенки.

2. При выполнении лапароскопической эхинококкэктомии рекомендуется методология предложенного способа операции, которая состоит из следующих основных этапов: изоляция гидатидной кисты, пункция, аспирация, ирригация, эхинококкотомия, хитинэктомия, аргано-плазменная обработка и ликвидация остаточной полости печени.

3. Способ предлагаемой аргано-плазменной обработки остаточной полости печени после лапароскопической эхинококкэктомии демонстрирует простоту технического исполнения, безопасность процедуры для больного, сокращение времени операции и высокую эффективность. Необходимым условием для предлагаемого способа обработки остаточной полости печени является наличие в комплекте эндовидеохирургической стойки соответствующего оборудования – аргано-плазменный коагулятор и источник газа аргон.

4. При лапароскопической эхинококкэктомии ликвидацию остаточной полости печени рекомендуется выполнить методом абдоминализации (максимальное иссечение свободных краев фиброзной капсулы и оставление полости, открытой), показаниям к которой являются субкапсулярная локализация кисты и отсутствие инфекционных осложнений (нагноение). Абдоминализация остаточной полости печени применима как при малых, так и при больших размерах эхинококковых кист печени. В последнем случае данный метод ликвидации остаточной полости печени можно комбинировать наружным дренированием. Оментопластика остаточной полости показана при глубоком расположении эхинококковых кист печени, диаметральном размере кисты 60-90 мм и солитарных кистах. Данный способ противопоказан у больных со слабым развитием сальника, с большими (более 90 мм) и множественными эхинококковыми кистами печени, выраженном спаечном процессе.

СПИСОК ОПУБЛИКОВАННЫХ ТРУДОВ ПО ТЕМЕ ДИССЕРТАЦИИ:

1. **Чокотаев, М. А.** Видеолапароскопические технологии в хирургическом лечении эхинококковых кист печени [Текст] / Б. З. Осумбеков, М. А. Чокотаев, Р. Б. Осумбеков // Вестник ОшГУ. – 2015. - № 1. – С. 79-82; То же: [Электронный ресурс]. - Режим доступа: <https://base.oshsu.kg/univer>.
2. **Чокотаев, М. А.** Сравнительный анализ результатов лапароскопической и открытой эхинококкэктомии [Текст] / Б. З. Осумбеков, М. А. Чокотаев, Р. Б. Осумбеков // Вестник ОшГУ. – 2015. - № 3. – С. 159-162; То же: [Электронный ресурс]. - Режим доступа: <https://base.oshsu.kg/univer>.
3. **Чокотаев, М. А.** Лапароскопическая холецистэктомия у больных, ранее оперированных на органах брюшной полости [Текст] / Б. З. Осумбеков, Ж. Р. Батиров, Р.Б. Осумбеков, М. А. Чокотаев // Вестник ОшГУ. – 2015. - № 3. – С. 152-156; То же: [Электронный ресурс]. - Режим доступа: <https://base.oshsu.kg/univer>.
4. **Чокотаев, М. А.** Роль ультрасонографии в топической диагностике и определении показаний для лапароскопической эхинококкэктомии [Текст] / Б. З. Осумбеков, М. А. Чокотаев, Р. Б. Осумбеков // Медицина Кыргызстана. – 2015. – № 4. – С. 57-59; То же: [Электронный ресурс]. - Режим доступа: <https://cyberleninka.ru/article>
5. **Чокотаев, М. А.** Результаты оперативного лечения эхинококкоза печени лапароскопическим и открытым способом [Текст] / М. А. Чокотаев // Врач-аспирант. – Воронеж, 2018. - №. 5 (90). – С. 23-31; То же: [Электронный ресурс]. - Режим доступа: <https://vrach-aspirant.ru/articles/surgery/18040/>
6. **Чокотаев, М. А.** Сравнительная оценка послеоперационных результатов лапароскопической эхинококкэктомии с позиции классификации Clavien-Dindo [Текст] / М. А. Чокотаев // Врач-аспирант. – Воронеж, 2018. - №. 6 (91). – С. 16-22; То же: [Электронный ресурс]. - Режим доступа: <https://vrach-aspirant.ru/articles/surgery/18044>.
7. **Чокотаев, М. А.** Технические аспекты лапароскопической эхинококкэктомии [Текст] / Б. З. Осумбеков, М. А. Чокотаев // Центрально-Азиатский медицинский журнал. – 2018. – Т. XXIV, № 1-2. – С. 62-66.
8. **Чокотаев, М. А.** Сравнительные отдаленные результаты лапароскопической эхинококкэктомии [Текст] / Б. З. Осумбеков, М. А. Чокотаев // Вестник ОшГУ. – 2020. - № 1. – С. 140-146; То же: [Электронный ресурс]. - Режим доступа: <https://base.oshsu.kg/univer>.
9. **Chokotaev, M.** Displacement of the Residual Liver Cavity in Laparoscopic Echinococcectomy [Text] / M. Chokotaev, B. Osumbekov, R. Osumbekov // [Surgical Science](#). – 2020. – Vol.11 No.10, – P. 281-288. DOI: [10.4236/ss.2020.1110030](https://doi.org/10.4236/ss.2020.1110030).

10. **Чокотаев, М. А.** Показана ли лапароскопия в лечении гидатидного эхинококкоза печени? [Текст] / Б. З. Осумбеков, М. А. Чокотаев, М. Б. Чапыев // Научные исследования в Кыргызской Республике. – 2022. - №1. – С. 69-79; То же: [Электронный ресурс]. - Режим доступа: [1-квартал – Научные исследования в Кыргызской Республике \(vak.kg\)](#).

Чокотаев Мурат Абдыкалыковичтин “Боордун лапароскопиялык эхинококкэктомиясы” деген темадагы 14.01.17 – хирургия адистиги боюнча медицина илимдеринин кандидаты окумуштуулук даражасын изденип алуу үчүн жазылган диссертациясынын

РЕЗЮМЕСИ

Негизги сөздөр: боордун эхинококк кистасы, операция ыкмалары, лапароскопиялык эхинококкэктомия, лапаротомия, боордун калдык көңдөйү, кабылдоолор, операциядан кийинки натыйжалар.

Изилдөө максаты: лапароскопиялык эхинококкэктомия методологиясын оптималдаштыруунун негизинде боордун эхинококк кисталарын операциялык дарылоонун натыйжалуулугун жогорулатуу.

Изилдөө объектиси: боордун эхинококк кисталары менен 108 оорулуу.

Изилдөө предмети: лапаротомиялык жана лапароскопиялык эхинококкэктомиялардын жыйынтыктары.

Изилдөө ыкмалары: клиникалык-анамнестикалык маалымат, объективдүү жана локалдык текшерүү маалыматтары, лабораториялык текшерүү, ультрадобуштук изилдөө, көкүрөк тутумунун обзордук рентгенографиясы, электрокардиография, гастроскопия, лапароскопия.

Алынган натыйжалар жана алардын илимий жаңылыгы:

Лапароскопиялык эхинококкэктомия төмөнкү аныкталган көрсөтмөлөр учурунда боордун эхинококк кисталарын операциялык дарылоодо тандоо ыкмасы болуп саналат: 150 мм чейин өлчөмдөгү CL, CE1, CE2 тибиндеги кисталар; кичине өлчөмдөрдөгү (50-100 мм чейин) CE3, CE4 жана CE5 тибиндеги кисталар; боордун алдыңкы сегменттеринде кисталардын локализациясы (S II, III, IVb, V, VI); боордун эхинококк кисталарынын субкапсулярдык жайгашуусу; цистобилиардык фистулаларынын (тешиктеринин) жок болушу. Сунушталган лапароскопиялык эхинококкэктомия жана боордун калдык көңдөйүнүн аргон-плазмалык иштетүү ыкмалары операциялардын техникалык аспектилерин оптималдаштырууга мүмкүнчүлүк түзөт, бул боордун эхинококк кисталарын операциялык дарылоонун түздөн-түз жана алыскы натыйжаларын жакшыртат. Боордун эхинококк кисталарын операциялык дарылоонун жакынкы жана алыскы натыйжаларынын көп фактордук салыштырмалуу талдоосу жакшыраак жыйынтыктарды жана эндовидеохирургиялык технологиялардын артыкчылыктарын далилдейт.

Колдонуу даражасы же пайдалануу боюнча сунуштар. Эмгектеги негизги корутундуларды жана сунуштарды күнүмдүк клиникалык практикаларда (хирурга, эндокринолог, үй-бүлөлүк дарыгерлер), билим берүү процесстеринде жана илимий изилдөөлөрдө колдонсо болот.

Колдонуу чөйрөсү: хирургия.

РЕЗЮМЕ

диссертации Чокотаева Мурата Абдыкалыковича «Лапароскопическая эхинококкэктомия из печени» на соискание ученой степени кандидата медицинских наук по специальности 14.01.17 – хирургия.

Ключевые слова: эхинококковая киста печени, методы операции, лапароскопическая эхинококкэктомия, лапаротомия, остаточная полость печени, осложнения, послеоперационные результаты.

Цель исследования: повышение эффективности оперативного лечения эхинококковых кист печени на основе оптимизации методологии лапароскопической эхинококкэктомии.

Объект исследования: 108 больных с эхинококковыми кистами печени.

Предмет исследования: результаты лапаротомных и лапароскопических эхинококкэктомий.

Методы исследования: клинико-anamнестическая информация, данные объективного и локального осмотра, лабораторные обследования, ультразвуковое исследование, обзорная рентгенография грудной клетки, электрокардиография, гастроскопия, лапароскопия.

Полученные результаты и их научная новизна.

Лапароскопическая эхинококкэктомия является методом выбора в оперативном лечении эхинококковых кист печени при установленных показаниях: кисты типа CL, CE1, CE2 размерами до 150 мм; кисты типа CE3, CE4 и CE5 малых размеров (до 50-100 мм); локализация кист в передних сегментах печени (S II, III, IVb, V, VI); субкапсулярное расположение эхинококковых кист печени; отсутствие цистобилиарных фистул. Предложенные способы лапароскопической эхинококкэктомии и аргонно-плазменной обработки остаточной полости печени позволяют оптимизировать технические аспекты операции, что улучшает непосредственные и отдаленные результаты оперативного лечения эхинококковых кист печени. Многофакторный сравнительный анализ ближайших и отдаленных результатов оперативного лечения эхинококковых кист печени констатирует более лучшие результаты и преимущества эндовидеохирургических технологий.

Степень использования или рекомендации по использованию.

Основные выводы и рекомендации, содержащиеся в работе, могут быть использованы в повседневной клинической практике (хирургов, эндокринологов, семейных врачей), в образовательном процессе и в научных исследованиях.

Область применения: хирургия.

SUMMARY

of dissertation by Chokotaev Murat Abdykalykovich on the topic “Laparoscopic echinococcectomy from the liver” for the degree of candidate of medical sciences, specialty 14.01.17 – surgery.

Key words: echinococcal liver cyst, intervention methods, laparoscopic echinococcectomy, laparotomy, residual cavity of the liver, complications, postoperative results.

Work purpose: increasing the efficiency of surgical treatment of echinococcal liver cysts based on optimization of the laparoscopic echinococcectomy methodology

Object of research: 108 patients with hydatid liver cysts.

Subject of study: the results of laparotomic and laparoscopic echinococcectomies.

Research techniques: clinical and medical information, objective and local examination data, laboratory examinations, ultrasound, chest X-ray, electrocardiography, gastroscopy, laparoscopy.

The received results and their scientific novelty.

Laparoscopic echinococcectomy is the method of choice in the surgical treatment of echinococcal liver cyst with established indications: cysts of the types CL, CE1, CE2 up to 150 mm in size; cysts of the types CE3, CE4 and CE5 of small sizes (up to 50-100 mm); localization of cysts in the anterior segments of the liver (S II, III, IVb, V, VI); subcapsular location of echinococcal liver cyst; lack of cystobiliary fistulas. The proposed methods of laparoscopic echinococcectomy and argon-plasma treatment of residual cavity of the liver allow to optimize the technical aspects of the operation, which improves the immediate and long-term results of surgical treatment of laparoscopic echinococcectomy. A multivariate comparative analysis of the immediate and long-term results of surgical treatment of laparoscopic echinococcectomy reveals better results and advantages of endovideo surgical technologies.

The degree of use or recommendations for use. The main conclusions and recommendations contained in the work can be used in everyday clinical practice (urgeons, endocrinologists, family doctors), in the educational process and in scientific research.

Scope of use: surgery.



Тираж 50 экз. Бумага офсетная.
Формат бумаги 60 х 90/16. Объем 1,5 п. л.
Отпечатано в типографии “Book дизайн”
720000, г. Ош, ул. И. Сулайманова, 3